

تأثیر کافتین در دوران بارداری بر هیستولوژی، مورفومتری، فلورسنت بافتی و بیان ژن PAX6 در شبکه چشم نوزاد موش بزرگ آزمایشگاهی

حسن مروتی Ph.D.*، لیلا عینی Ph.D.، مسعود ادیب‌مرادی Ph.D.، حجت عنبرا Ph.D.

- دانشگاه تهران، دانشکده دامپزشکی، گروه علوم پایه، تهران، ایران

* پست الکترونیک نویسنده مسئول: hmorovvati@ut.ac.ir

تاریخ پذیرش: ۱۳۹۷/۶/۲۰

تاریخ دریافت: ۱۳۹۷/۳/۲۱

چکیده

هدف: در تحقیق حاضر، تأثیر بافت شناسی تجویز کافتین در دوران بارداری بر روی شبکه چشم و بیان ژن PAX6 در نوزادان موش بزرگ آزمایشگاهی مورد ارزیابی قرار گرفت.

مواد و روش‌ها: تعداد ۲۴ سر موش بزرگ آزمایشگاهی باردار به سه گروه مساوی تقسیم شدند. گروه کنترل سرم فیزیولوژی و دو گروه دیگر کافتین را با دوزهای ۵۰ و ۱۰۰ میلی‌گرم بر کیلوگرم به صورت داخل صفاقی از روز نهم تا بیستم آبستنی دریافت نمودند. نوزادان متولد شده در روزهای اول و پنجم آسان‌کشی و ناحیه سر آن‌ها جداسازی و داخل فیکساتیو ثابت شد. همچنین نوزادان از نظر ناهنجاری‌های ظاهری نیز بررسی شدند. ارزیابی‌های هیستولوژی و مورفومتری شبکه، تغییرات فلورسنت بافت چشم و بیان ژن PAX6 با روش رونویسی معکوس واکنش زنجیره‌ای پلیمرز (Real-time PCR) بررسی شد.

نتایج: نتایج نشان داد که دریافت کافتین مادری بر شبکه چشم نوزادان متولد شده با تغییرات آتروفیک همراه بوده و موجب کاهش معنی‌دار ($p < 0.05$) در تراکم سلول‌های لایه گانگلیونی، ضخامت شبکه و ضخامت لایه شبکه داخلی شد. همچنین کافتین باعث تغییرات رفتاری در مادران و فلورسنت بافتی شده و باعث افزایش معنی‌دار ($p < 0.05$) الگوی بیان ژن PAX6 در گروه‌های دریافت‌کننده کافتین شد.

نتیجه‌گیری: دریافت کافتین در دوره بارداری تغییرات مشخص هیستولوژی و مورفومتری را در ارگانوژنز و اختلال بیان PAX6 در تنظیم تکوین چشم را سبب می‌شود.

واژگان کلیدی: کافتین، شبکه، آنالیز مورفومتری، موش صحرائی

مقدمه

کافئین (C8H10N4O2) یکی از انواع متیل‌گزانترین‌ها می‌باشد که اغلب از طریق چای، قهوه، نوشابه و شکلات وارد بدن می‌شود. این ماده به‌عنوان عمومی‌ترین داروی سایکواکتیو جهان، محرک سیستم اعصاب مرکزی، عضلات قلب و سیستم تنفس است، کمی دیورتیک بوده و خستگی را به تعویق می‌اندازد (۱). تحقیقات نشان داده که کافئین اغلب اثرات مهاری آدنوزین را تغییر داده و فعالیت نورونی را تحریک می‌کند و روی دستگاه اعصاب مرکزی (CNS) از طریق مهار فعالیت فسفودی استراز و مهار گیرنده‌های GABA و افزایش فعالیت کلسیم داخل سلولی عمل می‌کند (۲، ۳). کافئین به‌سرعت در دستگاه گوارش جذب شده و تبدیل به پاراگزانتین، تیوبرومین و تیوفیلین با ساختار مشابه با کافئین می‌شود (۴). کافئین یک آنتاگونیست آدنوزینی مهم است که باعث تحریک CNS می‌شود و پس از مصرف به‌طور گسترده در تمام بدن منتشر شده و از تمام غشاهای بیولوژیک شامل سد خونی مغزی و جفت به‌علت مشخصات لیپوفیلیکی به‌راحتی عبور می‌کند (۵، ۶).

ماه‌های اول بارداری دوران حساس شکل‌گیری جنین می‌باشند و با توجه به این که بعضی از مادران در این ماه‌ها از بارداری خود خبر نداشته و یا ناآگاهانه و یا بنابه ضرورت درمان بیماری‌ها، از داروها و یا برخی از ترکیبات غذایی استفاده می‌کنند، این امر می‌تواند موجب تأثیر بر ارگانوژنز و تکامل طبیعی جنین گردد. سیستم بینایی به‌دلیل این که دریافت‌کننده تحریکات بیرونی است اهمیت ویژه‌ای در حفظ حیات اکثر موجودات زنده دارد و دارای ساختاری پیچیده متشکل از چندین قسمت متنوع با منشا جنینی متفاوت است (۷). یکی از ساختارهای اصلی و بسیار مهم در این سیستم، شبکیه می‌باشد که نقش مهمی در ادراک بصری بازی می‌کند و شامل اجزای اولیه مسیره‌های بینایی است (۸). این ساختار از بخش خارجی لوله عصبی که به‌عنوان وزیکول بینایی نامیده می‌شود، منشا می‌گیرد (۹) و از اپی‌تلیوم رنگدانه‌دار خارجی و شبکیه عصبی

داخلی تشکیل شده است. شبکیه عصبی لایه حساس به نور است و شامل چند نوع سلول بنام گیرنده‌های نوری (سلول‌های استوانه‌ای و مخروطی)، نورون‌های هدایتی (سلول‌های دو قطبی و سلول‌های گانگلیونی شبکیه)، نورون‌های داخلی (سلول‌های افقی و آماکرین) و سلول‌های حمایتی (سلول‌های مولر و میکروگلیال) است (۱۰). این سلول‌ها در سه لایه که از نظر بافت‌شناسی از هم مجزا هستند، مرتب شده‌اند. تکامل صحیح شبکیه، نقش بسیار مهمی در عملکرد سیستم بینایی دارد که به‌وسیله فاکتورهای رونویسی و بیان دقیق ژن‌های ویژه تنظیم می‌شود. ایجاد نقص یا تأخیر در تکامل هر کدام از این قسمت‌ها می‌تواند منجر به اختلال در عملکرد سیستم بینایی شود (۱۱).

بیان و عملکرد ژن‌های متعددی در انواع مختلفی از سلول‌ها با مراحل رشد و تکوین چشم مرتبط دانسته شده است، مقایسه بیان ژن‌ها، عملکرد و تنظیم آن‌ها در رشد ساختار چشم در بین مهره داران مختلف، حفاظت شگفت‌انگیزی از مکانیسم‌های مولکولی مرتبط را نشان می‌دهد، در این میان مطالعه فاکتور رونویسی PAX6 به‌عنوان یکی از ژن‌های اساسی و دخیل، دانسته‌های ما را از تکوین بخش‌های گوناگون سیستم بینایی بالا می‌برد. PAX6 برای رشد و تکامل طبیعی بسیاری از ارگان‌ها مانند چشم، مغز و پانکراس ضروری است (۱۲). مطالعات نشان داده است PAX6 به‌عنوان یک تنظیم‌کننده کلیدی تکوین چشم نه‌تنها در شکل‌گیری ساختار چشم مهره‌داران ضروری است، بلکه برای القای چشم خارجی در حشرات نیز مورد نیاز است (۱۳).

گزارش شده است مصرف کافئین در دوران بارداری با افزایش خطر محدودیت رشد دوران جنینی و سقط خود به‌خودی همراه بوده است (۱۴، ۱۵). همچنین اثرات تراتوژنیک مختلف مصرف کافئین در دوران بارداری، از جمله شکاف کام، ناهنجاری‌های اندامی و به‌هم چسبیدن انگشتان (۱۶)، ناهنجاری‌های سر و صورت، کاهش استئوسیت‌ها (۱۷)، عقب ماندگی رشد و کاهش توانایی

تایید بارداری به منزله روز نیم (GD 0.5) بود (۲۱). موش‌های بزرگ آزمایشگاهی ماده باردار به‌طور اتفاقی به گروه‌های کنترل و تحت درمان (۳ گروه مساوی و در هر گروه ۸ سر موش) تقسیم شدند. در گروه کنترل به مقدار ۰/۳ میلی‌لیتر سرم فیزیولوژی به‌روش داخل صفاقی روزانه تزریق شد و هر یک از گروه‌های آزمایشی کافئین (Sigma Aldrich) را در دوزهای ۵۰ و ۱۰۰ میلی‌گرم بر کیلوگرم وزن بدن به‌صورت روزانه دریافت کردند. تزریقات از روز نهم بارداری (GD 9) آغاز و تا روز بیستم بارداری (GD 20) ادامه داشت (۲۲). به‌طور کلی زایمان موش‌های بزرگ آزمایشگاهی در روز ۲۰ و ۲۱ بارداری صورت گرفت. پودر کافئین از شرکت سیگما تهیه شد و از سرم فیزیولوژی (مطابق دستورالعمل) به‌عنوان حلال استفاده گردید.

بلافاصله پس از زایمان، تعداد جنین‌ها، وزن بدن، طول سری- نشیمنگاهی، طول دم، فاصله گوش تا پوزه، عرض سر، وجود ناهنجاری ظاهری و جنین مرده در هر گروه محاسبه شد. تقریباً یک سوم رت‌های تازه متولد شده در هر زایمان به‌صورت تصادفی انتخاب شده و پس از توزین توسط ترازوی دیجیتالی و اندازه‌گیری‌های مذکور، با دوز بالای ماده بیهوشی (کتامین+زایلازین) کشته شده و ناحیه سر آن‌ها جدا شد. سپس چشم‌ها برداشته و شماره‌گذاری شده و در فرمالدئید ده درصد تثبیت شد. بافت‌های فیکس شده در دستگاه پردازش بافت قرار گرفته، پس از انجام مراحل آماده‌سازی و پاساژ بافتی، چشم‌ها درجهت عرضی در پارافین مذاب قرار داده شده و قالب‌گیری شدند. از بافت‌های به‌دست آمده، برش‌های سریال ۵ میکرومتری تهیه شد و اسلایدها به‌روش رنگ آمیزی هماتوکسیلین-اؤزین مورد رنگ آمیزی بافتی قرار گرفتند.

نوزادان باقی مانده از زایمان در هر گروه در کنار مادران بیولوژیک خود در قفس پرورش یافتند. این نوزادان در روز پنجم پس از تولد کشته شده و به‌روش مشابه، جهت

یادگیری (۱۸) به اثبات رسیده است. علاوه بر این کافئین بر عملکرد تطبیقی چشم تأثیر گذاشته (۱۹) و منجر به افزایش مقاومت عروق خونی و کاهش جریان خون در عصب بینایی انسان و کورونئید اطراف شبکیه چشم می‌شود (۲۰).

با توجه به مصرف گسترده ترکیبات گزانتینی به‌عنوان عامل طعم‌آور در انواع خوردنی‌ها، آشامیدنی‌ها و نیز کاربرد آن‌ها در مصارف دارویی، اثرات این ترکیبات بر سیستم‌های مختلف بدن مورد توجه محققین بوده است اما از آنجایی که تحقیقات چندانی در رابطه با اثرات کافئین بر سیستم بینایی به‌عمل نیامده، در این تحقیق اثرات جانبی و تراژونیک حاصل از کافئین بر سیستم بینایی موش‌های بزرگ آزمایشگاهی و نیز مورفولوژی جنین ارزیابی گردید.

مواد و روش‌ها

در این مطالعه تجربی تمامی آزمایشات و تجربیات صورت گرفته بر اساس دستورالعمل کمیته کار با حیوانات آزمایشگاهی دانشکده دامپزشکی دانشگاه تهران طراحی و به‌کار گرفته شد. موش‌های بزرگ آزمایشگاهی نر و ماده بالغ نژاد ویستار با میانگین وزنی 20 ± 200 گرم از مرکز تکثیر حیوانات آزمایشگاهی دانشکده دامپزشکی دانشگاه تهران تهیه و در شرایط استاندارد با چرخه روشنایی (۱۲ ساعت نور و ۱۲ ساعت تاریکی)، دمای 1 ± 22 درجه سانتی‌گراد و رطوبت نسبی ۵۰ تا ۶۰ درصد نگهداری شدند. حیوانات در شرایط آزمایشگاهی کنترل شده و قفس‌های پلی‌کربنات به مدت دو هفته سازگار شدند و به آن‌ها اجازه داده شد تا در طول مطالعه آزادانه از آب و پلت‌های غذایی استاندارد استفاده کنند، پس از سازگاری با شرایط محیط به‌منظور جفت‌گیری، دو سر موش ماده به‌همراه یک سر موش نر از همان گونه در یک قفس قرار داده شدند. رویت پلاک واژینال و حضور اسپرم در اسمیر واژنی در صبح روز بعد، نشان دهنده وقوع جفت‌گیری و

سلولی خطی (تعداد سلول بر یک دهم میلی‌متر) در لایه سلول‌های گانگلیونی شبکه، که با شمارش تعداد هسته سلول‌ها در عرض یک‌دهم میلی‌متر محاسبه شد و در انتها ضخامت لایه شبکه داخلی که در واقع فاصله‌ی بین لایه سلولی هسته‌دار داخلی تا لایه سلول‌های گانگلیونی می‌باشد. اندازه‌ها توسط نرم افزار Dino Capture برحسب میکرومتر در مقاطع عرضی شبکه اندازه‌گیری شده و میانگین آن‌ها برآورد شد (۲۳). برای ارزیابی وضعیت هسته سلول‌های پیش‌ساز عدسی از نظر تراکم از رنگ فلورسنت بافتی DAPI استفاده شد (۲۴).

به‌منظور استخراج RNA سلولی جهت انجام Real Time PCR از کیت استخراج RNA (Vivantis, GF-TR-) استفاده شد و طبق دستورالعمل آن عمل شد. برای تولید cDNA نیز از کیت (vivantis, 2steps RT-PCR) استفاده گردید و مطابق پروتکل آن cDNA سنتز شده با دور ۲۰۰g (۱۲۰۰-۱۳۰ rpm) و به‌مدت ۱ دقیقه سانتریفوژ شده و ذخیره شد. برای بررسی بیان ژن PAX6 از پرایمرهای جدول شماره ۱ استفاده شد (۲۵) و بیان ژن بتا اکتین به‌عنوان کنترل داخلی اندازه‌گیری شد (جدول ۱).

ارزیابی‌های ماکروسکوپی، بافت شناسی و مورفومتری مورد استفاده قرار گرفتند.

به‌منظور بررسی اثر کافئین بر مورفولوژی و وزن نوزادان در روزهای اول و پنجم پس از تولد، نمونه‌ها با استفاده از استریومیکروسکوپ از نظر ظاهری بررسی شدند. همچنین با کمک ترازوی دیجیتال با دقت یک هزارم، وزن جنین‌ها اندازه‌گیری شد. پارامترهای مورفومتری نیز مانند قد نوزادان براساس طول از فرق سر تا انتهای نشیمنگاه، فاصله گوش تا بینی، طول دم و عرض سر توسط کولیس دیجیتال با دقت مورد اندازه‌گیری قرار گرفت.

به‌منظور انجام مطالعات بافت شناسی و هیستومتری، پس از تثبیت چشم سمت راست، برش‌های مناسب و رنگ-آمیزی شده از بخش خلفی کره چشم با ضخامت ۵ میکرون تهیه شد. هر برش شامل کل شبکه چشم گسترده شده از اوراسراتا در نیمکره گیجگاهی تا اوراسراتا در نیمکره بویایی بود. برش‌ها به‌وسیله ی میکروسکوپ نوری متصل به رایانه مورد بررسی قرار گرفتند. به‌طور کلی در هر شبکه سه مورد اندازه‌گیری زیر انجام شد. در ابتدا ضخامت کلی شبکه برای هر چشم، به‌عنوان فاصله میان اپی‌تلیوم رنگدانه‌دار تا غشا صورت پذیرفت. در ادامه تراکم

جدول شماره ۱: مشخصات پرایمرهای استفاده شده برای Real-time PCR

نام ژن	نام الیگونوکلئوتید	توالی
PAX6-F	Forward primer	5'-CTGGAGAAAGAGTTTGAGAGG - 3'
PAX6-R	Reverse primer	5'-CTGCTGCTGATAGGAATGTG - 3'
ACTINB	Forward primer	5'-GCACCACACTTTCTACAATGAG - 3'
ACTINB	Reverse primer	5'-GGCATAACAGGGACAACACAG - 3'

شد. Efficiency داده‌ها بررسی شدند و بیان ژن PAX6 مورد ارزیابی قرار گرفت.

جهت آنالیز آماری داده‌های مربوط به بیان ژن PAX6 نرم افزارهای دستگاه Corbett, PCR LinReg استفاده

آنالیز آماری

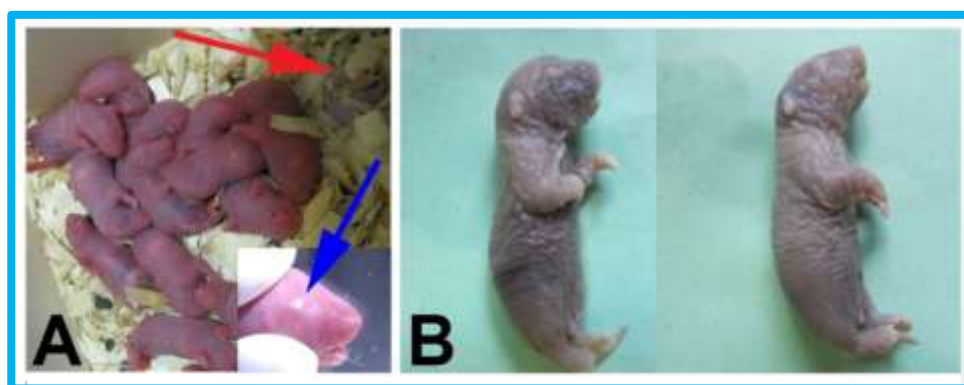داده‌های به دست آمده از اندازه‌گیری شاخص‌های رشد و نیز داده‌های کمی به دست آمده با میکروسکوپ نوری با روش آماری آنالیز واریانس یک طرفه و تست تعقیبی توکی در نرم افزار SPSS نسخه ۲۰ مورد بررسی قرار گرفتند. نتایج به صورت میانگین \pm انحراف معیار ارائه گردید و تفاوت میانگین‌ها در سطح $p < 0.05$ معنی‌دار در نظر گرفته شد.

نتایج

بررسی‌های ماکروسکوپی

نتایج ماکروسکوپی تجویز کافئین آشکار ساخت که سمیت مادری، سقط و مرگ مادران بارداری در هیچ گروهی مشاهده نشد. متوسط تعداد زایمان‌ها در گروه کنترل و گروه‌های آزمایش مشابه بود. مشاهدات ماکروسکوپی در

نوزادان روز اول و پنجم حاکی از تشکیل کره کامل چشم و پلک‌های فوقانی و تحتانی در گروه کنترل و گروه‌های آزمایشی است و آنوفتالمی یا عدم تشکیل کره چشم در هیچ‌یک از گروه‌ها مشاهده نشد. همچنین مطالعات ریخت‌شناسی و ماکروسکوپی نشان داد در گروه کنترل و گروه موش‌های بارداری دریافت کننده دوز ۵۰ میلی‌گرم کافئین، همگی نوزادان زنده به دنیا آمدند. در حالی‌که در گروه دریافت کننده ۱۰۰ میلی‌گرم کافئین، در بین نوزادان تازه به دنیا آمده دو سر نوزاد مرده نیز در زایمان دو مادر بارداری مشاهده شد، همچنین چند مورد چروکیدگی پوست و خونریزی موضعی در زیر پوست دیده شد. در هیچ‌کدام از گروه‌های آزمایشی و کنترل ناهنجاری‌های اعضای مانند گوش، گردن و دم مشاهده نشد (شکل ۱).



شکل ۱: یافته‌های ماکروسکوپی. (A) حضور نوزاد مرده (مشخص شده با پیکان قرمز) در بین نوزادان که در دو زایمان مشاهده شد و تشکیل چشم در نوزادان تازه به دنیا آمده (مشخص شده با پیکان آبی). (B) نوزادان تازه به دنیا آمده از گروه دریافت کننده ۱۰۰ میلی‌گرم بر کیلوگرم کافئین که چروکیدگی پوست و خونریزی موضعی در برخی از آن‌ها دیده شد.

بررسی‌های مورفومتری

بررسی‌های مورفومتری نشان داد که وزن نوزادان روز اول و پنجم از موش‌های بارداری دریافت کننده کافئین به مقدار ۵۰ و ۱۰۰ میلی‌گرم بر کیلوگرم وزن بدن در مقایسه با گروه کنترل کاهش معنی‌دار داشت ($p < 0.05$). در این مقایسه میانگین وزن نوزادان روز اول بین گروه‌های ۵۰ و

۱۰۰ میلی‌گرم بر کیلوگرم به لحاظ آماری معنی‌دار نبود. همچنین تحلیل آماری داده‌های کمی حاصل از اندازه‌گیری طول فرق‌سری-نشیمنگاهی نوزادان روز اول و پنجم حاصل از موش‌های بارداری در دو گروه آزمایشی ۵۰ و ۱۰۰ میلی‌گرم بر کیلوگرم وزن بدن در مقایسه با گروه کنترل کاهش معنی‌دار نشان داد ($p < 0.05$).

اندازه گیری‌های مربوط به عرض سر (فاصله بین دو گوش)، فاصله گوش تا بینی و طول دم نیز به شکل مشابه تفاوت معنی‌داری در بین نوزادان گروه کنترل با نوزادان روز اول و پنجم گروه‌های آزمایشی نشان داد ($p < 0.05$).

اندازه گیری‌های مربوط به عرض سر (فاصله بین دو گوش)، فاصله گوش تا بینی و طول دم نیز به شکل مشابه تفاوت معنی‌داری در بین نوزادان گروه کنترل با نوزادان روز اول و پنجم گروه‌های آزمایشی نشان داد ($p < 0.05$).

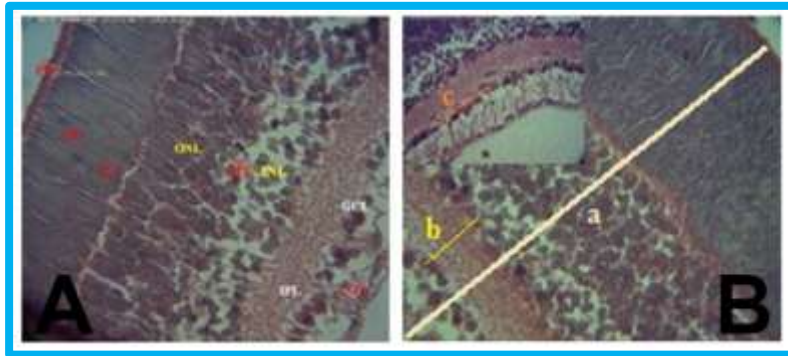
جدول شماره ۲: تأثیر دوزهای مختلف کافئین بر وزن، طول سری-نشیمناهی، عرض سر، فاصله گوش تا پوزه و طول دم در روزهای اول و پنجم پس از تولد.

گروه‌ها			پارامترها	
۱۰۰ میلی‌گرم	۵۰ میلی‌گرم	کنترل	روز ۱ تولد	روز ۵ تولد
۵/۷۶±۰/۸۱ ^b	۶/۲۹±۰/۸۱ ^b	۸/۰۳±۰/۶۴ ^a	روز ۱ تولد	روز ۵ تولد
۷/۰۵±۲/۰۵ ^c	۱۰/۲۱±۱/۲۲ ^b	۱۲/۷۴±۱/۰۲ ^a	روز ۱ تولد	روز ۵ تولد
۳/۸۰±۰/۰۸ ^c	۴/۱۰±۰/۱۵ ^b	۴/۸۰±۰/۰۸ ^a	روز ۱ تولد	روز ۵ تولد
۴/۸۲±۰/۰۶ ^c	۴/۹۵±۰/۰۳ ^b	۵/۴۴±۰/۰۴ ^a	روز ۱ تولد	روز ۵ تولد
۱/۰۳±۰/۰۲ ^c	۱/۲۰±۰/۰۱ ^a	۱/۲۳±۰/۰۳ ^a	روز ۱ تولد	روز ۵ تولد
۱/۱۰±۰/۰۴ ^c	۱/۳۲±۰/۰۲ ^b	۱/۴۶±۰/۰۲ ^a	روز ۱ تولد	روز ۵ تولد
۱/۷۵±۰/۰۳ ^c	۱/۹۱±۰/۰۲ ^b	۲/۱۰±۰/۰۵ ^a	روز ۱ تولد	روز ۵ تولد
۱/۶۶±۰/۱۳ ^b	۱/۷۱±۰/۱۶ ^b	۲/۴۴±۰/۱۱ ^a	روز ۱ تولد	روز ۵ تولد
۱/۷۷±۰/۰۲ ^c	۱/۸۶±۰/۰۲ ^b	۲/۱۵±۰/۰۵ ^a	روز ۱ تولد	روز ۵ تولد
۲/۲۱±۰/۰۲ ^c	۲/۶۹±۰/۰۲ ^b	۲/۹۰±۰/۰۱ ^a	روز ۱ تولد	روز ۵ تولد

سطح معنی‌داری ($p < 0.05$) می‌باشد. حروف انگلیسی نامشابه در یک ردیف نشان‌دهنده معنی‌دار بودن است. نتایج به صورت Mean±SD بیان شده است.

در مطالعات میکروسکوپی ناحیه شبکیه چشم، اندازه کلی و ضخامت لایه‌های مختلف شبکیه و نیز تعداد سلول‌های لایه گانگلیونی مورد ارزیابی قرار گرفت (شکل ۲).

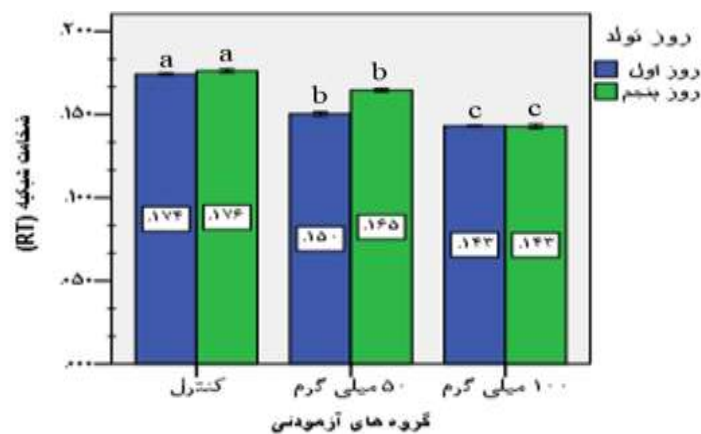
بررسی‌های میکروسکوپی هیستومتری و بافت‌شناسی



شکل ۲: بررسی هیستومورفومتریک شبکیه چشم. (A) تصویر برش عرضی شبکیه چشم. ساختار لایه‌های مختلف شبکیه در گروه کنترل (از راست به چپ تصویر)، NFL: لایه فیبر عصبی، GCL: لایه سلولهای گانگلیونی، IPL: لایه شبکه داخلی، INL: لایه هسته داخلی، OPL: لایه شبکه خارجی، ONL: لایه هسته‌ای خارجی، IS: لایه داخلی فتورسپتور، OS: لایه خارجی فتورسپتور، PE: لایه اپیتلیوم رنگدانه دار. (رنگ آمیزی هماتوکسیلین - ائوزین، بزرگنمایی ۴۰۰x). (B) تصویر برش عرضی شبکیه چشم. a: ضخامت کلی شبکیه (RT)، b: ضخامت لایه شبکه داخلی (IPL)، c: تراکم سلولهای لایه گانگلیونی در یک‌دهم میلی‌متر. (رنگ آمیزی هماتوکسیلین - ائوزین، بزرگنمایی ۴۰۰x).

میلی‌گرم بر کیلوگرم به شکل معنی‌داری نسبت به گروه کنترل کاهش داشت ($p < 0.05$). یافته‌های کمی تاثیر کافئین نشان داد که میانگین ضخامت کل شبکیه (RT) در گروه‌های تحت تیمار با میزان ۵۰ و ۱۰۰ میلی‌گرم کافئین در نوزادان روز اول و پنجم به‌صورت معنی‌داری کمتر از گروه کنترل بود ($p < 0.05$), که بخش عمده این کاهش به دلیل کمتر شدن ضخامت لایه شبکه داخلی (IPL) است (نمودار ۱).

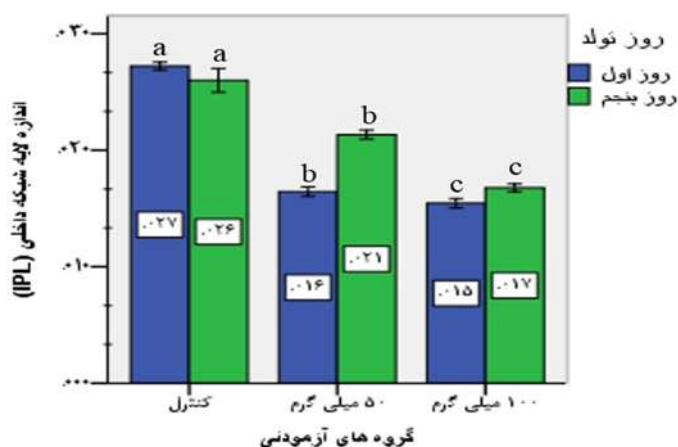
یافته‌های هیستومورفومتری شبکیه در گروه‌های آزمایشی روز اول و پنجم تحت تیمار با کافئین ۵۰ و ۱۰۰ میلی‌گرم بر کیلوگرم، تغییرات معنی‌دار هیستوپاتولوژی در مقایسه با گروه کنترل نشان داد ($p < 0.05$). تعداد سلول‌های گانگلیونی و ضخامت لایه شبکه داخلی در گروه‌های آزمایشی روز اول و پنجم تحت تیمار با کافئین ۵۰ و ۱۰۰



نمودار ۱: مقایسه میانگین ضخامت کلی شبکیه (RT) بر حسب میلی‌متر، مربوط به نوزادان روز اول (ستون‌های آبی رنگ) و روز پنجم پس از تولد (ستون‌های سبز رنگ) در گروه کنترل و گروه‌های آزمایشی ۵۰ و ۱۰۰ میلی‌گرم بر کیلوگرم کافئین. سطح معنی‌داری ($p < 0.05$) می‌باشد. حروف انگلیسی نامشابه در یک ردیف نشان‌دهنده معنی‌دار بودن است. نتایج به‌صورت $Mean \pm SD$ بیان شده است.

در گروه‌های دریافت کننده ۵۰ و ۱۰۰ میلی گرم کافتین نسبت به گروه کنترل معنی دار بود ($p < 0.05$) (نمودار ۲).

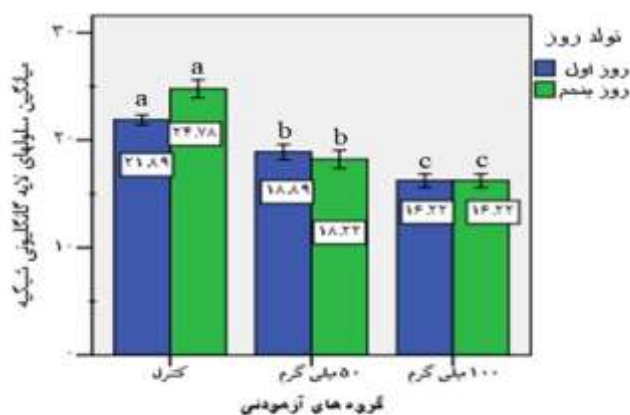
میانگین اندازه لایه شبکه داخلی نیز نشان داد که کاهش ضخامت این لایه در گروه‌های آزمایشی روز اول و پنجم



نمودار ۲: مقایسه میانگین اندازه لایه شبکه داخلی (IPL) بر حسب میلی متر، مربوط به نوزادان روز اول (ستون‌های آبی رنگ) و روز پنجم پس از تولد (ستون‌های سبز رنگ) در گروه کنترل و گروه‌های آزمایشی ۵۰ و ۱۰۰ میلی گرم بر کیلوگرم کافتین. سطح معنی داری ($p < 0.05$) می‌باشد. حروف انگلیسی نامشابه در یک ردیف نشان‌دهنده معنی دار بودن است. نتایج به صورت $Mean \pm SD$ بیان شده است.

در گروه کنترل نسبت به گروه‌های آزمایشی روز اول و پنجم دریافت کننده ۵۰ و ۱۰۰ میلی گرم کافتین کاهش معنی‌دار داشت ($p < 0.05$) (نمودار ۳).

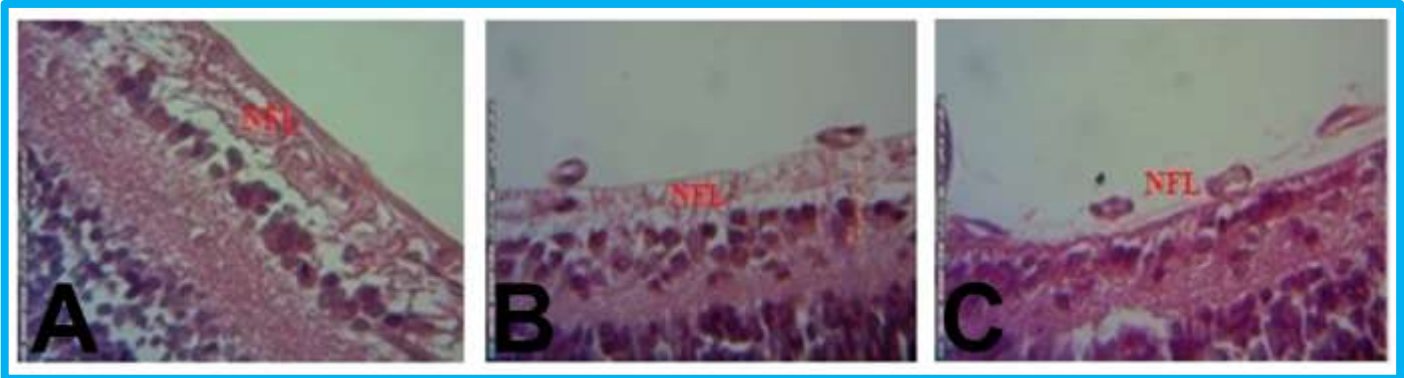
لازم به ذکر است که لایه شبکه داخلی (IPL) یک ساختار غیر سلولی دارد. در عین حال ما تعداد سلول‌های گانگلیونی را در لایه سلول‌های گانگلیونی (GCL) شمارش شد، نتایج نشان داد تعداد سلول‌های گانگلیونی



نمودار ۳: مقایسه میانگین اندازه لایه شبکه داخلی (IPL) بر حسب میلی متر، مربوط به نوزادان روز اول (ستون‌های آبی رنگ) و روز پنجم پس از تولد (ستون‌های سبز رنگ) در گروه کنترل و گروه‌های آزمایشی ۵۰ و ۱۰۰ میلی گرم بر کیلوگرم کافتین. سطح معنی داری ($p < 0.05$) می‌باشد. حروف انگلیسی نامشابه در یک ردیف نشان‌دهنده معنی دار بودن است. نتایج به صورت $Mean \pm SD$ بیان شده است.

تغییرات هیستولوژیکی شده و تغییراتی مانند کاهش و آتروفی لایه فیبر عصبی (NFL) در گروه‌های آزمایشی روز اول و پنجم دریافت کننده ۵۰ و ۱۰۰ میلی‌گرم کافئین مشاهده شد (شکل ۳).

همچنین مشاهدات بافت شناسی مشخص نمود که لایه‌های مختلف تشکیل دهنده شبکه در گروه‌های آزمایشی روز اول و پنجم و گروه کنترل به خوبی شکل گرفته بود با این حال لایه فیبر عصبی (NFL) دستخوش



شکل ۳: تغییرات مشاهده شده در لایه فیبرهای عصبی در شبکه چشم. ضخامت لایه فیبر عصبی در گروه کنترل (A) و گروه‌های آزمایش تحت تیمار با دوز ۵۰ (B) و ۱۰۰ (C) میلی‌گرم بر کیلوگرم کافئین. کاهش ضخامت و آتروفی لایه فیبر عصبی در تصاویر A و B مربوط به گروه‌های ۵۰ و ۱۰۰ میلی‌گرم بر کیلوگرم کافئین مشهود می‌باشد (رنگ آمیزی هماتوکسیلین - ائوزین، بزرگنمایی ۴۰۰x).

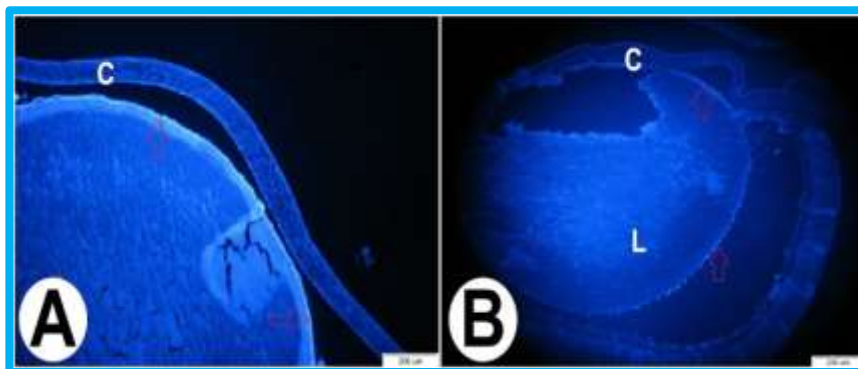
به‌علاوه با افزایش مدت زمان بارداری و سنگین‌تر شدن وزن مادران، تغییر الگوی رفتاری در گروه دریافت کننده ۱۰۰ میلی‌گرم بر کیلوگرم وزن بدن کافئین به‌صورت واضح‌تری آشکار گردید.

نتایج رنگ‌آمیزی فلورسنت بافتی DAPI

یافته‌های به‌دست آمده از رنگ‌آمیزی فلورسنت نیز تاییدی بر مشاهدات میکروسکوپی و رنگ‌آمیزی هماتوکسیلین ائوزین بود، نتایج ما نشان داد که هسته سلول‌های پیش‌ساز عدسی در گروه دریافت کننده ۱۰۰ میلی‌گرم بر کیلوگرم وزن بدن کافئین که به‌وسیله رنگ DAPI رنگ‌آمیزی شده بود، با تاخیر از بین رفته و تراکم غیرطبیعی هسته سلول‌ها در بخش‌های مرکزی‌تر عدسی مشاهده شد که اشاره به مهاجرت و ناپدید شدن کندتر سلول‌های پیش‌ساز نسبت به گروه کنترل دارد، همچنین حضور سلول‌های اپی‌تلیالی در بخش قدامی و خلفی عدسی در گروه دریافت کننده ۱۰۰ میلی‌گرم بر کیلوگرم وزن بدن کافئین در مقایسه با گروه کنترل مشاهده شد (شکل ۴).

بررسی تأثیر کافئین بر تغییرات رفتاری و شناختی

در مادران باردار دریافت کافئین در طی روزهای نهم تا بیستم بارداری با میزان ۵۰ و ۱۰۰ میلی‌گرم بر کیلوگرم وزن بدن تغییراتی را در رفتار مادران نشان داد، نتایج مشاهدات حاکی از آن بود که با تزریق مقادیر مربوطه به موش‌های باردار، فعالیت حرکتی آن‌ها در پاسخ به تزریق افزایش می‌یافت. به‌طوری‌که تا یک ساعت پس از تزریق، این تغییر رفتار در گروه دریافت کننده ۱۰۰ میلی‌گرم بر کیلوگرم وزن بدن کافئین قابل مشاهده بود. شایان ذکر است یک همبستگی مثبت بین میزان کافئین در دوره پرهناتال و میزان این تغییرات رفتاری وجود داشت و این تغییرات در گروه دریافت کننده ۵۰ میلی‌گرم بر کیلوگرم وزن بدن کافئین، مدت زمان کمتری اتفاق می‌افتاد اما موش‌ها حالت تهاجمی بیشتری داشتند و در گروه دریافت کننده ۱۰۰ میلی‌گرم بر کیلوگرم وزن بدن کافئین با حرکات چرخشی رو به عقب و دور قفس همراه بود.



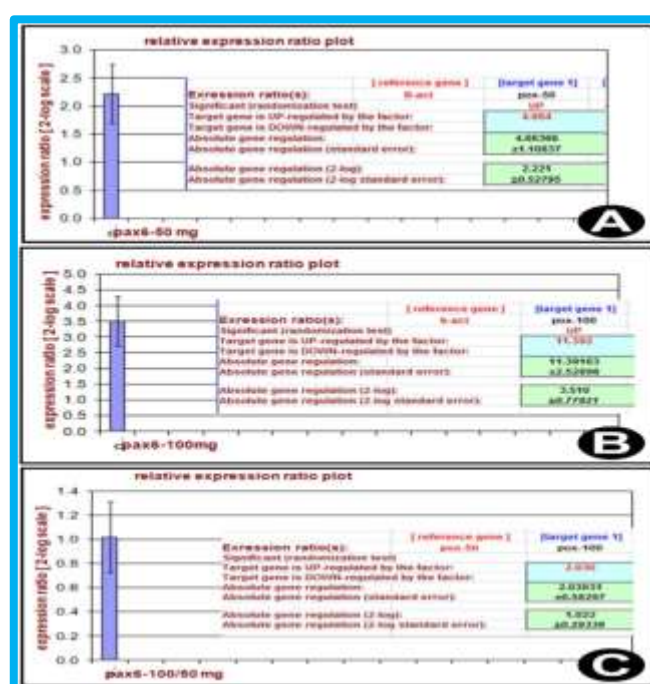
شکل ۴: رنگ‌آمیزی فلورسنت بافتی DAPI در مقطع عرضی چشم نوزاد یک روزه موش صحرایی. تصویر مربوط به گروه کنترل، هسته سلول‌های اپیتلیالی در بخش قدامی ساختار عدسی دیده می‌شود (پیکان‌های قرمز رنگ). L: عدسی، C: قرنیه (A) تصویر مربوط به گروه مواجه شده با دوز ۱۰۰ میلی‌گرم بر کیلوگرم کافئین در چشم نوزاد یک روزه موش صحرایی، تاخیر در ناپدید شدن هسته سلول‌ها در بخش مرکزی ساختار عدسی. پیکان‌ها نشان دهنده حضور هسته سلول‌ها در بخش‌های مرکزی عدسی هستند. به‌علاوه سلول‌های اپیتلیالی در بخش قدامی و خلفی عدسی (پیکان‌های قرمز رنگ) دیده می‌شود.

این درحالی است که افزایش میزان بیان PAX6 در گروه دریافت کننده ۱۰۰ میلی‌گرم بر کیلوگرم از کافئین نسبت به گروه کنترل ۱۱/۳۹ برابر بوده و این افزایش معنی‌دار بود ($p < 0.05$). میزان بیان PAX6 در گروه دریافت کننده ۵۰ میلی‌گرم بر کیلوگرم وزن بدن کافئین نیز نسبت به گروه کنترل افزایش داشته و این افزایش ۴/۶۶ برابر بود ($p < 0.05$). میزان بیان ژن PAX6 در گروه ۱۰۰ میلی‌گرم نسبت به ۵۰ میلی‌گرم نیز افزایشی برابر ۲/۰۳ بود (نمودار ۴).

بررسی تغییرات الگوی بیان ژن PAX6 در بافت

چشم

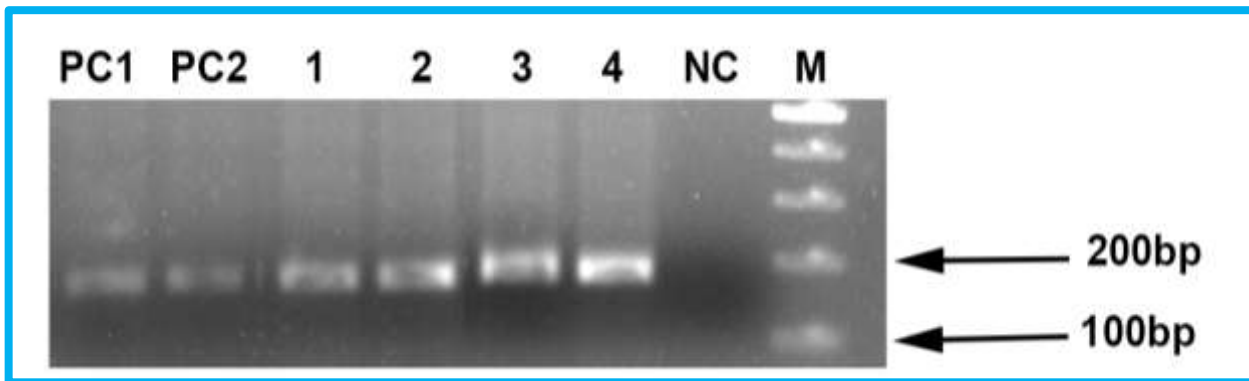
بررسی تاثیر کافئین بر بیان ژن PAX6 نشان داد که بافت چشم در وضعیت Base line مقادیری ثابتی از ژن را بیان می‌کنند که در اثر تیمار با کافئین، تفاوت در روند بیان را شاهد بودیم. همان‌طور که نشان داده شده است ژن PAX6 در هر دو گروه آزمایشی دریافت کننده ۵۰ و ۱۰۰ میلی‌گرم بر کیلوگرم وزن بدن کافئین افزایش بیان معنی داری را نشان می‌دهند ($p < 0.05$).



نمودار ۴: (A) نمودار بیان نسبی ژن PAX6 در گروه‌های آزمایش تحت تیمار با دوز ۵۰ (B) ۱۰۰ میلی‌گرم بر کیلوگرم کافئین در مقایسه با گروه کنترل، (C) نمودار بیان نسبی PAX6 در گروه ۱۰۰ میلی‌گرم بر کیلوگرم کافئین نسبت به ۵۰ میلی‌گرم بر کیلوگرم کافئین.

به‌علاوه محصولات حاصل از Real-time PCR روی ژل آگارز برده شد، با توجه به وجود تنها یک پیک برای هر قطعه ژن در دمای ذوب منحصر به خودش، اختصاصی بودن محصول PCR مشخص شد. جهت تایید نتایج منحنی ذوب قطعات تکثیر، محصول Real-time PCR با ژل الکتروفورز آنالیز شده و نتایج تایید شد (شکل ۵).

شکل ۵: آنالیز ژل الکتروفورز محصولات حاصل از Real-time PCR، باند چاهک‌های PC1 و PC2 بیانگر محصول تکثیری PAX6 در گروه کنترل، چاهک‌های ۱-۲ گروه ۵۰ میلی‌گرم بر کیلوگرم کافئین و چاهک‌های ۳-۴ مربوط به گروه ۱۰۰ میلی‌گرم کافئین، باند چاهک NC مربوط به کنترل منفی واکنش‌ها بوده و باند چاهک M سایز مارکر می‌باشد.



شکل ۵: آنالیز ژل الکتروفورز محصولات حاصل از Real-time PCR، باند چاهک‌های PC1 و PC2 بیانگر محصول تکثیری PAX6 در گروه کنترل، چاهک‌های ۱-۲ گروه ۵۰ میلی‌گرم بر کیلوگرم کافئین و چاهک‌های ۳-۴ مربوط به گروه ۱۰۰ میلی‌گرم کافئین، باند چاهک NC مربوط به کنترل منفی واکنش‌ها بوده و باند چاهک M سایز مارکر می‌باشد.

مقادیر زیاد ترکیبات کافئین‌دار ممکن است به افزایش اثرات زیان‌آور منجر شده و موجب تأثیر منفی بر ارگانوژنز و تکامل طبیعی جنین شد. از سوی دیگر شایان ذکر است که امروزه در سراسر جهان قهوه و چای به‌عنوان نوشیدنی فراگیر و اصلی مردم جایگاه خود را دارا می‌باشد. مطالعه ما تأییدی بر گزارش‌هایی است که محققان در رابطه با مصرف کافئین و ایجاد اختلال و تأثیر بر رشد داخل رحمی، منتشر نموده‌اند. تایر و همکارانش (۲۲)، افزایش در میزان ناهنجاری‌هایی از جمله شکاف کام و فقدان یک یا چند انگشت در موش‌هایی که دوز ۱۰۰ میلی‌گرم بر کیلوگرم را به‌صورت روزانه دریافت می‌کردند را نشان دادند. علاوه بر این مصرف کافئین در موش‌های باردار، به‌صورت وابسته به دوز، موجب کاهش وزن بدن و وزن بیضه، کوچک‌تر شدن بیضه‌ها و در نهایت کاهش توانایی تولید اسپرم نوزادان متولد شده در هنگام بلوغ می‌شود (۲۷). در پژوهشی که فرناندز و همکاران (۲۸)

بحث

چشم‌به‌عنوان یک عضو پیچیده و بسیار تکامل یافته حساس به نور بوده و قادر است برآورد دقیقی از شکل، شدت نور و رنگی که از اجسام مختلف منعکس می‌شود را به‌عمل آورد. بنابراین اهمیت ویژه‌ای در حفظ حیات اکثر موجودات ایفا می‌کند. مصرف کافئین توسط مادران در دوره بارداری، نوزادان آن‌ها را در معرض این نوع ترکیبات متیل‌گزانتین قرار می‌دهد که با اثرات مضر و تراژوژن متعدد همراه است. در مطالعه حاضر دوز متوسط و زیاد کافئین مورد استفاده قرار گرفت، دوزهای مورد استفاده شامل ۵۰ و ۱۰۰ میلی‌گرم بر کیلوگرم بودند. کافئین به‌راحتی از جفت عبور کرده و مقادیر زیادی از آن به مایع آمنیوتیک و بندناف رسیده و در ادرار و پلاسمای نوزادان پدیدار می‌شود. علاوه بر این دفع کافئین در جنین و نوزاد تازه متولد شده آهسته است (۲۶)، با توجه به حساسیت شکل‌گیری جنین در ماه‌های اولیه، مواجهه جنین با

یافته‌های مطالعه حاضر نشان داد که اثر تیمار کافئین مادری اختلالات هیستومورفومتری و آتروفیک را در شبکه چشم در نوزادان تازه متولد شده ایجاد می‌کند که این تغییرات به صورت وابسته به دوز در گروه‌های تحت تیمار همراه بود، به علاوه تغییرات دژنراتیو در لایه شبکه داخلی (IPL) نیز به صورت وابسته به دوز در مقایسه با گروه کنترل مشاهده شد. نتایج نشان داد که بیشتر تغییرات در بخش شبکه داخلی که توسط مویرگ‌های مشتق از شریان مرکزی عروق دهی می‌شوند اتفاق افتاده و بخش شبکه خارجی (ONL) که فاقد رگ بوده و اکسیژن و مواد مغذی را توسط عروق کرویید دریافت می‌کند، کمتر تحت تاثیر قرار گرفته است. این یافته‌ها پیشنهاد می‌کند که بخشی از این اختلالات به دلیل انقباض عروقی ناشی از کافئین در عروق جفتی و کاهش جریان خون مویرگی در طول بارداری رخ می‌دهد.

بسیاری از مطالعات اثر کافئین بر ارگان‌های مختلف را بررسی کرده‌اند و برخی از مکانیسم‌های ممکن برای اثرات مضر آن را به عنوان فرضیه ارائه داده‌اند. کافئین سطح آدنوزین منوفسفات حلقوی (cAMP) را به وسیله مهار فسفودی‌استراز افزایش می‌دهد، بنابراین افزایش cAMP ممکن است با رشد و نمو سلول‌های جنینی تداخل داشته باشد (۱۵، ۳۰). کافئین به عنوان آنتاگونیست آدنوزینی و مهار گیرنده آدنوزین سبب انقباض عروقی و کاهش اکسیژن رسانی می‌شود، انقباض عروقی مصرف کافئین در بارداری باعث کاهش جریان خون جفت و کاهش جریان خونی مغزی می‌شود (۳۱، ۳۲). به طور مشابه جریان خون در شریان مزانتریک در افراد بالغ و نوزادان تازه متولد شده را کاهش می‌دهد (۳۳). علاوه بر این گروهی از محققین نشان دادند کافئین سبب کاهش جریان خون ماکولا (۳۴) و شبکه (۳۵)، یک ساعت پس از تجویز خوراکی آن، در مقایسه با مقدار پایه می‌شود. همچنین گروهی نشان دادند کافئین مقاومت عروقی را افزایش و جریان خون را در عصب بینایی و کرویید شبکه انسان، کاهش می‌دهد (۳۶). بنابراین این یافته‌ها پیشنهاد می‌کند کاهش فشار

انجام دادند افزایش معنی‌دار آماری در خطر سقط خودبه‌خودی و وزن کم هنگام تولد نوزادان در زنان بارداری که بیش از ۱۵۰ میلی‌گرم کافئین در روز مصرف می‌کنند، نشان داده شده است. با توجه به نتایج به دست آمده از بخش تکوینی پژوهش حاضر که اشاره به کاهش وزن، طول سری-نشیمگاهی، عرض سر و برخی از شاخص‌های رشد به صورت وابسته به دوز دارد، چنین تصور می‌شود که ترکیبات متیل‌گزانثینی از جمله کافئین بر اندام‌های حرکتی تاثیر منفی داشته که طی آن مهاجرت سلولی با اشکال روبرو شده و در نتیجه رشد و نمو اندام‌ها با اختلال همراه شده و این ترکیب پورینی که به خوبی از مادر به جنین در حال تکوین انتقال می‌یابد، با اثرات منفی خود مانع از رشد بافت‌های جنین خواهد شد که یکی از موارد آن کاهش وزن و کوتاهی طول سری-نشیمگاهی است.

این مطالعه نشان داد که مصرف کافئین در دوران بارداری می‌تواند علاوه بر القاء ناهنجاری‌های معمول منتسب به آن، اختلالات چشمی نیز ایجاد نماید. گروهی از محققین نشان دادند که مواجهه موش‌های باردار با کافئین سبب ایجاد تغییراتی در قرنیه چشم از جمله افزایش ضخامت، افزایش فعالیت میتوزی استرومای قرنیه، فقدان سلول‌های اندوتلیال و سلول‌های اندوتلیال واکوئله همراه هایپرکروماتینی هسته و پلی‌مورفیسم می‌شود (۲۶). همچنین اورکلی‌اوگلو و همکاران (۲۱) به ارزیابی بافت‌شناسی تاثیر کافئین در طول بارداری بر لنز کریستالی پرداختند و یافته‌های آن‌ها، آثار کاتاراکتوژنزیز (دژنراسیون ائوزینوفیلیک، تورم سلول‌های عدسی و تجمع مایع) را نشان داد. همچنین در تحقیق دیگری که توسط نویسندگان مقاله انجام شده حضور سلول‌های اپی‌تلیالی در بخش خلفی در عدسی نوزادان یک‌روزه، اشکال در تغییر ماهیت عدسی و شفاف شدن آن در طی تکامل و تراکم غیرطبیعی سلول‌ها در بخش‌های میانی عدسی مشاهده شد (۲۹).

ژنگ و همکاران (۴۱) به بررسی بیان پروتئین PAX6 در جنین جوجه پرداختند که در این بررسی تخم مرغ‌های لقاح یافته را در معرض مقادیر ۵، ۱۰ و ۱۵ میکرومول کافئین در هر تخم مرغ قرار داده و تاثیر کافئین را در رشد نمو بخش بینایی جنین اولیه جوجه، مورفولوژی چشم و بیان پروتئین‌های PAX6 و نوروفیلانت به روش ایمنوهیستوشیمی بررسی کردند. آن‌ها دریافتند مقادیر زیاد کافئین نه تنها شکل‌گیری و رشد وزیکول بینایی به شبکه را تحت تاثیر قرار می‌دهد، بلکه رشد عدسی چشم را نیز تحت تاثیر قرار داده و همچنین باعث تشکیل چشم نامتقارن شده و رشد استخوان Orbit که یکی از ساختارهای جانبی چشم است را نیز در جوجه‌های تیمار شده با کافئین دچار اختلال می‌کند. نتایج تحقیق این گروه نشان داد که بیان پروتئین PAX6 در وزیکول بینایی و اکتودرم عدسی در گروه تیمار با کافئین در مقایسه با گروه کنترل مختل شده و ایجاد کننده دیسپلازی در جنین‌های ۹، ۱۲ و ۱۳ روزه است. به طوری که مواجهه با کافئین سبب توزیع گسترده‌تر بیان پروتئین PAX6 در وزیکول بینایی شده و موفوژنز آن را دچار اختلال می‌نماید.

نتایج مطالعات نشان دهنده اهمیت دوز و الگوی صحیح بیان PAX6 در شکل‌گیری صحیح سیستم بینایی دارد. مطالعه دورا و همکاران (۴۲) در سال بیانگر تاثیر دوز PAX6 بر رشد، ترمیم زخم و تکوین قرنیه می‌باشد.

گروهی از محققین به سرپرستی دیویز، به بررسی افزایش بیان ژن PAX6 در قرنیه چشم در مدل موش دارای جهش در این ژن پرداختند و نشان دادند که بیان بالای PAX6 در قرنیه، منجر به شکل‌گیری غیرطبیعی آن، همراه با تغییر مورفولوژی سلول‌های اپیتلیالی، نورگزایی (Neovascularization) و تهاجم سلول‌های ایمنی می‌شود و در واقع تغییرات عمده این افزایش بیان، در عملکرد سیستم ایمنی، ایجاد عروق و تمایز سلول‌های اپیتلیالی در موش ترانس ژن می‌باشد (۴۳).

خون چشمی ممکن است در تاثیر نامطلوب کافئین به وسیله نکرور ایسکمی-هیپوکسی بافت دخیل بوده و آثاری همچون تاخیر رشد سیستم بینایی از جمله شبکه را به دنبال داشته باشد. در تحقیق حاضر نیز احتمال این که عوامل مذکور باعث بروز تغییرات ناشی از کافئین بر ضخامت لایه‌های مختلف شبکه و نیز سلول‌های لایه گانگلیونی شده باشد، دور از ذهن نیست. علاوه بر این یکی دیگر از مکانیسم‌هایی که می‌توان به آن اشاره کرد آپوپتوزیس سلول‌های شبکه به واسطه تغییر بیان ژن‌ها می‌باشد، در شکل‌گیری سیستم بینایی بیان صحیح ژن‌های موثر اهمیت ویژه‌ای دارد، برخی از مهم‌ترین این ژن‌ها شامل Pax6, Lhx2, Otx2, RX, SIX3 می‌باشند. بیان صحیح Pax6 در شکل‌گیری عدسی و شبکه اهمیت ویژه‌ای دارد. بنابراین ایجاد اختلال در بیان این ژن‌ها و پروتئین‌ها می‌تواند منجر به ایجاد اختلال در شکل‌گیری و تکامل سیستم بینایی شود (۱۱، ۳۷). ممکن است کافئین با اثر بر بیان این ژن‌ها و تغییر الگوی بیان آن، تاثیر خود را بر تکوین ناقص شبکه القا کرده باشد. میزان صحیح فعالیت PAX6 جهت تکوین ساختار نرمال چشم اهمیت قابل توجهی دارد، پژوهش‌ها نشان داده‌اند افزایش بیان PAX6 در موش منجر به شکل‌گیری فنوتیپ‌های شدیدی در چشم آن‌ها شده است (۳۸). در حالی که از سوی دیگر کاهش فعالیت PAX6 در موتاسیون‌های هتروزایگوت PAX6، برخی دیگر از فنوتیپ‌ها از جمله آنیریدیا (فقدان چشم) را در انسان (۳۹) و فنوتیپ چشم کوچک را در موش و رت به دنبال داشته است (۴۰). الگوی بیان حفظ شده PAX6 در طی تکوین و نیز مطالعات کاربردی در این زمینه با ایجاد مدل‌های دارای موتاسیون، در سالیان اخیر، اشاره به دخالت این فاکتور در طیف گسترده‌ای از وقایع رشد و نمو نرمال ساختار چشم دارد. در این تحقیق حاضر نیز، نتایج Real time PCR نشان داد که بیان ژن PAX6 در گروه مواجهه شده با کافئین نسبت به گروه کنترل افزایش داشته است.

میان بافت‌های بدن دارد و به همین دلیل بسیار مستعد به استرس اکسیداتیو است، لذا برخی از اثرات سو کافتین ممکن است به دلیل آسیب‌های اکسیدانت باشد، با استناد به نتایج به دست آمده از پژوهش‌های محققین که از یک-سو اشاره به مستعد بودن چشم خصوصا شبکه عصبی به استرس اکسیداتیو و معرفی این ساختار به عنوان یکی از بافت‌های پرمصرف اکسیژن دارد و نیز از سوی دیگر ارتباط افزایش قابل توجه اکسیژن فعال (ROS) در بافت‌ها در شرایط حضور کافتین، می‌توان اثر محافظتی ویتامین C را به عنوان آنتی‌اکسیدانت در جلوگیری از اختلال کافتین بر سیستم بینایی مورد توجه قرار داد.

نتیجه‌گیری

نتایج مطالعه ما نشان داد که کافتین در طی دوران ارگانوژنز نه تنها می‌تواند سبب کاهش وزن تولد، کاهش رشد، کاهش طول سری-دمی و کاهش عرض سر (تأثیر رشد داخل رحمی جنین) در موش شود، بلکه ناهنجاری‌های چشمی را نیز سبب می‌شود. آزمایش حاصل نشان داد که مصرف کافتین در زمان بارداری باعث ایجاد تاخیر و نقص در تکامل سیستم بینایی از جمله شبکه می‌شود و کافتین این اثرات را می‌تواند به وسیله چندین مکانیسم اعمال کند که از جمله این مکانیسم‌ها می‌توان به اختلاف افزایشی بیان PAX6 در شرایط تحت تیمار با کافتین اشاره کرد، البته شناخت کامل‌تر این مکانیسم‌ها به تحقیقات بیشتری نیاز دارد. البته جهت بررسی مکانیسم‌های مولکولی، مطالعات تکمیلی دقیق‌تری نیز توصیه می‌شود.

تشکر و قدردانی

بدین وسیله مراتب قدردانی و سپاس خود را از همکاری و مساعدت‌های خانم رضوان باقری و آقای همایون چهری ابراز داشته و از بخش بافت شناسی دانشکده دامپزشکی تشکر می‌نمایم.

به‌طور مشابه برخی دیگر از مطالعات نیز تأثیر افزایش بیان را حائز اهمیت دانسته‌اند، به‌طوری‌که با ایجاد یک مدل موشی ترانس‌ژن، اثرات دوز بیان ژن PAX6 را بر روی تکامل ساختار چشم بررسی نمودند و نتایج تحقیق آن‌ها منجر به آشکار شدن اهمیت سطح بیان PAX6 در شکل‌گیری نرمال بافت چشم شد. ارزیابی نتیجه تحقیق آن‌ها نشان داد که میزان بیان کم و یا زیاد ژن PAX6، به تشکیل چشم‌های غیر طبیعی منجر می‌شود. لذا این امر به حساسیت قابل توجه دوز این ژن روی تکامل صحیح اشاره می‌کند و بیانگر این موضوع است که به‌طور جالب توجه، چشم تنها ارگانی است که توسط اثرات دوز این ژن تحت تأثیر قرار می‌گیرد، همچنین آن‌ها با بیان این نتایج پیشنهاد کردند که عملکرد PAX6 در این بافت احتمالا مکانیسم متفاوتی دارد و یا تکوین صحیح این ساختار در صورت تغییر الگوی بیان، نیازمند زمان بیشتری خواهد بود. به‌علاوه موتاسیون در ژن PAX6 به تشکیل آنیدریدیا در انسان و چشم کوچک در موش منتج می‌شود (۳۸).

نتایج مطالعه حاضر نیز با گزارشات فوق که بیانگر اهمیت دوز ژن PAX6 هستند، مطابقت دارد. این تحقیق نشان داده است که نه تنها بیان کم این ژن، بلکه افزایش بیان آن نیز می‌تواند تکوین صحیح ساختار بینایی را با اختلال مواجه نماید. به‌طوری‌که در نتایج به آن اشاره شد، تیمار با کافتین با میزان ۵۰ میلی‌گرم بر کیلوگرم وزن بدن سبب افزایش الگوی بیان PAX6 نسبت به گروه کنترل شده است. بعلاوه نتایج حاصل از این مطالعه نشان می‌دهد که این تغییرات بیان در شرایطی که موش‌های باردار در معرض میزان ۱۰۰ میلی‌گرم بر کیلوگرم از کافتین قرار گرفتند نیز الگوی افزایشی داشته است.

تخریب بافتی به‌وسیله استرس اکسیداتیو می‌تواند به تولید رادیکال‌های آزاد منتج شود که به دلیل غلبه رادیکال آزاد بر مهار دفاع آنتی‌اکسیدانتی بدن در آسیب‌ها می‌باشد. شبکه عصبی که شامل غشایی با محتوای اسیدچرب غیراشباع می‌باشد، میزان مصرف اکسیژن بالایی را در

12. Callaerts P, Halder G, Gehring WJ. PAX-6 in development and evolution. *Annu Rev Neurosci.* 1997; 20(1): 483-532.

13. Chow RL, Altmann CR, Lang RA, Hemmati-Brivanlou A. Pax6 induces ectopic eyes in a vertebrate. *Development.* 1999; 126(19): 4213-22.

14. Matijasevich A, Barros FC, Santos IS, Yemini A. Maternal caffeine consumption and fetal death: a case-control study in Uruguay. *Paediatr Perinat Epidemiol.* 2006; 20(2): 100-9.

15. Christian MS, Brent RL. Teratogen update: evaluation of the reproductive and developmental risks of caffeine. *Teratology.* 2001; 64(1): 51-78.

16. Scott WJ, Jr. Caffeine-induced limb malformations: description of malformations and quantitation of placental transfer. *Teratology.* 1983; 28(335-427).

17. Wink CS, Rossowska MJ, Nakamoto T. Effects of caffeine on bone cells and bone development in fast-growing rats. *Anat Rec.* 1996; 246(1): 30-8.

18. Yin W, Li H, Peng L. [Behavioral-teratological effects of caffeine on mice]. *Wei Sheng Yan Jiu.* 1998; 27(2): 116-118.

19. Zhai H, Goss DA, Hammond RW. The effect of caffeine on the accommodative response/accommodative stimulus function and on the response AC/A ratio. *Curr Eye Res.* 1993; 12(6): 489-99.

20. Okuno T, Sugiyama T, Tominaga M, Kojima S, Ikeda T. Effects of caffeine on microcirculation of the human ocular fundus. *Jpn J Ophthalmol.* 2002; 46(2): 170-6.

21. Evereklioglu C, Alasehirli B, Sari I, Cengiz B, Bagci C. Effect of nicotine exposure during gestation on neonatal rat crystalline lenses. *Eye (Lond).* 2004; 18(1): 67-73.

22. Thayer PS, Palm PE. A current assessment of the mutagenic and teratogenic effects of caffeine. *CRC Crit Rev Toxicol.* 1975; 3(3): 345-69.

23. Anbara H, Shahrooz R, Shalizar Jalali A, Touni S. Protective Effect of Royal Jelly and

منابع

1. Fisone G, Borgkvist A, Usiello A. Caffeine as a psychomotor stimulant: mechanism of action. *Cell Mol Life Sci.* 2004; 61(7-8): 857-72.

2. Garrett BE, Griffiths RR. The role of dopamine in the behavioral effects of caffeine in animals and humans. *Pharmacol Biochem Behav.* 1997; 57(3): 533-41.

3. Gervitz LM, Lutherer LO, Davies DG, Pirch JH, Fowler JC. Adenosine induces initial hypoxic-ischemic depression of synaptic transmission in the rat hippocampus in vivo. *Am J Physiol Regul Integr Comp Physiol.* 2001; 280(3): R639-45.

4. Safranow K, Machoy Z. Methylated purines in urinary stones. *Clin Chem.* 2005; 51(8): 1493-8.

5. Fredholm BB, Battig K, Holmen J, Nehlig A, Zvartau EE. Actions of caffeine in the brain with special reference to factors that contribute to its widespread use. *Pharmacol Rev.* 1999; 51(1): 83-133.

6. Davis JM, Zhao Z, Stock HS, Mehl KA, Buggy J, Hand GA. Central nervous system effects of caffeine and adenosine on fatigue. *Am J Physiol Regul Integr Comp Physiol.* 2003; 284(2): R399-404

7. Kardong KV. Vertebrates: comparative anatomy, function, evolution. 12th Ed. New York: Mc Graw-Hill; 2002.

8. Masland RH. Cell populations of the retina: the Proctor lecture. *Invest Ophthalmol Vis Sci.* 2011; 52(7): 4581-91.

9. Moore KL, Persaud TVN, Torchia MG. The Developing Human: Clinically Oriented Embryology. 9th Ed. Philadelphia, PA: Elsevier/Saunders; 2013.

10. Masland RH. The neuronal organization of the retina. *Neuron.* 2012; 76(2): 266-80.

11. Janet Rossant PTT. Mouse Development: Patterning, Morphogenesis, and Organogenesis. 1st Ed. London: Academic Press; 2002.

Vitamin C Against Phenylhydrazine-Induced Nephropathy in Mice: Histological Study. *Journal of Cell & Tissue*. 2016; 7(4): 417-28.

24. Andrade NM, Arismendi NL. DAPI staining and fluorescence microscopy techniques for phytoplasmas. *Methods in molecular biology* (Clifton, NJ). 2013; 938: 115-21.

25. La Torre A, Lamba DA, Jayabalu A, Reh TA. Production and transplantation of retinal cells from human and mouse embryonic stem cells. *Methods in molecular biology* (Clifton, NJ). 2012; 884: 229-46.

26. Evereklioglu C, Sari I, Alasehirli B, Guldur E, Cengiz B, Balat Z, et al. High dose of caffeine administered to pregnant rats causes histopathological changes in the cornea of newborn pups. *Med Sci Monit*. 2003; 9(5): BR168-73.

27. Mehran Dorostghoal AAM, Parvaneh Nooraei. Effects of Caffeine Consumption during Lactation on Postnatal Development of Testis in Offspring Wistar Rats. *Journal of Isfahan Medical School*. 2010: 1223-30.

28. Fernandes O, Sabharwal M, Smiley T, Pastuszak A, Koren G, Einarson T. Moderate to heavy caffeine consumption during pregnancy and relationship to spontaneous abortion and abnormal fetal growth: a meta-analysis. *Reprod Toxicol*. 1998; 12(4): 435-44.

29. Morovvati H, Eini L, Adibmoradi M. Evaluate the effect of caffeine consumption during pregnancy on lens development of the neonate rat. *Iranian Veterinary Journal*. 2016; 12(1): 88-96.

30. Minelli A, Bellezza I. Methylxanthines and reproduction. *Handb Exp Pharmacol*. 2011(200): 349-72.

31. Cameron OG, Modell JG, Hariharan M. Caffeine and human cerebral blood flow: a positron emission tomography study. *Life Sci*. 1990; 47(13): 1141-6.

32. Kirkinen P, Jouppila P, Koivula A, Vuori J, Puukka M. The effect of caffeine on placental and fetal blood flow in human pregnancy. *Am J Obstet Gynecol*. 1983; 147(8): 939-942.

33. Lane AJ, Coombs RC, Evans DH, Levin RJ. Effect of caffeine on neonatal splanchnic blood flow. *Arch Dis Child Fetal Neonatal Ed*. 1999; 80(2): F128-9.

34. Ajayi OB, Ukwade MT. Caffeine and intraocular pressure in a Nigerian population. *J Glaucoma*. 2001; 10(1): 25-31.

35. Terai N, Spoerl E, Pillunat LE, Stodtmeister R. The effect of caffeine on retinal vessel diameter in young healthy subjects. *Acta Ophthalmol*. 2012; 90(7): e524-8.

36. Okuno T, Sugiyama T, Tominaga M, Kojima S, Ikeda T. Effects of caffeine on microcirculation of the human ocular fundus. *Jpn J Ophthalmol*. 2002; 46(2): 170-6.

37. Kozmik Z. The role of Pax genes in eye evolution. *Brain Research Bulletin*. 2008; 75(2-4): 335-9.

38. Schedl A, Ross A, Lee M, Engelkamp D, Rashbass P, van Heyningen V, et al. Influence of PAX6 gene dosage on development: overexpression causes severe eye abnormalities. *Cell*. 1996; 86(1): 71-82.

39. Martha A, Strong LC, Ferrell RE, Saunders GF. Three novel aniridia mutations in the human PAX6 gene. *Hum Mutat*. 1995; 6(1): 44-9.

40. Hill RE, Favor J, Hogan BL, Ton CC, Saunders GF, Hanson IM, et al. Mouse Small eye results from mutations in a paired-like homeobox-containing gene. *Nature*. 1992; 355(6362):750.

41. Ma ZL, Wang G, Cheng X, Chuai M, Kurihara H, Lee KK, et al. Excess caffeine exposure impairs eye development during chick embryogenesis. *J Cell Mol Med*. 2014; 18(6): 1134-43.

42. Dora N, Ou J, Kucerova R, Parisi I, West JD, Collinson JM. PAX6 dosage effects on corneal development, growth, and wound healing. *Dev Dyn*. 2008; 237(5): 1295-306.

43. Davis J, Piatigorsky J. Overexpression of Pax6 in mouse cornea directly alters corneal epithelial cells: changes in immune function, vascularization, and differentiation. *Invest Ophthalmol Vis Sci*. 2011; 52(7): 4158-68.

Effects of Caffeine During Pregnancy in Histology, Morphometry, Tissue Fluorescence and PAX6 Gene Expression on the Rat Neonate's Retina

Morovvati H, Ph.D.*, Eini L, Ph.D., Adibmoradi M, Ph.D., Anbara H, Ph.D.

- Department of Comparative Histology & Embryology, Faculty of Veterinary Medicine, University of Tehran, Tehran, Iran

* Email corresponding author: hmorovvati@ut.ac.ir

Received: 11 Jun. 2018

Accepted: 11 Sep. 2018

Abstract

Aim: In this study, the histology effect of caffeine administration was evaluated on retina and PAX6 expression in rat neonates.

Material and Methods: A total of 24 pregnant rats were divided into three groups. Intraperitoneal injection of saline in the control group and also 50 mg/kg and 100 mg/kg caffeine injection from the ninth day of gestation was done. At 20 or 21 embryonic day, neonates on the first and fifth days were euthanized anesthetized and the eyes were isolated and fixed. The neonates were examined for abnormalities. The Retina Histological and morphometric evaluations, eye tissue fluorescence changes, and PAX6 gene expression were investigated by Real time PCR.

Results: The results showed that the effects of maternal caffeine treatment on the retina in neonates are associated with atrophic changes and cell counts of ganglion cell layer, retinal thickness and thickness of the inner plexiform layer, in the animals were treated with caffeine, were significantly reduced ($P < 0.05$). Also caffeine induced behavioral changes in mothers and tissue fluorescence and significantly increased ($P < 0.05$) the PAX6 gene expression in the groups receiving caffeine.

Conclusion: Administration of caffeine during pregnancy can induce histopathological changes in organogenesis and developing in rat neonate's retina.

Keywords: Caffeine, Retina, Morphometric analysis, Rat