

## مقایسه آثار ضدالتهابی دگزامتازون و تیامین بر دژنراسیون والرین متعاقب قطع عصب سیاتیک در موش صحرائی

مریم موسوی نژاد مقدم <sup>۱</sup>Ph.D.، مرتضی بهنام رسولی <sup>۱\*</sup>Ph.D.، سید عبدالرحیم رضایی <sup>۲</sup>Ph.D.، ناصر مهدوی شهری <sup>۱</sup>Ph.D.

۱- دانشگاه فردوسی مشهد، دانشکده علوم پایه، گروه زیست‌شناسی، مشهد، ایران

۲- مرکز تحقیقات التهاب و بیماریهای التهابی، دانشگاه علوم پزشکی مشهد، دانشکده پزشکی، مشهد، ایران

\* پست الکترونیک نویسنده مسئول: behnam@um.ac.ir

تاریخ پذیرش: ۱۳۹۸/۹/۱۲

تاریخ دریافت: ۱۳۹۸/۳/۲۵

### چکیده

**هدف:** دژنراسیون والرین پاسخ سیستم ایمنی ذاتی پس از وقوع ضایعات عصبی است. در این مطالعه، اثرات داروهای ضدالتهابی دگزامتازون و تیامین بر دژنراسیون والرین مورد بررسی و مقایسه قرار گرفته است.

**مواد و روش‌ها:** عصب سیاتیک پای راست در ۴۵ موش صحرائی نر قطع و حیوانات به ۵ گروه آزمایشی تقسیم شدند (n=۹). گروه ۱ به‌عنوان کنترل و گروه‌های ۲ تا ۵ به‌طور روزانه (تا موقع نمونه‌برداری) و به‌ترتیب دوزهای پایین و بالای دگزامتازون و تیامین را به‌صورت داخل صفاقی دریافت نمودند. در هر یک از روزهای پنجم، هفتم و دهم پس از قطع عصب از هر گروه ۳ حیوان انتخاب و از بخش دیستال عصب سیاتیک آن‌ها جهت ارزیابی‌های بافت‌شناسی نمونه‌برداری شد.

**نتایج:** در برش‌های بافتی تمامی گروه‌ها، ادم، تجزیه غلاف میلین و نفوذ سلول‌های مونونوکلئار مشاهده شد، ولی تغییرات بافتی مذکور در گروه‌های دریافت‌کننده دوز بالای دگزامتازون و تیامین (گروه‌های ۴ و ۵) به‌صورت خفیف‌تری دیده شد. در بررسی تعداد فیبرهای عصبی میلین‌دار تنها در گروه‌های دریافت‌کننده دوز بالای دگزامتازون و تیامین افزایش معنی‌داری در مقایسه با گروه کنترل مشاهده شد ( $P < 0/50$ ). هم‌چنین اندازه‌گیری سطح مقطع عصب سیاتیک تفاوت معنی‌داری را در هیچ یک از گروه‌ها نشان نداد. در نهایت، تجویز دگزامتازون با دوز بالا با عوارض جانبی متعددی همراه بود.

**نتیجه‌گیری:** اگرچه یافته‌ها حاکی از سودمند بودن آثار ضدالتهابی دگزامتازون و تیامین می‌باشد ولی با توجه به عوارض جانبی شدید دگزامتازون، تجویز آن در موارد حاد و کوتاه مدت ضایعات عصبی و تجویز تیامین در شرایط التهاب عصبی مزمن و بلند مدت توصیه می‌شود.

**واژگان کلیدی:** دگزامتازون، تیامین، دژنراسیون والرین

## مقدمه

عملکرد طبیعی اعصاب محیطی در سطح حسی، حرکتی و اتونوم، به ساختار اختصاصی آن‌ها وابسته است (۱). آسیب‌های وارده به اعصاب محیطی، نه تنها در محل ضایعه به بافت عصبی آسیب وارد می‌کند، بلکه بخشی از عصب که در وضعیت دیستال نسبت به محل ضایعه قرار دارد؛ علی‌رغم این‌که به‌طور مستقیم به آن صدمه‌ای وارد نشده است متحمل یک سلسله تغییرات سلولی و مولکولی می‌شود که عموماً دژنراسیون والرین نامیده می‌شود. در طی این فرایند آکسون‌ها شکسته می‌شوند، غشای سلول‌های شوان از بخش میلینی خود جدا گشته و ماکروفاژها همراه با سلول‌های شوانی که به دنبال ایجاد ضایعه فعال شده‌اند، آکسون‌ها و میلین دژنره شده را پاکسازی نموده و بدین ترتیب قطعه دیستال را جهت عصب‌گیری جدید آماده می‌کنند (۲، ۳).

به‌موازات وقایع بالا، انواع مختلفی از سلول‌های قطعه دیستال عصب قطع شده با پاسخ‌های التهابی هورمونی موجب پاسخ ایمنی ذاتی به آکسوتومی می‌شوند (۴). افزایش بیان سایتوکاین‌های  $TNF-\alpha$ ،  $IL-1\beta$ ،  $IL-1\alpha$  و  $IL-1\alpha$  از سلول‌های شوان موجب تحریک فیبروبلاست‌ها و سلول‌های اندوتلیال مجاور شده و با فعال کردن آبخاری از سایتوکاین‌ها و کموکاین‌ها موجب فراخوانی انواع مختلفی از سلول‌های ایمنی به محل ضایعه می‌شود (۵). فعال شدن دستگاه ایمنی اثرات چشم‌گیری بر روند دژنراسیون و هم‌چنین ترمیم عصب دارد. در این راستا این احتمال وجود دارد که عصب محیطی به‌علت پاسخ شدید دستگاه ایمنی دچار صدمات ثانویه شود. از این‌رو تعدیل واکنش‌های التهابی می‌تواند به‌عنوان یک رویکرد درمانی در جهت کاهش آسیب به عصب و در نتیجه افزایش موفقیت در ترمیم مطرح باشد (۶).

دگزامتازون یک گلوکوکورتیکوئید مصنوعی ضدالتهابی است که اغلب پس از انجام جراحی‌های عصبی به‌منظور کاهش ادم، کاهش ارتشاح سلول‌های ایمنی و کاهش

تولید مدیاتورهای ایمنی تجویز می‌شود (۶). تیامین (ویتامین B1) نیز یک عامل ضدالتهابی است که علاوه بر تنظیم بیان عوامل التهابی از پیشرفت التهاب جلوگیری می‌کند (۷). در کلینیک، از تیامین جهت درمان یا بهبود برخی بیماری‌های التهابی مزمن استفاده می‌شود (۸). علی‌رغم آثار ضدالتهابی قوی دگزامتازون، عوارض جانبی این دارو متعدد بوده (۹) و مشخص شده که تجویز آن در هنگام ضایعات عصبی، موجب اختلال در روند ترمیم عصب می‌شود (۱۰). از آن‌جا که وقوع ضایعه موجب برقراری پدیده التهاب می‌شود و التهاب نیز به نوبه خود روند ترمیم را به تاخیر می‌اندازد چنین به‌نظر می‌رسد که تجویز یک داروی ضدالتهابی اجتناب‌ناپذیر است. از این‌رو در مطالعه حاضر، آثار ضدالتهابی تجویز سیستمیک غلظت‌های مختلف دگزامتازون و تیامین بر دژنراسیون والرین ناشی از قطع عصب سیاتیک موش صحرایی مورد بررسی و مقایسه قرار گرفته است.

## مواد و روش‌ها

**حیوانات آزمایشگاهی:** در این پژوهش از ۴۵ سر موش صحرایی نر بالغ نژاد ویستار در محدوده سنی ۸ تا ۱۲ هفته که در اتاق حیوانات دانشکده علوم دانشگاه فردوسی مشهد در شرایط دمای ۲۲ درجه سانتی‌گراد و تحت شرایط ۱۲:۱۲ ساعت نورا تاریکی و با دسترسی آزاد به آب و غذا نگهداری شدند استفاده شد. در این مدت سعی شد نکات اخلاقی در تمامی زمینه‌ها اعم از نگهداری و اجرای مراحل مختلف آزمایشی رعایت شد (کد کمیته ملی اخلاق در پژوهش‌های زیستی: IR.UM.REC.1397.063).

**گروه‌های آزمایشی و روش جراحی:** موش‌های صحرایی به صورت تصادفی در ۵ گروه آزمایشی قرار گرفتند. در هر گروه از ۹ حیوان استفاده و مراحل کار به‌ترتیب زیر انجام گرفت. در ابتدا هر حیوان با مخلوطی از کتامین ۵ درصد (۱۰۰ میلی‌گرم بر کیلوگرم) و گزایلازین ۲ درصد (۱۰ میلی‌گرم بر کیلوگرم) بی‌هوش و در طی

برابر ۷/۴ در فسفات بافر ۰/۱ مولار منتقل و به منظور تثبیت اولیه، به مدت یک شب در دمای چهار درجه سانتی‌گراد نگهداری و متعاقباً جهت تثبیت بعدی از محلول یک درصد تتراکسید اسمیوم استفاده شد. پس از آن نمونه‌ها در درجات صعودی استون آب‌گیری و سپس به وسیله تولوئیدین بلو رنگ‌آمیزی و سرانجام در رزین آرادیت قالب‌گیری شد. برش‌گیری بلوک‌ها به منظور تهیه برش‌های نیمه نازک یک میکرونی توسط اولترامیکروتوم (مدل Leica- ساخت کشور اتریش) انجام شد. از کلیه برش‌ها با کمک میکروسکوپ نوری (Olympus BH2- ساخت کشور ژاپن) مجهز به دوربین دیجیتال (Olympus DP71- ساخت کشور ژاپن) متصل به کامپیوتر عکس‌برداری شد. سرانجام جهت کمی‌سازی تصاویر برش‌های نیمه نازک، از نرم‌افزار image J و روش‌های استریولوژی (۱۳) استفاده شد.

در بررسی مورفولوژیکی وضعیت ارتشاح سلول‌های ایمنی، تخریب میلین و ادم فیبرهای عصبی در ۳ لام از هر نمونه و در ارزیابی مورفومتری تعداد فیبرهای عصبی در ۵ بخش مختلف از هر برش و سطح مقطع عصب در بخش دیستال عصب سیاتیک در نمونه‌های سالم و گروه‌های مختلف آزمایشی در تمامی روزهای نمونه‌برداری مورد مقایسه قرار گرفت.

### آنالیز آماری

برای تجزیه و تحلیل آماری از آنالیز واریانس یک‌طرفه و آزمون تعقیبی توکی استفاده شد. تمامی داده‌ها به صورت  $MES \pm naem$  گزارش و به لحاظ آماری  $p < 0.05$  سطح معنی‌دار در نظر گرفته شد.

### نتایج

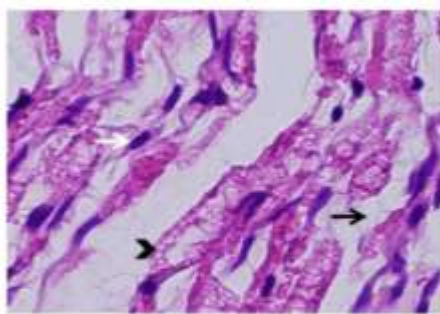
**الف- مقایسه مورفولوژیکی بخش دیستال عصب سیاتیک قطع شده موش صحرایی با رنگ‌آمیزی هماتوکسیلین-آنوزین (H&E)**

بی‌هوشی و جراحی علائم حیاتی آن کنترل شد. ابتدا موهای روی پوست ناحیه ران پای راست تراشیده شد و پس از ضدعفونی موضعی، برشی به طول ۱/۵ سانتیمتر در ناحیه ران ایجاد شد. بدین ترتیب پس از کنار زدن پوست و ماهیچه گلوئتال، عصب سیاتیک ظاهر می‌شد. پس از آن که عصب توسط یک تیغ تیز قطع شد، ماهیچه‌ها و پوست بجای خود بازگردانده شده و به ترتیب با استفاده از نخ بخیه سیلک ۰-۴ بخیه زده شدند. پس از جراحی، موش‌های صحرایی به طور تصادفی در قالب ۵ گروه آزمایشی و به صورت زیر تحت تیمار قرار گرفتند: گروه ۱- نرمال سالین (کنترل منفی)، گروه ۲- دگز امتازون با دوز پایین (۰/۲ میلی‌گرم بر کیلوگرم)، گروه ۳- تیمین با دوز پایین (۵۰ میلی‌گرم بر کیلوگرم)، گروه ۴- دگز امتازون با دوز بالا (۲ میلی‌گرم بر کیلوگرم) و گروه ۵- تیمین با دوز بالا (۱۰۰ میلی‌گرم بر کیلوگرم) را به صورت داخل صفاقی دریافت نمودند (۱۲، ۱۱). تزریق دارو به صورت روزانه و تا زمان نمونه‌برداری ادامه یافت.

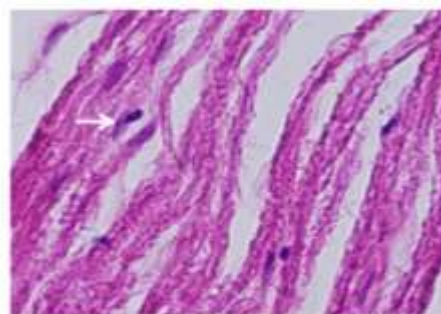
**نمونه‌برداری و بافت‌شناسی:** به ترتیب پس از سپری شدن ۵، ۷ و ۱۰ روز، ۳ عدد موش در هر گروه قربانی شده و نمونه‌برداری انجام گرفت. جهت نمونه‌برداری، مجدداً پوست و ماهیچه‌های ناحیه ران شکافته شد و از بخش دیستال ناحیه قطع شده عصب سیاتیک قطعه‌ای به طول تقریبی یک سانتی‌متر برداشته شد. عصب سیاتیک پای چپ گروه کنترل منفی نیز به عنوان عصب سالم مورد بررسی قرار گرفت. جهت مطالعات بافت‌شناسی، نمونه به دو نیمه تقسیم شد و هر نیمه در محلول فیکساتیو مناسب قرار گرفت. نیمه اول به فرمالین ۱۰ درصد منتقل و پس از پردازش بافتی (آب‌گیری در درجات صعودی الکل)، در پارافین قالب‌گیری شد. از بلوک‌های پارافینی برش‌های طولی ۵ میکرومتری توسط میکروتوم (مدل Leitz- ساخت کشور آلمان) تهیه و با هماتوکسیلین-آنوزین (H&E) رنگ‌آمیزی شد. نیمه دیگر بخش دیستال عصب، به محلول ۲/۵ درصد فیکساتیو گلو تار آلدئید با pH

گروه کنترل منفی (شکل ۱-ب) دیده می‌شود. علاوه بر این در ۳ گروه اخیر فیبرهای عصبی و میلین در حال تخریب و هم‌چنین ادم بافت عصبی مشاهده می‌شود. در حالی‌که در گروه‌های تیمار شده با دوزهای بالای دگزامتازون (۲ میلی‌گرم بر کیلوگرم) (شکل ۱-ث) و تیماین (۱۰۰ میلی‌گرم بر کیلوگرم) (شکل ۱-ج)، تغییرات بافتی در روز ۵ پس از قطع عصب سیاتیک خفیف‌تر بوده و ارتشاح سلول‌های مذکور در بافت عصبی در مقایسه با گروه کنترل کمتر است.

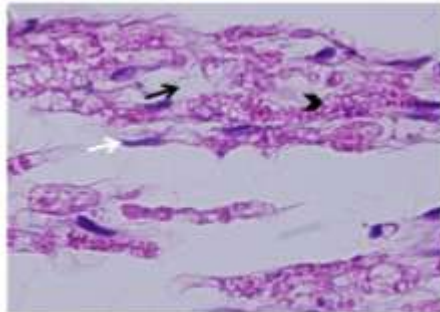
در شکل ۱-الف، برش‌های طولی رنگ‌آمیزی شده هماتوکسیلین-ئوزین (H&E) در نمونه سالم عصب سیاتیک نشان داده شده است. هم‌چنان‌که مشاهده می‌شود فیبرهای عصبی به‌صورت ردیف‌های منظم و موازی قرار گرفته و تنها تعداد معدودی از سلول‌های التهابی مقیم در بافت عصبی مشاهده می‌شود. ارتشاح وسیع سلول‌های سیستم ایمنی در گروه‌های دگزامتازون با دوز ۰/۲ میلی‌گرم بر کیلوگرم (شکل ۱-پ) و تیماین با دوز ۵۰ میلی‌گرم بر کیلوگرم (شکل ۱-ت) مشابه با



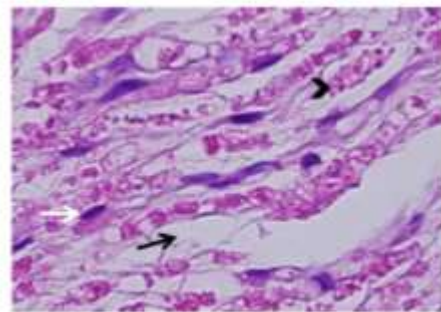
(ب)



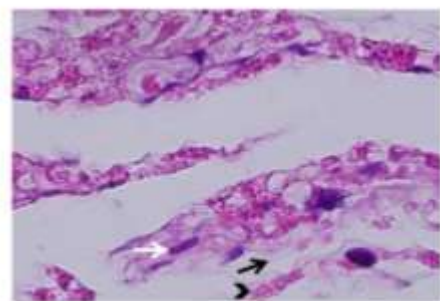
(الف)



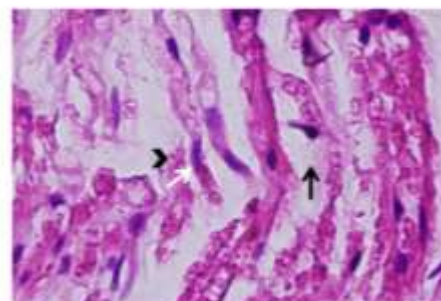
(ت)



(پ)



(ج)



(ث)

شکل ۱: مقایسه نمونه‌های بافت عصب سیاتیک رت با رنگ‌آمیزی H&E در روز ۵ پس از قطع عصب سیاتیک. شکل‌های ۱-الف، عصب سیاتیک سالم (طبیعی)، ۱-ب، کنترل منفی، ۱-پ، دوز پایین دگزامتازون، ۱-ت، دوز پایین تیماین، ۱-ث، دوز بالای دگزامتازون و ۱-ج، دوز بالای تیماین را نشان می‌دهند. ادم توسط پیکان‌های سیاه، غشا میلین تجزیه شده توسط نوک پیکان‌های سیاه و سلول‌های مونونوکلئار توسط پیکان‌های سفید نمایش داده شده است. بزرگنمایی،  $400 \times$ .




روزهای ۵ و ۷ پس از قطع عصب، تفاوت معنی‌دار بین دو گروه دگزامتازون با دوز ۲ میلی‌گرم بر کیلوگرم و تیمین با دوز ۱۰۰ میلی‌گرم بر کیلوگرم با گروه کنترل وجود دارد. (به ترتیب  $p < 0/001$  و  $p < 0/01$ ). همچنین اختلاف معنی‌داری در روز ۱۰ پس از قطع عصب تنها بین گروه دگزامتازون با دوز ۲ میلی‌گرم بر کیلوگرم و گروه کنترل مشاهده می‌شد ( $p < 0/05$ ). در سایر گروه‌ها تفاوت معنی‌داری مشاهده نشد.

بررسی نتایج برش‌های طولی H&E و برش‌های عرضی نیمه نازک در روزهای ۷ و ۱۰ مشابه نتایج روز ۵ بود.

### ج- مقایسه میانگین تعداد آکسون‌های میلین‌دار

نتایج حاصل از مقایسه میانگین تعداد آکسون‌های میلین‌دار عصب سیاتیک جراحی شده در گروه‌های آزمایشی مختلف در روزهای ۵، ۷ و ۱۰ در نمودار ۱ نمایش داده شده است و نشان‌دهنده کاهش چشم‌گیر تعداد فیبرهای عصبی می‌باشد (تعداد فیبرها در نمونه سالم  $8022 \pm 693$  است). نتایج نشانگر آن است که در

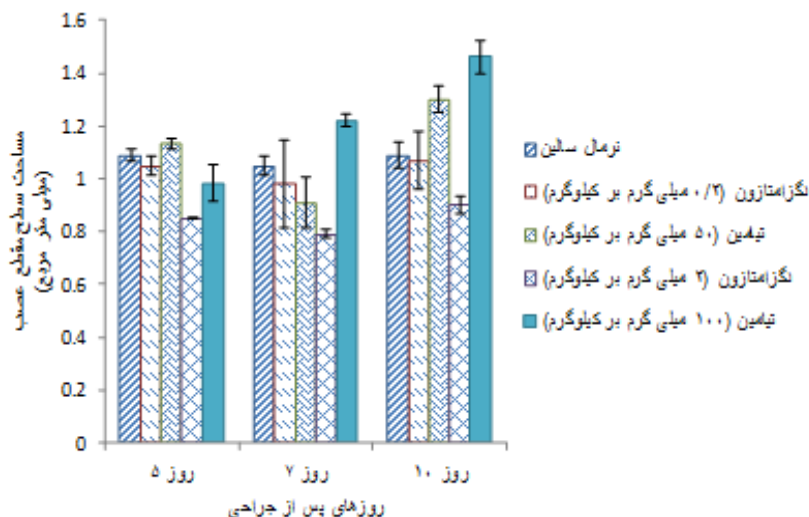


نمودار ۱: مقایسه میانگین تعداد آکسون‌های میلین‌دار بین گروه‌های آزمایشی مختلف در روزهای ۵، ۷ و ۱۰ پس از قطع عصب سیاتیک. داده‌ها بصورت میانگین  $\pm$  انحراف معیار از میانگین ارائه شده است.  $p < 0/05$  \*؛  $p < 0/01$  \*\*؛  $p < 0/001$  \*\*\* (n=3).

روز و در تمامی گروه‌های آزمایشی معنی‌دار نبود، ولی مقایسه میانگین سطح مقطع عصب در گروه آزمایشی دریافت‌کننده دگزامتازون با دوز ۲ میلی‌گرم بر کیلوگرم با گروه کنترل منفی، کاهش حدود ۲۲ درصد در روز ۵، ۲۵ درصد در روز ۷ و ۱۷ درصد در روز ۱۰ را نشان می‌دهد که در مقایسه با سایر گروه‌ها چشم‌گیر است.

### د- مقایسه میانگین مساحت سطح مقطع عصب

نتایج حاصل از مقایسه میانگین مساحت سطح مقطع بخش دیستال عصب سیاتیک جراحی شده با گروه کنترل منفی (نرمال سالین) در روزهای ۵، ۷ و ۱۰ در نمودار ۲ نمایش داده شده است و نشان‌دهنده افزایش مساحت سطح مقطع عصب می‌باشد (مساحت عصب در نمونه سالم  $0/62 \pm 0/06$  است). اگر چه نتایج به‌دست آمده در هر سه



نمودار ۲: مقایسه میانگین مساحت سطح مقطع عصب بین گروه‌های آزمایشی مختلف در روزهای ۵، ۷ و ۱۰ پس از قطع عصب سیاتیک. داده‌ها به صورت میانگین ± انحراف معیار از میانگین ارائه شده است (n=۳).

توانایی حسی و حرکتی عضو آسیب دیده رضایت‌بخش نیست (۱۴). بر این اساس، پس از قطع اعصاب محیطی، اعمال جراحی ترمیمی معمولاً یکی از روش‌های درمانی اصلی است. با این وجود، امروزه ضرورت استفاده از درمان‌های دارویی مکمل، به‌منظور تقویت ترمیم عصب نیز مطرح می‌باشد (۶).

دژنراسیون والرین پاسخ دستگاه ایمنی ذاتی به ضایعه عصبی است و مشتمل بر آبخاری از وقایع سلولی و مولکولی دژنراتیو در بخش دیستال فیبرهای عصبی قطع شده می‌باشد، که شامل دژنراسیون بخش دیستال آکسون‌های آسیب دیده، فعال شدن سلول‌های شوان و فراخوانی سلول‌های دستگاه ایمنی که تولید و ترشح سایتوکاین‌ها و کموکاین‌ها را برعهده دارند می‌باشد (۴).

سایتوکاین‌ها مانند یک شمشیر دو لبه عمل می‌کنند. اثرات متضاد سایتوکاین‌ها با درجه التهاب و همچنین زمان واکنش‌های التهابی در عصب ضایعه دیده مرتبط می‌باشد (۴). در این راستا، اکثر سایتوکاین‌های بخش دیستال دارای دو یا سه موج هستند که در هفته اول به‌صورت تخریب میلین و فراخوانی ماکروفاژهای خون و در هفته دوم به‌صورت ختم پاسخ‌های التهابی بروز می‌کند. در این مرحله، سلول‌های شوانی که در باندهای بانگتر مستقر شده‌اند علاوه بر سایتوکاین‌ها با ترشح فاکتورهای

## ۵- بررسی عوارض جانبی داروها در گروه‌های آزمایشی

تغییرات وزن و سیر بهبودی حیوانات در ۳ گروه آزمایشی دگزامتازون و تیامین با دوز پایین و تیامین با دوز بالا مشابه گروه کنترل منفی بود، فقط در گروه دگزامتازون با دوز بالا (۲ میلی‌گرم بر کیلوگرم)، حیوانات به‌تدریج دچار کاهش وزن شده به‌طوری‌که از روز چهارم به بعد این کاهش حتی بدون توزین، مشهود بوده و تقریباً تا روز دهم، ۱۵ درصد وزن اولیه خود را از دست دادند (میانگین وزن آنها از ۲۷۰ گرم به ۲۳۰ گرم رسید). نکته قابل توجه دیگر این‌که به‌دلیل عوارض جانبی شدید ناشی از تجویز دگزامتازون با دوز بالا، همگی آن‌ها در بین روزهای ۱۰±۲ پس از شروع تیمار دارویی تلف شدند.

## بحث

متعاقب قطع اعصاب محیطی اگرچه بخش پروگزیمال عصب ضایعه دیده اقدام به تولید جوانه‌های آکسونی می‌کند و جوانه‌های آکسونی با رشد سریع خود به‌سمت قطعه دیستال به‌پیش می‌روند، در عین حال ترمیم فیبرهای عصبی اغلب سرانجام مطلوبی نداشته و بازگشت

از ایجاد ضایعه ناشی از فشردگی عصب سیاتیک در موش صحرایی می‌شود (۶). به‌همین ترتیب نشان داده شده است که دگزامتازون با سرکوب مدیاتورهای التهابی (Chemokine (C-*CCL2* (Cmotif)ligand2، IL-8 و IL-6 و تنظیم آبشارهای سیگنالینگ گوناگون موجب تنظیم التهاب و آپوپتوز در دستگاه عصبی می‌شود (۲۴). به‌علاوه در مطالعات آزمایشگاهی به‌عمل آمده بر روی موش‌های صحرایی مدل گلیوما، کاهش تنظیم افزایشی TNF- $\alpha$  و کاهش نفوذپذیری مویرگ‌ها در بافت‌های زیرپوستی پس از تیمار با دگزامتازون گزارش شده است (۲۵). گزارش‌های منتشر شده در مورد آثار ضدالتهابی تیمین نیز حاکی از کاهش پاسخ‌های التهابی در بافت عصبی است. در این رابطه نشان داده شده است که تیمین از طریق مهار مسیر NF- $\kappa$ B موجب کاهش بیان و آزاد شدن TNF- $\alpha$  و IL-6 و هم‌چنین مهار فعالیت میکروگلیاها می‌شود (۷). علاوه بر این تیمین موجب افزایش تولید IL-10 می‌شود. این ماده یک سایتوکاین ضدالتهابی است و از افزایش تولید TNF- $\alpha$  و IL-1 $\beta$  جلوگیری می‌کند (۲۶). به‌همین ترتیب نتایج به‌دست آمده از مطالعه‌ای که بر روی ماکروفاژهای حساس شده با LPS (Lipopolysaccharides) انجام گرفت، نشان داده شد که تیمین موجب کاهش بیان مارکرهای التهابی وابسته به NF- $\kappa$ B می‌شود (۲۷). برعکس، کمبود تیمین با افزایش ارتشاح لنفوسیت‌های T و افزایش فعالیت کموکاین CCL2 همراه است. این کموکاین مهاجرت و فعالیت مونوسیت‌ها، لنفوسیت‌های T، سلول‌های NK (Natural killer cell) و بازوفیل‌ها را تنظیم می‌کند (۲۸).

در این مطالعه اثرات تجویز دگزامتازون و تیمین بر دژنراسیون والرین ناشی از قطع عصب سیاتیک، که نوعی پاسخ ایمنی التهابی است مورد مقایسه قرار گرفت. نتایج این تحقیق حاکی از آثار ضدالتهابی این دو دارو بر واکنش‌های التهابی است. در این راستا، کاهش نفوذ

نوروتروفیک و مولکول‌های چسبندگی سلولی موجب تحریک، راهنمایی و تقویت رشد آکسونی می‌شوند (۱۵). بر هم کنش بین سایتوکاین‌ها و نوروتروفین‌ها احتمالاً سازوکاری است که پاسخ‌های التهابی و ترمیم آکسونی را تنظیم می‌کند، در این رابطه نشان داده شده است که سطوح پایین سایتوکاین‌های پیش‌التهابی TNF- $\alpha$  و IL-6 در شرایط *in vitro* موجب افزایش رشد نورونی وابسته به نوروتروفین در نورونهای گانگلیون ریشه خلفی نخاع می‌شود (۱۶). هم‌چنین مشخص شده است که تجویز موضعی و یا سیستمیک آنتاگونیست TNF- $\alpha$  (اتانرسپت) موجب افزایش ترمیم آکسونی می‌شد (۱۷). با توجه به گزارش‌های مشابه چنین به‌نظر می‌رسد که برداشت و حذف سایتوکاین‌های التهابی مازاد از محل التهاب می‌تواند یک هدف درمانی محسوب شود.

گلوکوکورتیکوئیدها، قدرتمندترین مهارکننده‌های اندوژنیک در مقابل پاسخ‌های ایمنی هستند. این مولکول‌ها با مهار روند فعالیت NF- $\kappa$ B (Nuclear factor kappa-light-chain-enhancer of activated B cells) از افزایش بیان مدیاتورهای التهابی جلوگیری می‌کنند (۱۸، ۱۹). این قابلیت گلوکوکورتیکوئیدها می‌تواند توضیحی بر چرایی استفاده گسترده از داروهای ضدالتهابی از قبیل دگزامتازون در درمان جراحات و ضایعات نخاعی و عصبی باشد (۲۰). از طرف دیگر، نقش تیمین نیز در متابولیسم گلوکز، انتقال عصبی در نورون‌ها و اعمال نورولوژیک CNS (Central nervous system) به‌خوبی شناخته شده است (۲۱) و کمبود آن موجب افزایش التهاب و بروز بیماری‌های نورودژنراتیو می‌شد (۲۲). علاوه بر این تیمین قادر است تا از طرق مختلف از قبیل تاثیر بر فعالیت سلول‌های دستگاه ایمنی و یا تنظیم بیان مدیاتورهای التهابی ایفای نقش کند (۲۳).

در مقایسه آثار ضدالتهابی دگزامتازون و تیمین گزارش‌های منتشر شده نشان می‌دهند که دگزامتازون موجب کاهش فراخوانی و فعالیت سلول‌های ایمنی، پس



مقایسه عوارض جانبی ناشی از تجویز این دو دارو با کاربرد کلینیکی آنها مطابقت دارد. دگزامتازون قوی‌ترین داروی ضدالتهابی بوده که در موارد حاد التهاب عصبی تجویز می‌شد (۱۸) اگر چه که مصرف دراز مدت آن با عوارض جانبی متعددی همراه می‌باشد (۹). در صورتی که تیامین به‌عنوان مکمل غذایی استفاده شده و یا در درمان برخی بیماری‌های مزمن مانند بیماری نورولوژیکی سندروم ورنیکه (۲۹)، کاهش عوارض دیابت از قبیل نوروپاتی، نوروپاتی و رتینوپاتی (۳۰، ۸) و نارسایی قلبی (۳۱، ۳۲) استفاده می‌شود. در این رابطه علی‌رغم تجویز دوزهای بالاتر از صد میلی‌گرم به‌صورت روزانه، تاکنون هیچ‌گونه گزارشی مبنی بر عوارض جانبی تیامین خوراکی گزارش نشده است (۲۹).

#### نتیجه‌گیری

نتایج حاصل از مطالعه حاضر نشان می‌دهند که دگزامتازون و تیامین موجب کاهش نسبی سرعت دژنراسیون والرین در عصب محیطی در مدل قطع عصب سیاتیک در موش صحرائی می‌شود. چنین به‌نظر می‌رسد که این یافته‌ها می‌تواند بینش جدیدی در مورد آثار نوروپروتکتیوی و نوروتروفیکی دگزامتازون و تیامین فراهم کرده و تجویز آنها در درمان‌های بالینی را تایید نماید.

#### تشکر و قدردانی

این مطالعه با مساعدت مالی حوزه معاونت پژوهشی دانشگاه فردوسی مشهد در قالب طرح با کد ۳/۳۳۲۸۷ مصوبه دی ماه ۱۳۹۵ به‌انجام رسیده است که بدین وسیله از آن معاونت محترم تشکر و قدردانی می‌شود.

#### منابع

1. Burnett MG, Zager EL. Pathophysiology of peripheral nerve injury: a brief review. *Neurosurg Focus*. 2004; 16(5):E1.

سلول‌های ایمنی به بخش دیستال عصب سیاتیک ضایعه دیده و کاهش ادم در بافت عصبی در گروه‌های دگزامتازون و تیامین با دوز بالا (رنگ آمیزی H&E) و هم‌چنین کاهش تجزیه و حذف قطعات میلینی شکسته شده (برش‌های نیمه نازک) دیده می‌شود، که این اثرات در گروه دگزامتازون با دوز بالا کاملاً آشکار است، در حالی که در گروه‌های دگزامتازون و تیامین با دوز پایین مشابه با گروه کنترل است (شکل‌های ۱ و ۲). بنابراین دگزامتازون به‌عنوان قوی‌ترین آگونیست گیرنده‌های گلوکوکورتیکوئیدی CNS در مدل ضایعه عصب محیطی نیز دارای اثرات ضدالتهابی قدرتمند است. اثرات دگزامتازون و تیامین در جهت سرکوب مسیره‌های التهابی وابسته به دوز می‌باشد.

نتایج حاصل از شمارش تعداد فیبرهای عصبی، تاخیر در روند حذف فیبرهای عصبی در گروه‌های دگزامتازون و تیامین با دوز بالا در مقایسه با سایر گروه‌ها را نشان می‌دهد. این تاخیر احتمالاً به آثار ضدالتهابی دگزامتازون و تیامین در کاهش روند واکنش‌های التهابی دژنراسیون والرین و دمیلینه شدن فیبرها مربوط می‌شود که به‌ویژه در روزهای ۵ و ۷ پس از قطع عصب چشمگیرتر است. علت کاهش این اثر در روز ۱۰ ممکن است ناشی از ماهیت آبشاری واکنش‌های التهابی باشد که به‌محض آغاز، به‌سرعت پیش رفته و آثار نورودژنراتیو آن ظاهر می‌شود (نمودار ۱).

یکی دیگر از آثار دژنراسیون والرین افزایش ادم در بخش دیستال عصب ضایعه دیده می‌باشد (۲). اگر چه نتایج محاسبه سطح مقطع بخش دیستال عصب سیاتیک در گروه‌های تیمار شده با دگزامتازون و تیامین در مقایسه با گروه کنترل معنی‌دار نیست، اما این نتایج تا حدودی موید کاهش ادم در گروه دگزامتازون با دوز بالا می‌باشد که در این زمینه نیز قویتر بودن آثار ضدالتهابی دوز بالای دگزامتازون در مقایسه با سایر تیمارها قابل توجه است (نمودار ۲).

2. Gaudet AD, Popovich PG, Ramer MS. Wallerian degeneration: gaining perspective on inflammatory events after peripheral nerve injury. *J Neuroinflammation*. 2011; 8:110.
3. Wong KM, Babetto E, Beirowski B. Axon degeneration: make the Schwann cell great again. *Neural Regen Res*. 2017; 12(4): 518-524.
4. Dubový P, Jančálek R, Kubek T. Role of inflammation and cytokines in peripheral nerve regeneration. *Int Rev Neurobiol*. 2013; 108: 173-206.
5. Rotshenker S. Wallerian degeneration: the innate-immune response to traumatic nerve injury. *J Neuroinflammation*. 2011; 8: 109.
6. Feng X, Yuan W. Dexamethasone enhanced functional recovery after sciatic nerve crush injury in rats. *Biomed Res Int*. 2015; 2015: 627923.
7. Bozic I, Savic D, Laketa D, Bjelobaba I, et al. Benfotiamine attenuates inflammatory response in LPS stimulated BV-2 microglia. *PLoS One*. 2015; 10(2): e0118372.
8. Várkonyi T, Putz Z, Martos T, Keresztes K, et al. Advances in the management of diabetic neuropathy. *Minerva Med*. 2017; 108(5): 419-437.
9. Katzung B.G. *Basic & Clinical Pharmacology*. 14<sup>th</sup> ed. (eds) United States of America: McGraw-Hill Co; 2018.
10. Boivin A, Pineau I, Barrette B, Filali M, et.al. Toll-like receptor signaling is critical for Wallerian degeneration and functional recovery after peripheral nerve injury. *J Neurosci*. 2007; 27(46): 12565-76.
11. Earp JC, Pyszczynski NA, Molano DS, Jusko WJ. Pharmacokinetics of dexamethasone in a rat model of rheumatoid arthritis. *Biopharm Drug Dispos*. 2008;29(6): 366-72.
12. Balk L, Hägerroth PA, Akerman G, Hanson M, et al. Wild birds of declining European species are dying from a thiamine deficiency syndrome. *Proc Natl Acad Sci U S A*. 2009;106(29):12001-6.
13. Raimondo S, Fornaro M, Di Scipio F, Ronchi G, et.al. Chapter 5: Methods and protocols in peripheral nerve regeneration experimental research: part II-morphological techniques. *Int Rev Neurobiol*. 2009; 87:81-103.
14. Allodi I, Udina E, Navarro X. Specificity of peripheral nerve regeneration: interactions at the axon level. *Prog Neurobiol*. 2012; 98(1): 16-37.
15. Austin PJ, Moalem-Taylor G. The neuro-immune balance in neuropathic pain: involvement of inflammatory immune cells, immune-like glial cells and cytokines. *J Neuroimmunol*. 2010; 15; 229(1-2): 26-50.
16. Gözl G, Uhlmann L, Lüdecke D, Markgraf N, et.al. The cytokine/neurotrophin axis in peripheral axon outgrowth. *Eur J Neurosci*. 2006; 24(10): 2721-30.
17. Kato K, Liu H, Kikuchi S, Myers RR, et.al. Immediate anti-tumor necrosis factor-alpha (etanercept) therapy enhances axonal regeneration after sciatic nerve crush. *J Neurosci Res*. 2010; 88(2): 360-8.
18. Glezer I, Rivest S. Glucocorticoids: protectors of the brain during innate immune responses. *Neuroscientist*. 2004; 10(6): 538-52.
19. Sternberg EM. Neural regulation of innate immunity: a coordinated nonspecific host response to pathogens. *Nat Rev Immunol*. 2006; 6(4):318-28.
20. David S, Lacroix S. Role of the immune response in tissue damage and repair in the injured spinal cord. In:

- Clinical neuroimmunology, Ed 2 (Antel J, Birnbaum G, Hartung HP, Vincent A, eds). 2005; 53–63. Oxford: Oxford UP.
21. Bâ A. Metabolic and structural role of thiamine in nervous tissues. *Cell Mol Neurobiol*. 2008; 28(7): 923-31.
22. Jhala SS, Hazell AS. Modeling neurodegenerative disease pathophysiology in thiamine deficiency: consequences of impaired oxidative metabolism. *Neurochem Int*. 2011; 58(3): 248-60.
23. Manzetti S, Zhang J, van der Spoel D. Thiamin function, metabolism, uptake, and transport. *Biochemistry*. 2014; 11; 53(5): 821-35.
24. Ramesh G, Didier PJ, England JD, Santana-Gould L, et al. Inflammation in the pathogenesis of lyme neuroborreliosis. *Am J Pathol*. 2015; 185(5): 1344-60.
25. Shishido H, Kikuchi S, Heckman H, Myers RR. Dexamethasone decreases blood flow in normal nerves and dorsal root ganglia. *Spine (Phila Pa 1976)*. 2002; 27(6): 581-6.
26. Sawada M, Suzumura A, Hosoya H, Marunouchi T, et al. Interleukin-10 inhibits both production of cytokines and expression of cytokine receptors in microglia. *J Neurochem*. 1999; 72(4):1466-71.
27. Yadav UC, Kalariya NM, Srivastava SK, Ramana KV. Protective role of benfotiamine, a fat-soluble vitamin B1 analogue, in lipopolysaccharide-induced cytotoxic signals in murine macrophages. *Free Radic Biol Med*. 2010; 48(10): 1423-34.
28. Spinass E, Saggini A, Kritas SK, Cerulli G, et al. CROSSTALK BETWEEN VITAMIN B AND IMMUNITY. *J Biol Regul Homeost Agents*. 2015; 29(2): 283-8.
29. Hinze-Selch D, Weber MM, Zimmermann U, Pollmächer T. [Thiamine treatment in psychiatry and neurology]. *Fortschr Neurol Psychiatr*. 2000; 68(3): 113-20.
30. Thornalley PJ. The potential role of thiamine (vitamin B1) in diabetic complications. *Curr Diabetes Rev*. 2005; 1(3): 287-98.
31. Małecka SA, Poprawski K, Bilski B. [Prophylactic and therapeutic application of thiamine (vitamin B1)--a new point of view]. *Wiad Lek*. 2006; 59(5-6): 383-7.
32. Wooley JA. Characteristics of thiamin and its relevance to the management of heart failure. *Nutr Clin Pract*. 2008; 23(5): 487-93.

## Comparison of anti-inflammatory effects of dexamethasone and thiamine on Wallerian degeneration after sciatic nerve transection in rat

Mousavinezhad-Moghadam M, Ph.D.<sup>1</sup>, Behnam-Rassouli M, Ph.D.<sup>1\*</sup>, Rezaei SAR, Ph.D.<sup>2</sup>,  
Mahdavi-Shahri N, Ph.D.<sup>1</sup>

1. Biology Department, Faculty of Science, Ferdowsi University of Mashhad, Mashhad, Iran
2. Inflammation and Inflammatory Diseases Research Center, Faculty of Medical Science, Mashhad University of Medical Sciences, Mashhad, Iran

\* Email corresponding author: behnam@um.ac.ir

Received: 15 Jun.2019

Accepted: 3 Dec.2019

### Abstract

**Aim:** Wallerian degeneration is an innate immune response which occurs after nerve injury. In this study, the effects of dexamethasone (Dex) and thiamine (Thi), as anti-inflammatory drugs, were compared on the Wallerian degeneration.

**Material and Methods:** The right sciatic nerve of 45 male rats was transected and the rats were divided into five groups (n=9). Animals in groups 2 to 5 daily received (i.p) low and high doses of Dex and Thi up until sampling days, respectively. Group 1 was considered as control. At 5<sup>th</sup>, 7<sup>th</sup> and 10<sup>th</sup> days after axotomy, 3 rats from each group were killed and the distal stump of sciatic nerve was served for histological assessment.

**Results:** In the histological examinations of all groups, edema, degraded myelin sheets and some infiltrated mononuclear cells were observed. But administration of high doses of Dex and Thi (groups 4 and 5) alleviated all the above mentioned histological changes. In comparison with control group, the groups received high doses of Dex and Thi showed significant increase in the number of myelinated nerve fibers ( $p<0.05$ ). Measuring of the cross surface area of the sciatic nerve showed no significant differences. Finally, administration of high dose of Dex was associated with several side effects.

**Conclusion:** Although these findings indicated the beneficial effects of both Dex and Thi but due to the severe adverse effects of Dex, it is recommended to prescribe Dex for acute and short term cases of nerve injuries, whereas in the case of chronic and long term inflammatory conditions Thi administration may be preferred.

**Keywords:** Dexamethasone, Thiamine, Wallerian degeneration