



## بهبودی زخم ناشی از سوختگی (درجه دو) پس از درمان با پماد سولفادیازین نقره ۱٪ در مقایسه با ترکیب روغن حیوانی - سقز

بهنام مسموعی<sup>۱</sup>، علیرضا مولازاده<sup>۱</sup>، سید امین کوهپایه<sup>۲</sup>، محمد حسین لهراسب<sup>۳</sup>، سهراب نجفی پور<sup>۴</sup>، یونس مهدی علمدارلو<sup>۱</sup>، محمد حسن مشکی باف<sup>۵\*</sup>

- ۱- کمیته تحقیقات دانشجویی، دانشگاه علوم پزشکی فسا، فسا، ایران.
- ۲- گروه فارماکولوژی، دانشگاه علوم پزشکی فسا، فسا، ایران.
- ۳- گروه پوست، دانشگاه علوم پزشکی فسا، فسا، ایران.
- ۴- گروه میکروبیولوژی، دانشگاه علوم پزشکی فسا، فسا، ایران.
- ۵- گروه بیوشیمی، دانشگاه علوم پزشکی فسا، فسا، ایران.

تاریخ پذیرش مقاله: ۱۳۹۳/۰۶/۱۰

تاریخ دریافت مقاله: ۱۳۹۳/۰۲/۲۰

### چکیده

**زمینه و هدف:** سوختگی و آسیب‌های مربوط به آن یکی از معضلات جامعه امروزی است. با توجه به کاربرد سولفادیازین نقره در بالین و از طرفی استفاده از ترکیب سقز-روغن حیوانی در برخی مناطق ایران جهت بهبود زخم‌های سوختگی، این مطالعه با هدف مقایسه تاثیر ترکیب سقز-روغن حیوانی با پماد سولفادیازین نقره ۱٪ در درمان سوختگی درجه دو طراحی گردید.

**مواد و روش‌ها:** در این مطالعه تجربی آزمایشگاهی یک سوکور، پس از بیهوش کردن گروه‌های دهگانه رت‌ها با سدیم تیوپنتال (تزریق داخل صفاقی)، ایجاد گردید. در طول دوره درمان چهار هفته‌ای با پماد سولفادیازین نقره ۱٪، وازلین، روغن حیوانی خالص، و یا ترکیب سقز-وازلین در سه دوز (۵۰، ۱۰۰ و ۲۰۰ میلی گرم سقز در گرم وازلین) و همچنین ترکیب سقز-روغن حیوانی در دوزهای ۵۰، ۱۰۰ و ۲۰۰ میلی گرم سقز در گرم روغن حیوانی، تاثیر این مواد بر بهبودی زخم‌ها به صورت کیفی و کلینیکی مورد ارزیابی قرار گرفت.

**نتایج:** در دو هفته اول پس از سوختگی، بیشتر گروه‌ها از روند بهبودی تقریباً مشابهی برخوردار بودند اما در دو هفته بعدی روند بهبودی گروه‌های تیمار شده با پماد سولفادیازین نقره، ترکیب سقز-وازلین با دوز ۲۰۰ میلی گرم و گروه وازلین به ترتیب از بیشترین کیفیت بهبودی (مطابق نظر متخصص پوست) برخوردار بودند.

**نتیجه‌گیری:** طبق این مطالعه توصیه می‌شود جهت درمان سوختگی (درجه دو) حتی الامکان از ترکیب سقز-روغن حیوانی استفاده نشود و پماد سولفادیازین نقره ۱٪ به عنوان گزینه بهتر در بهبود زخم ناشی از سوختگی مورد استفاده قرار گیرد.

**کلمات کلیدی:** پماد سولفادیازین نقره، سقز، روغن حیوانی، سوختگی درجه دو

### مقدمه

سوختگی و آسیب‌های مربوط به آن یکی از مهم‌ترین علل مرگ و میر و ناتوانی در سراسر جهان به حساب می‌آید. بیماران علاوه بر درمان سوختگی نیازمند بازسازی و بستری و ۱۰/۴ نفر نیز فوت کرده بودند (۲). در کشور پیشرفته‌ای

سوختگی و آسیب‌های مربوط به آن یکی از مهم‌ترین علل مرگ و میر و ناتوانی در سراسر جهان به حساب می‌آید. بیماران علاوه بر درمان سوختگی نیازمند بازسازی و بستری و ۱۰/۴ نفر نیز فوت کرده بودند (۲). در کشور پیشرفته‌ای

\*نویسنده مسئول: محمد حسن مشکی باف، گروه بیوشیمی، دانشگاه علوم پزشکی

Email: meshkiba2000@gmail.com

فسا، فسا، ایران، تلفن: ۰۹۱۷۱۳۰۲۸۳۷

از گیاه پسته وحشی (بنه) با نام علمی *Pistachio atlantica* که از نظر ترکیب شیمیایی قسمت عمده آن تا حدود ۹۰٪ از ترکیبات اسید چربی همچون ماستی سیک اسید، ماستی کولیک اسید و ماستیکورزن تشکیل شده، به دست می‌آید (۱۶). از خواص آن می‌توان اثر ضد باکتریایی (۱۷)، ضد کپک و ضد مخمری (۱۸)، تسکین دهنده بیماری‌های مفصلی، مفید در درمان بیماری‌های گوارشی، کاهش دهنده نفخ و تقویت کننده اعصاب اشاره کرد (۱۹).

با توجه به عوارض جانبی و ناخواسته بسیاری از داروهای شیمیایی همچون سولفادiazین نقره و استفاده برخی از مردم جنوب و غرب ایران از ترکیب سقز و روغن حیوانی در جهت بهبود زخم‌های سوختگی، در این مطالعه اثرات ماکروسکوپی ترکیب سقز-روغن حیوانی در درمان سوختگی درجه دو بررسی و نتایج با پماد سولفادiazین نقره ۱٪ مقایسه گردید.

### مواد و روش‌ها

این مطالعه به صورت تجربی آزمایشگاهی و یک سوکور به منظور بررسی اثر ترمیمی ترکیب روغن حیوانی گوسفند-سقز در مقایسه با پماد سولفادiazین نقره ۱٪ (شرکت داروسازی سبحان) بر زخم‌های سوختگی درجه دو در موش‌های سفید صحرایی مورد مطالعه قرار گرفت. در این مطالعه ۶۰ رت از نژاد Wistar به وزن متوسط ۱۸۰ تا ۲۲۰ گرم بدون ابتلا به هرگونه بیماری پوستی و عفونی به طور تصادفی و با رعایت میانگین وزنی تمام گروه‌ها به ده گروه شش تایی تقسیم شدند.

**نگهداری حیوانات:** رت‌ها در اتاقی با تهویه مناسب با دمای ۲۰ تا ۲۵ درجه سانتیگراد در قفس‌های جداگانه نگهداری و چرخه ۱۲ ساعت نور و تاریکی رعایت و غذای نیمه صنعتی مخصوص رت (plete) و آب نیز به صورت نامحدود به رت‌ها داده شد.

پس از بیهوش کردن رت‌ها با تزریق ۰/۵ سی سی سدیم تیوپنتال به صورت داخل صفاقی<sup>۲</sup> (۵۰ mg / kg / body weight) موهای ناحیه بین دست و پای آن‌ها تراشیده شد و سوختگی درجه دو به مساحت ۴ سانتیمتر مربع توسط هوپه برقی مخصوص ایجاد گردید (۲۰). این هوپه دارای نوکی به ابعاد ۲×۲ سانتی متر از جنس مس بوده که پس از ۱۰ دقیقه اتصال به برق

همچون آمریکا نیز سالانه حدود ۲/۵ میلیون نفر دچار صدمات ناشی از سوختگی می‌شوند که حدود صد هزار نفر از آن‌ها در بیمارستان‌ها بستری شده و بیش از ۱۰ درصد این بیماران بر اثر عوارض ناشی از سوختگی فوت می‌کنند. لازم به ذکر است این میزان مرگ و میر، پس از سوانح رانندگی بیشترین آمار ناشی از حوادث را به خود اختصاص داده است (۳).

معمولا سوختگی را با توجه به شدت و ضعف آن به درجه یک، دو و سه تقسیم می‌کنند. سوختگی درجه دو، سوختگی است که علاوه بر آسیب کامل لایه اپیدرم، لایه درم پوست نیز دچار آسیب می‌گردد. این نوع سوختگی معمولا همراه با تاول، تراوش مایع، درد و حساسیت شدید به تماس می‌باشد (۴). در صورتی که این سوختگی‌ها عفونت نماید، تمام ضخامت پوست از بین خواهد رفت و در این مورد نیاز به پیوند پوستی خواهد بود، در اکثر این سوختگی‌ها بهبودی همراه با تغییر رنگ پوست می‌باشد.

از آنجا که عفونت ناشی از سوختگی، علت اصلی مرگ و میر در سوختگی‌هاست (۵) استفاده از پماد سولفادiazین نقره<sup>۱</sup> ۱٪ (از گروه سولفونامیدها) که دارای طیف گسترده خاصیت ضد میکروبی می‌باشد، در اکثر مراکز سوانح سوختگی متداول می‌باشد (۶ و ۷)، ولی با توجه به تاثیر توکسیک پماد سولفادiazین نقره بر بازسازی کراتینوسیت‌ها به دلیل چسبیدن به سطح زخم‌ها در طی پانسمان، روند ترمیم آن زخم‌ها با تاخیر مواجه می‌گردد (۸ و ۹). از دیگر عوارض این دارو می‌توان به افزایش مقاومت باکتریایی (۱۰)، عدم تعادل الکترولیت‌ها، نکروز پوستی، اریتم مولتی فرم و تغییر رنگ پوست و لکوپنی اشاره کرد. در افرادی که به گروه سولفونامیدها حساس‌اند نیز باید با احتیاط مصرف گردد (۱۱ و ۱۲). با توجه به این شرایط، یافتن دارویی با حداقل عوارض جانبی برای درمان بیماران سوختگی از اهمیت بسزایی برخوردار است (۶ و ۱۳).

از دیرباز استفاده از مواد طبیعی جهت بهبود زخم‌های ناشی از سوختگی به ویژه با عنایت به روند کند بهبودی این زخم‌ها و ناتوانی عمومی بیمار مورد توجه بوده است (۱۴ و ۱۵). امروزه نیز در بعضی مناطق ایران از ترکیب سقز (صمغ درخت بنه) و روغن حیوانی برای بهبود زخم حاصل از سوختگی استفاده می‌شود. سقز

<sup>1</sup> Silver sulfadiazine (SSD)

<sup>2</sup> Intraperitoneal

وازلین (گروه ۲) و ترکیب وازلین- سقر با دوز ۲۰۰ میلی گرم (گروه ۶) نیز در مدت زمان مشابه نیز غیر قابل انکار بود. بالاخره در پایان هفته چهارم، گروه تیمار شده با پماد سولفادیازین نقره (شکل ۱)، ترکیب وازلین - سقر با دوز ۲۰۰ میلی گرم و گروه وازلین به ترتیب بیشترین بهبودی را داشتند. اما در گروه‌های روغن حیوانی (گروه ۳)، ترکیب سقر-روغن حیوانی با تمامی دوزها (شکل ۲، گروه‌های ۷ الی ۹) و ترکیب

۲۲۰ ولت به دمایی حدود ۵۰۰ درجه سانتی گراد رسیده و سپس به مدت ۲ ثانیه در محل تراشیده شده پوست رت گذاشته شد. بلافاصله پس از ایجاد سوختگی درمان با ترکیبات اعلام شده در جدول شماره ۱ آغاز گردید. در طول دوره درمان چهار هفته‌ای، بهبودی زخم‌های سوختگی به صورت کیفی- مشاهده‌ای توسط متخصص پوست (وجود و یا عدم وجود عفونت و بافت نکروزه) مورد ارزیابی قرار گرفت.

**جدول ۱-** گروه‌های ده گانه سوختگی تیمار شده با ترکیبات مختلف. معیار انتخاب دوز سقر بر اساس تجربه آزمایشگاهی به دست آمد؛ بدین صورت که در آزمایشگاه مشاهده گردید دوزهای بالای ۲۰۰ میلی گرم سقر در گرم روغن حیوانی به صورت اشباع در آمده و رسوب می‌دهد. بنابراین دوز ۲۰۰ میلی گرم به عنوان بیشینه دوز در نظر گرفته شد و دیگر دوزها به صورت ۵۰ و ۲۵ درصد دوز بیشینه در نظر گرفته شد. جهت استانداردسازی روش کار، دوز سقر در وازلین نیز با همین درصدها تهیه گردید.

|         |   |
|---------|---|
| گروه ۱  | شستشو با نرمال سالین و مالیدن پماد سولفادیازین نقره ۱٪  |
| گروه ۲  | شستشو با نرمال سالین و مالیدن وازلین خالص   |
| گروه ۳  | شستشو با نرمال سالین و مالیدن روغن حیوانی خالص  |
| گروه ۴  | شستشو با نرمال سالین و مالیدن ترکیب سقر- وازلین با دوز ۵۰ میلی گرم سقر در گرم وازلین            |
| گروه ۵  | شستشو با نرمال سالین و مالیدن ترکیب سقر- وازلین با دوز ۱۰۰ میلی گرم سقر در گرم وازلین           |
| گروه ۶  | شستشو با نرمال سالین و مالیدن ترکیب سقر- وازلین با دوز ۲۰۰ میلی گرم سقر در گرم وازلین           |
| گروه ۷  | شستشو با نرمال سالین و مالیدن ترکیب سقر- روغن حیوانی با دوز ۵۰ میلی گرم سقر در گرم روغن حیوانی  |
| گروه ۸  | شستشو با نرمال سالین و مالیدن ترکیب سقر- روغن حیوانی با دوز ۱۰۰ میلی گرم سقر در گرم روغن حیوانی |
| گروه ۹  | شستشو با نرمال سالین و مالیدن ترکیب سقر- روغن حیوانی با دوز ۲۰۰ میلی گرم سقر در گرم روغن حیوانی |
| گروه ۱۰ | کنترل (شستشو با نرمال سالین)  |

سقر - وازلین با دوزهای ۵۰ و ۱۰۰ میلی گرم (گروه‌های ۴ و ۵) نسبت به گروه‌های فوق بهبودی کمتری داشتند.

### بحث و نتیجه گیری

علیرغم پیشرفت‌های حاصل در درمان سوختگی و تولید داروهای مختلف در درمان آن، هنوز مطالعات زیادی بر روی گیاهان دارویی و داروهای شیمیایی جهت یافتن ترکیبات موثر بر روند بهبودی سوختگی انجام می‌گیرد. با توجه به اعتقاد مردم جنوب ایران نسبت به تاثیر مثبت ترکیب سقر-روغن حیوانی در درمان سوختگی، این مطالعه طراحی گردید و نسبت بهبودی

**نتایج**  
پس از ایجاد زخم و شروع درمان با ترکیبات فوق که همگی خاصیت چرب کنندگی در آن‌ها وجود داشت، اختلاف چندانی بین بیشتر گروه‌ها از نظر میانگین بهبودی در دو هفته اول دیده نشد و بهبودی آن‌ها از یک روند تقریباً مشابهی برخوردار بود، اما با طولانی شدن مدت زمان درمان از هفته سوم به بعد رت‌های تیمار شده با پماد سولفادیازین نقره ۱٪ (گروه ۱) بیشترین میانگین بهبودی را داشتند، هرچند میانگین بهبودی گروه‌های

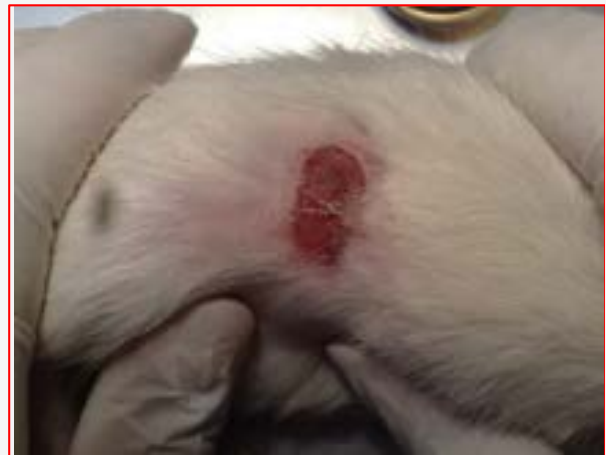مثبت آن را انکار کرد؛ همان گونه که با استعمال وازلین در دو هفته اول نیز درصدی از بهبودی حاصل گردید.

با توجه به روند فرآوری سنتی روغن‌های حیوانی و احتمال غیر استریل بودن فرآیند، ممکن است در بعضی موارد نه تنها بهبودی حاصل نگردد بلکه موجب آلودگی‌های بیشتر، التهاب و تاخیر در روند بهبودی گردد.

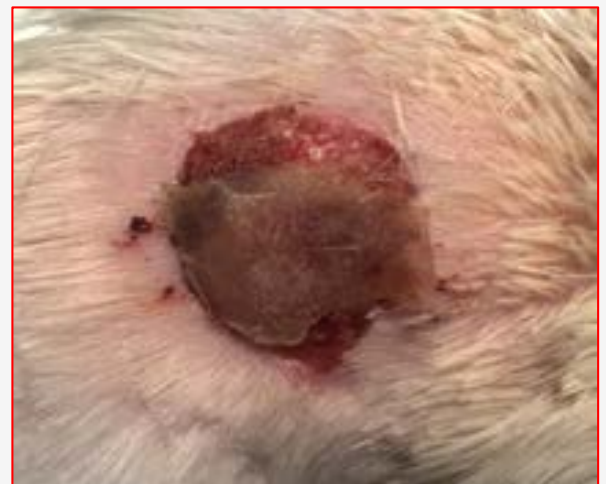
در مطالعه ظهور و همکاران (۲۱) تاثیر مثبت روغن حیوانی در بهبود زخم خرگوش نسبت به سولفادiazین نقره نشان داده شد؛ همچنین مطالعه کسایی و همکاران (۲۲) حاکی از تاثیر مثبت روغن ماهی در بهبود سوختگی در موش آزمایشگاهی بود. در مطالعه‌ای نیز که توسط Dursun و همکاران انجام شد، بهبودی زخم‌های سوختگی با استفاده از روغن آویشن و سولفادiazین نقره ۱٪ بیشتر از روغن زیتون بود (۲۳) اما در مطالعه فرمینی فراهانی و همکاران مشابه مطالعه حاضر استفاده از کرم سیلورسولفادiazین باعث تسریع در بهبودی زخم در مقایسه با روغن زیتون گردید (۲۴). بنابراین، در مقام انتخاب دارویی، نمی‌توانیم روغن زیتون، ترکیب سقز- روغن حیوانی و یا روغن حیوانی به تنهایی را نسبت به پماد سولفادiazین نقره ۱٪ ترجیح دهیم. کسب نتایج متفاوت در مطالعات مختلف احتمالا می‌تواند به دلیل میزان سوختگی ایجاد شده و انجام پژوهش در شرایط مختلف فصلی، جغرافیایی، آزمایشگاهی و نوع روغن بکار برده شده، باشد.

هر چند در این مطالعه تلاش زیادی جهت استریل و استانداردسازی شرایط و روش تحقیق انجام شده است، اما به دلیل نحوه پرورش و زندگی طبیعی رت‌ها در چنین مطالعاتی بهتر است از حیوانات دیگری که در شرایط استریل بهتری نگهداری می‌شوند، استفاده گردد. همچنین از روغن حیوانی با روند فرآوری مشابهی استفاده نمود و از آنجا که در مطالعه حاضر میزان بهبودی رت‌ها پس از سوختگی به صورت کیفی-مشاهده‌ای بررسی شد، پیشنهاد می‌گردد جهت بررسی دقیق‌تر روند بهبودی در مطالعات بعدی بررسی‌های میکروسکوپی کیفی و کمی (مورفومتریک) انجام گردد.

با توجه به شرایط مشابهی که برای گروه‌های مختلف این مطالعه اعمال شد و استفاده از داروی سولفادiazین نقره ۱٪ با عارضه اسکار کمتری همراه بود، پیشنهاد می‌گردد با توجه به عدم آگاهی از استریل بودن روغن حیوانی و کیفیت آن از داروهای



شکل ۱- نمونه زخم سوختگی درمان شده با پماد سولفادiazین نقره ۱٪ در پایان هفته چهارم



شکل ۲- نمونه زخم سوختگی درمان شده با ترکیب سقز- روغن حیوانی در دوز ۱۰۰ میلی گرم در پایان هفته چهارم. سطح سوختگی به دلیل عفونی شدن و کند بودن روند بهبودی گسترش یافته است.

حاصل از آن با پماد سولفادiazین نقره ۱٪ به عنوان رایج‌ترین پماد سوختگی، مورد بررسی قرار گرفت. اما نتایج حاصله حاکی از این بود که تاثیر ترکیب سقز-روغن حیوانی و یا حتی روغن حیوانی به تنهایی بر بهبودی زخم‌های حاصل از سوختگی آن چنان که در اذهان عامه مردم نقش بسته است، همسویی ندارد. هر چند با توجه به خاصیت نرم و چرب کنندگی روغن حیوانی نمی‌توان اثر



با تاثیر روغن حیوانی در بهبود سوختگی انجام نگردیده است، از داروهای تایید شده رایج استفاده گردد.

### تعارض منافع

نویسندگان هیچ گونه تعارض منافی را اعلام نکرده اند.

تایید شده مثل پماد سولفادiazین نقره ۱٪ که روند تهیه آن قابل اعتمادتر است، استفاده گردد.

بر خلاف عقیده عمومی که معتقد به تاثیر ترکیب سقز- روغن حیوانی در بهبود سوختگی هستند، تاثیر بسزایی مشاهده نشد. پیشنهاد می گردد تا زمانی که مطالعات دقیق و کاملی در ارتباط

### References

1. Khodayar F. Teaching to Patients in respiratory, ear and skin diseases. Ahwaz, Nashredaneshgahi Pub, 2005; PP: 170-93. [In Persian]
2. Ebrahimi Fakhar HR. Investigation of Sesame oil and calcium hydroxide effectiveness on nonsurgical debridement of third degree burns in male rats. AMUJ. 2006; 8(4): 1-8. [In Persian].
3. Martineau L, Shek PN. Evaluation of a bi-layer wound dressing for burn care. Cooling and wound healing properties. Burns. 2006; 32(1): 70-6.
4. Beheshti A, Shafigh Y, Zangivand AA, Samiee-Rad F, Hassanzadeh G, Shafigh N. Comparison of topical sucralfate and silver sulfadiazine cream in second degree burns in rats. Adv Clin Exp Med. 2013; 22(4):481-7.
5. Sankar J, Ramakrishnan MK, Venkatraman J, Ramesh J. Infections in burn patients-experience in a tertiary care hospital. Burns. 2006; 32(5): 594-6.
6. Branykardy H. Schwartz's Principles of Surgery. Translated by Shams Akhtari A, Porfakhary M, Freshtehnejad M. Tehran: Ashraiyh publication. 2005. P:198-247. [In Persian]
7. La L, Jiang x, Huoq. The preparation of collagen burn pellicle of compound sulfadiazine silver and assessment of its efficacy in an animal experiment on deep partial thickness burn wound. Hua Xi Yi Ke Da Xue Bao. 2001; 32(3):419-23.
8. Wasiak J, Cleland H, Campbell F, Spinks A. Dressings for superficial and partial thickness burns. Cochrane Database Syst Rev. 2008; 8(4): CD002106.
9. Dunn K, Edwards-Jones V. The role of Acticoat with nanocrystalline silver in the management of burns. Burns: journal of the International Society for Burn Injuries. 2004; 30(1):S1-9.
10. Mousavi ZB, Meshki M, Hemmati A, Veisi MS, Rafiei R. Evaluation of the efficacy of Quince mucilage on wound healing. Iranian journal of dermatology. 2006; 9(37): 260-3
11. Sood R, Achauer B. Achauer and Sood's Burn Surgery Reconstruction and Rehabilitation. 1st ed. Philadelphia: Sanders Elsevier. 2006. P: 65-6.
12. Fraser JF, Bodman J, Sturgess R, Faoagali J, Kimble RM. An in vitro study of the anti-microbial efficacy of a 1% silver sulfadiazine and 0.2% chlorhexidine digluconate cream 1% silver sulfadiazine cream and a silver coat dressing. Burns. 2004; 30(1): 35-41.
13. Zargari A. Medicinal Plants. 4th ed. Tehran University Press. 1366. Vol1. pp1. [In Persian].
14. Ansari R, Arami R. Effect of teucrium polium and boswelliaserrata extracts on cotaneous burn wound healing in balb/c mice. Journal of Shahrekord University of Medical Sciences (JSKUMS). 2010; 12(4): 49-53.
15. Visuthikosol V, Chowchuen B, Sukwanarat Y, Sriurairatana S, Boonpucknavig V. Effect of aloe vera gel to healing of burn wound a clinical and histologic study. J Med Assoc thai. 1995; 78(8): 403-9.
16. Rodger A. Chemical Composition and Antibacterial Activity of the Essential Oil and the Gum of the Pistacia lentiscus Var. Chia. J Agric Food Chem. 2005; 53(20): 81-5.
17. Ghalem R. Bacterial activity of Pistacia atlantica, Dest mastic gum against certain pathogens. African Journal of Plant Science. 2009; 3(1): 13-5.
18. Dophne PD, James PS, Burke B, Greg S, John W A, John K. Effects of mastic resin and its essential oil on the growth of proteolytic Clostridium botulinum. Int J Food Microbiol. 2004; 94(3): 313-322.
19. Soleiman-Beigi M, Arzhegar Z. A review study on



chemical properties and food indexes of mastic oil compared with olive, sunflower and canola oils. The Ilamian Traditional Uses of Mastic. journal of Ilamuniversity of medical sciences. 2013; 21 (5):1-13. [In Persian]

20. Walker HL, Mason AD Jr. A standard animal burn. J Trauma. 1968; 8(6):1049-51.

21. Shamsoddini S, Zohoor A. Silver sulfadiazine cream in restorative effect of ghee compared to rabbit skin wounds. ZUMS journal. 2001; 39(10): 21-4. [Full Text in Persian]

22. Kasaei M, Rashidy-Pour A. The effect of local fish oil on the repair of burn wound in rats. koomesh. 1999; 1 (1) :17-22. [In Persian]

23. Dursun N, Liman N, Ozyazgan I, Güneş I, Saraymen R. Role of thymus oil in burn wound healing. J Burn Care Rehabil. 2003;24(6):395-9.

24. Farmahini Farahani M, Rahzani K, Mojtabaei M, Maleki Rad A, Sofian M. The Study of the Olive Oil Effect on the Second Degree Burn in the rat. Complementary Medicine Journal of faculty of Nursing & Midwifery. 2012; 2(1): 36-41.



## Original Article

## The Comparison of Burn Injury (Second Degree) Recovery Using Silver Sulphadiazine Ointment 1% and the Combination of Mastic Gum with Ghee

Masmoei B<sup>1</sup>, Molazadeh A<sup>1</sup>, Kouhpayeh SA<sup>2</sup>, Lohrasb MH<sup>3</sup>, Najafipour S<sup>4</sup>, Alamdarloo Y<sup>1</sup>, Meshkibaf MH<sup>5\*</sup>

1- Student Research Committee, Fasa University of Medical Sciences, Fasa, Iran.

2- Department of Pharmacology, Fasa University of Medical Sciences, Fasa, Iran.

3- Department of Dermatology, Fasa University of Medical Sciences, Fasa, Iran.

4- Department of Microbiology, Fasa University of Medical Sciences, Fasa, Iran.

5- Department of Biochemistry, Fasa University of Medical Sciences, Fasa, Iran.

Received: 10 May 2014

Accepted: 01 Sep 2014

### Abstract

**Background & Objective:** Burn injuries are one of the health hazards of today society. Considering the use of silver sulphadiazine in clinics and mastic gum-ghee mixture in some regions of Iran for burn recovery, this study was designed to compare the effect of mastic gum-ghee mixture and silver sulfasalazine ointment 1% in treating second degree burns.

**Materials & Methods:** This experimental single blind study was performed after anesthetizing 10-rat groups with sodium thiopental (Intra Peritoneal Injection). During the four -week treatment with silver sulfadiazine ointment 1%, Vaseline, pure ghee, or mastic gum-Vaseline mixture in three dosages (50,100. and 200 mg mastic gum in Vaseline in gram) and mastic gum-ghee in dosages of 50,100, and 200 mg mastic gum in ghee in gram, the effects of this substances on the remission of the ulcers were evaluated qualitatively and clinically.

**Results:** In the first two weeks of treatment after burn, most groups had almost similar trend of remission. But in the next two weeks of treatment, the degree of recovery changed in different groups. The silver sulfadiazine group, the mixture of mastic gum- Vaseline (200mg/ g) and Vaseline showed the highest improvement, respectively (according to the dermatologist opinion).

**Conclusion:** According to this study, it is suggested not to use mastic gum-ghee mixture for second degree burns. We recommend that sulfadiazine ointment 1% is the better choice for the recovery of burn injuries.

**Keywords:** silver sulfadiazine ointment, mastic gum, ghee, second degree burn.

\* **Corresponding author: Mohammad Hasan Meshkibaf**, Department of Biochemistry, Fasa University of Medical Sciences, Fasa, Iran  
Email: meshkibaf2000@gmail.com  
Tel: +989171302837