



تاثیر مصرف آسپرین در طی بارداری بر وزن جنین و وزن جفت و تغییرات هیستومورفومتریکی معدهی جنین موش‌های صحرايي

مریم حیدرزاده^۱، مهناز آذرنیا^۲، سید همایون صدرايي^{۳*}، غلامرضا کاکا^۴، مجید نقدی^۵

- ۱- گروه زیست شناس تکوینی جانوری، دانشگاه آزاد اسلامی، تهران، ایران.
- ۲- گروه علوم جانوری، دانشکده علوم زیستی، دانشگاه خوارزمی، تهران، ایران.
- ۳- مرکز علوم اعصاب، دانشگاه علوم پزشکی بقیه الله (عج)، تهران، ایران.
- ۴- گروه علوم تشریح، دانشگاه علوم پزشکی بقیه الله (عج) تهران، ایران.
- ۵- گروه آناتومی، دانشگاه علوم پزشکی فسا، فسا، ایران.

تاریخ پذیرش مقاله: ۱۳۹۳/۱۰/۲۵

تاریخ دریافت مقاله: ۱۳۹۳/۰۶/۲۹

چکیده

زمینه و هدف: باتوجه به مصرف بالای آسپرین جهت تسکین درد و عارضه شایع زخم معده ناشی از آن و اثرات احتمالی سوء آن بر جنین، در این تحقیق اثرات هیستومورفولوژی آسپرین بر بافت معده جنین‌های رت مورد بررسی قرار گرفته است.

مواد و روش‌ها: در این تحقیق تجربی ۳۰ سر موش رت باردار در شش گروه مساوی شامل: گروه شاهد و گروه شم و چهار گروه تجربی که آسپرین را با دوزهای ۷۵ mg/kg، ۱۰۰، ۲۰۰ و ۳۰۰ به صورت گاوژ دریافت نمودند، تقسیم شدند. در روز ۲۰ بارداری مادران کشته شده و جنین‌ها و جفت‌ها مورد ارزیابی مورفولوژیک قرار گرفتند. معده جنین‌ها را خارج کرده و پس از فیکساسیون، پردازش، مقطع گیری و رنگ آمیزی هماتوکسیلین-ئوزین مورد بررسی هیستومورفومتری قرار گرفتند.

نتایج: از بررسی ظاهری جنین‌ها هیچ گونه ناهنجاری در تمامی گروه‌های مورد مطالعه مشاهده نشد. میانگین وزن جنین، جفت و طول سری-دمی در گروه تجربی با دوز ۱۰۰ mg/kg آسپرین نسبت به گروه‌های شم و شاهد افزایش معناداری داشت. نتایج افزایش معناداری در میانگین ضخامت لایه زیرمخاطی در هر دو بخش پوشیده با دو نوع اپیتلیوم مطبق سنگفرشی شاخی و استوان‌های ساده معده جنین‌ها در گروه‌های تجربی ۲۰۰ و ۳۰۰ آسپرین در مقایسه با گروه‌های شم و شاهد مشاهده شد.

نتیجه‌گیری: طی مطالعه انجام شده هیچ‌گونه ناهنجاری ظاهری در جنین‌ها مشاهده نشد، ولی بررسی‌های هیستولوژیک نشان داد که مصرف دوزهای بالای این دارو موجب افزایش معنا دار ضخامت لایه زیرمخاط در هر دو بخش شاخی و غده‌ای معده جنین‌ها شده است.

کلمات کلیدی: آسپرین، معده، جنین، موش صحرايي

مقدمه

آسپرین یا استیل سالیسیلیک اسید به عنوان یک داروی مهم ضد التهابی غیراستروئیدی متداول‌ترین داروی مورد استفاده برای کاهش دردهای خفیف تا متوسط با سرچشمه‌های گوناگون است. آسپرین علاوه بر آثار ضد درد و ضد التهابی، به عنوان دارویی بسیار مناسب در کاهش تب به کار می‌رود. افزون بر این آسپرین می‌تواند رخداد حمله‌های ایسکمیک گذرا و درد ناپایدار و همچنین رخداد لخته در پیوند عروقی سرخرگ کرونر را کاهش دهد. بررسی‌های همه گیر شناختی نشان داده است که مصرف آسپرین در کاهش نشانه‌های حاد و مزمن آرتریت، تب و التهاب در تب روماتیسمی و درمان سندروم کوااساکی موثر است (۱). با

آسپرین یا استیل سالیسیلیک اسید به عنوان یک داروی مهم ضد التهابی غیراستروئیدی متداول‌ترین داروی مورد استفاده برای کاهش دردهای خفیف تا متوسط با سرچشمه‌های گوناگون است. آسپرین علاوه بر آثار ضد درد و ضد التهابی، به عنوان دارویی بسیار مناسب در کاهش تب به کار می‌رود. افزون بر این آسپرین می‌تواند رخداد حمله‌های ایسکمیک گذرا و درد ناپایدار و همچنین رخداد لخته در پیوند عروقی سرخرگ کرونر را کاهش دهد. بررسی‌های همه گیر شناختی نشان داده است که مصرف آسپرین در کاهش نشانه‌های حاد و مزمن آرتریت، تب و التهاب در تب روماتیسمی و درمان سندروم کوااساکی موثر است (۱). با

* نویسنده مسئول: سید همایون صدرايي، مرکز علوم اعصاب، دانشگاه علوم پزشکی بقیه الله (عج)، تهران، ایران. تلفن: ۰۲۱-۲۲۲۸۹۹۴۱
Email: h_sadraie@yahoo.com

اصول کار با حیوانات آزمایشگاهی مصوب دانشگاه بقیه الله انجام شد. جهت بارور نمودن رت‌های مورد مطالعه، با قرار دادن چهار موش ماده بالغ در کنار یک موش نر در هر قفس صبح روز بعد با یافتن درپوش مهلبلی و مثبت بودن حضور اسپرم در واژینال اسمیر روز صفر بارداری تعیین شد. آسپیرین به صورت پودر از شرکت دارو سازی دارو پخش (Darou Pakhsh, Iran) تهیه شد. آسپیرین با استفاده از آب مقطر به صورت محلول تهیه و به صورت خوراکی با استفاده از سرسوزن فلزی ویژه گاواژ و از طریق دهان به حیوان خوراندند.

تعداد ۳۰ سر رت ماده بالغ باردار به طور تصادفی در شش گروه مساوی تقسیم شدند. گروه شاهد هیچ ماده‌ای دریافت نکرد، گروه شم ۲ml آب مقطر را به عنوان حلال آسپیرین به صورت گاواژ از روز ۸ تا ۲۰ بارداری دریافت و چهار گروه تجربی آسپیرین را با دوزهای ۷۵، ۱۰۰، ۲۰۰، ۳۰۰ mg/kg در همین مدت به صورت گاواژ دریافت کردند. رت‌های باردار در روز ۲۰ بارداری توسط دوز بالای کلروفورم کشته و جنین و جفت آن‌ها از درون شاخه‌های رحمی خارج گردید. پس از بررسی شکل ظاهری جنینها توسط استریومیکروسکوپ از نظر وجود ناهنجاریهای مادرزادی، وزن و طول سری-دمی و قطر جفت آن‌ها اندازه گیری و ثبت شد. پس از شکافتن شکم جنینها معده آن‌ها خارج شده و به منظور فیکساسیون در فرمالین ۱۰٪ قرار گرفت و پس از پردازش بافتی برش‌های ۵ میکرونی از بافت معده تهیه شد. از هر مادر باردار ۵-۳ جنین به طور تصادفی انتخاب و از معده هر جنین سه لام بافت شناسی تهیه و با استفاده از همتوکسیلین-اوتوزین رنگ شده و مورد بررسی بافتی قرار گرفتند. ضخامت لایه‌های اپیتلیوم مطبق سنگ‌فرشی شاخی یا کراتینیزه و اپیتلیوم منشوری ساده بخش غددی مخاط و همچنین لایه زیر مخاط معده جنین‌ها با استفاده از نرم افزار موتیک (Motic Images Software Ver. 1.2) اندازه گیری و ثبت شد. سپس یافته‌ها با استفاده از نرم افزار SPSS و با روش آماری آنالیز واریانس یک طرفه (ANOVA) و Tukey's test مورد بررسی آماری قرار گرفتند.

نتایج

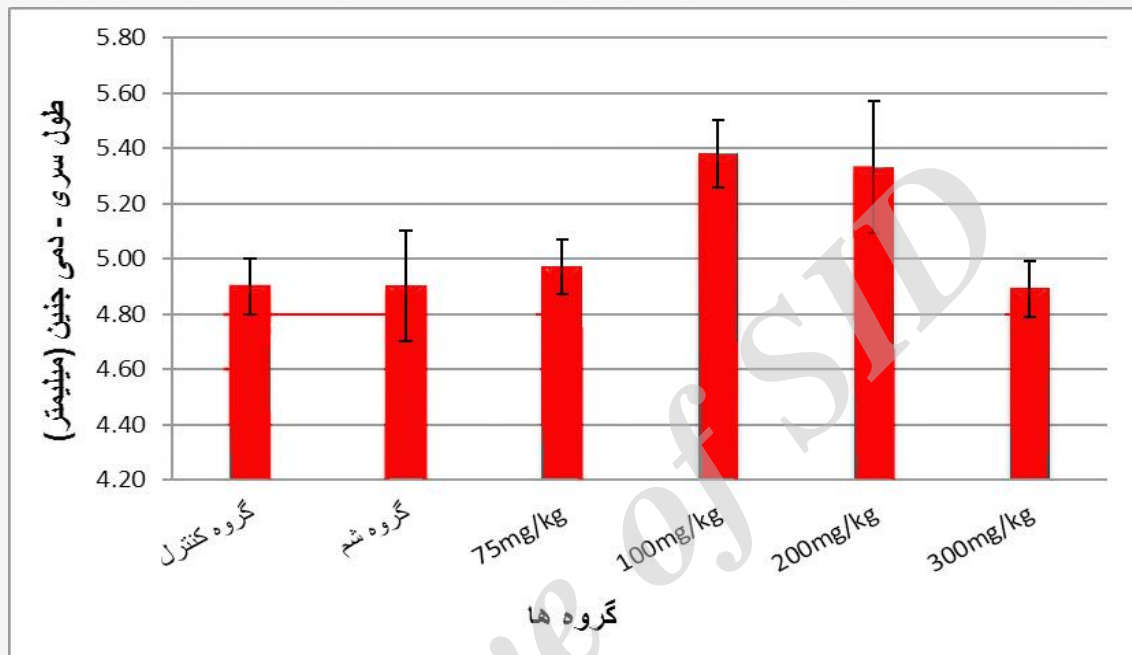
اختلاف معناداری در خصوص ناهنجاری‌های جنینی در گروه‌های تجربی در مقایسه با گروه شاهد و شم مشاهده نگردید.

این حال خونریزی و ضایعات مخاطی معده شایع‌ترین عارضه در طول مصرف این دارو بوده و یکی از مشکلات اصلی علم پزشکی است و به عنوان دومین علت زخم پپتیک شناخته شده است (۲). در بررسی‌هایی که تاثیر آسپیرین با دوزهای ۸۰، ۱۰۰ و ۱۵۰ میلی گرم و دارونما را بر روی حاملگی‌های با خطر بالا مورد بررسی قرار دادند، دریافتند که آسپیرین خطر تولد قبل از ترم، پره اکلامپسی و سقط خودبخودی را کاهش و وزن هنگام تولد را به میزان نیم پوند افزایش می‌دهد (۳). بیشتر پژوهش‌های انجام شده مانند مطالعه جعفری و همکاران، فشارکی و همکاران و کلانتری و همکاران به بررسی مصرف آسپیرین و زخم معده ناشی از آن و راه کارهای درمانی آن پرداخته شده و در مورد تغییرات پاتولوژیک مصرف این دارو بر بافت معده خصوصا معده جنین مطالعه چندانی صورت نگرفته است. آسپیرین از جمله داروهایی است که می‌تواند از جفت رد شده و بر جنین تاثیرگذار باشد (۷). اگر آسپیرین قبل از هفته سی ام بارداری استفاده شود اثر نهفته با امکان خطر برای جنین را ایجاد می‌کند. بنابراین مصرف آسپیرین در شروع هفته سی ام بارداری بایستی منع شود. ترکیبات سالیسیلات‌ها ممکن است منجر به تغییراتی در تعادل هموستازی میان مادر و جنین، کاهش وزن جنین، سقط و یا مرگ جنین گردند (۸). از آنجا که مادران باردار ممکن است از این دارو به عنوان ضدالتهاب، ضد درد و یا رقیق کننده خون استفاده نمایند احتمال اثر سوء این دارو بر جنین آن‌ها وجود دارد؛ لذا این مطالعه به منظور بررسی اثرات احتمالی این دارو بر جنین و جفت و همچنین بافت معده جنین صورت گرفته است.

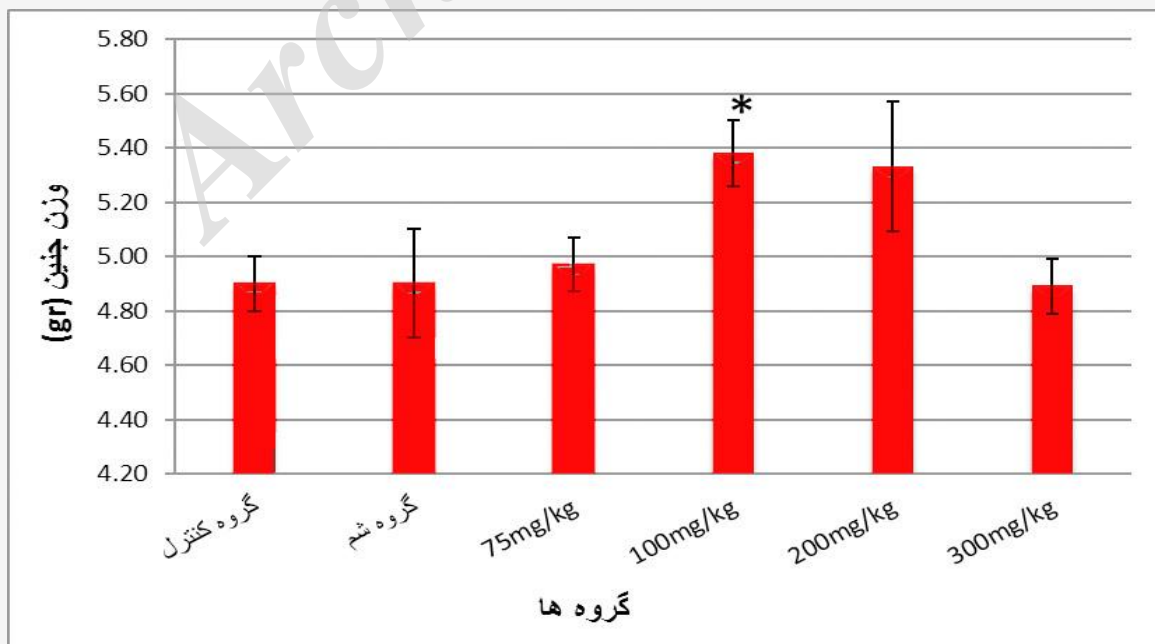
مواد و روش‌ها

موش‌های صحرایی بالغ نژاد ویستار با سن تقریبی ۸ تا ۱۲ هفته به وزن تقریبی ۲۵۰-۲۰۰ گرم از بخش تکثیر حیوانات دانشگاه بقیه الله (عج) تهیه شدند. موش‌ها در یک شرایط محیطی کنترل شده شامل دمای ۲۰°C، ۲۲±۳، رطوبت ۴۵±۵ درصد و ۱۲ ساعت روشنایی، ۱۲ ساعت تاریکی قرار گرفتند. تمام موش‌های نر و ماده به مدت یک هفته برای سازش با محیط به صورت جداگانه در حیوان‌خانه نگه داری و با غذای استاندارد تغذیه شدند. کلیه اصول اخلاقی مطابق با

میانگین طول سری-دمی جنین‌های گروه تجربی نیز در مقایسه با گروه شاهد و شم اختلاف معناداری را نشان نداد (نمودار ۱) ($p=0/09$). نتایج به دست آمده در خصوص وزن جنین‌ها در گروه‌های شش گانه بدین ترتیب بوده است که تنها میانگین وزن

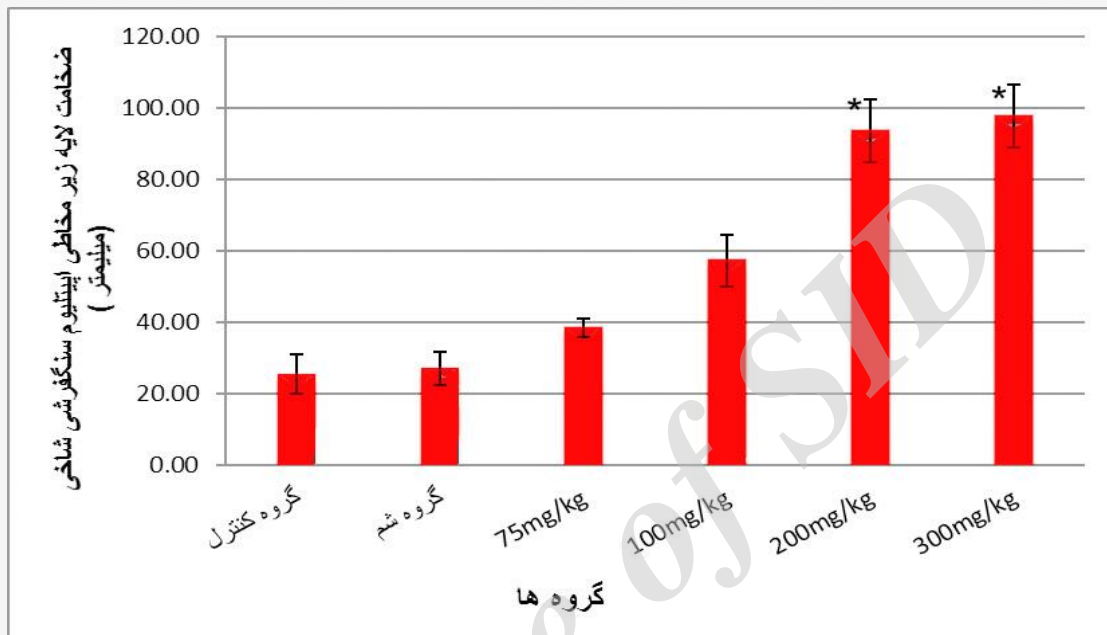


نمودار ۱: میانگین طول سری-دمی در جنین‌های ۲۰ روزه در گروه‌های مختلف؛ اختلاف معناداری بین گروه‌ها مشاهده نشد. فقط در گروه تجربی دوز ۱۰۰ mg/kg آسپرین اختلاف نزدیک به معناداری با گروه شاهد مشاهده شد ($P = 0/09$).

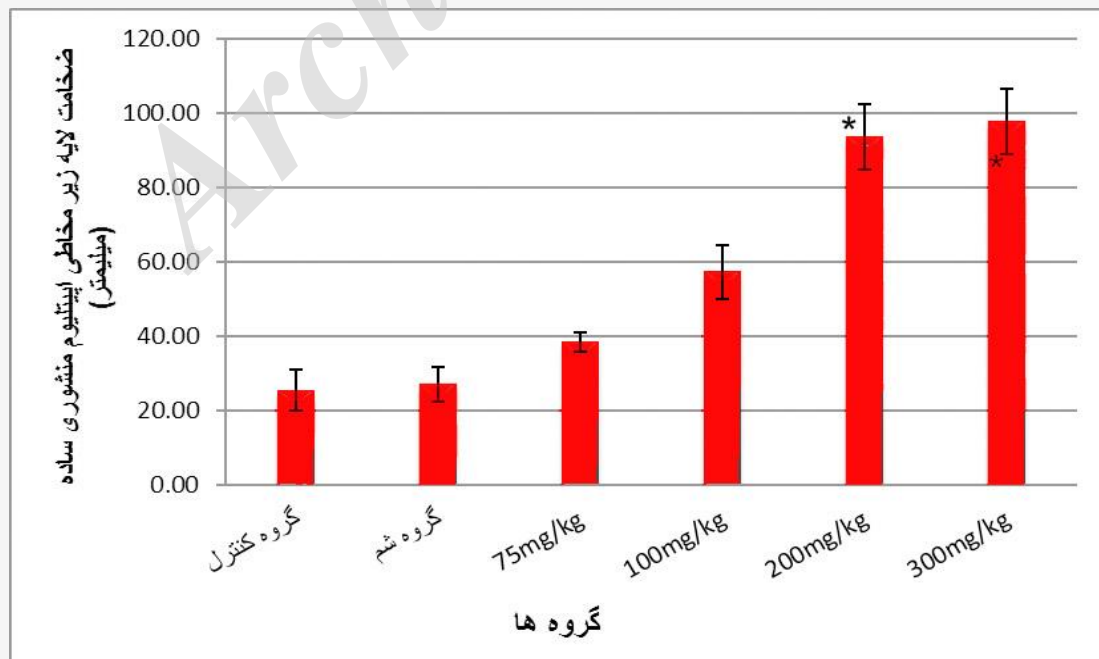


نمودار ۲: میانگین وزن جنین برحسب گرم در جنین‌های ۲۰ روزه در گروه مختلف، نتایج افزایش معناداری را گروه تجربی دوز ۱۰۰ mg/kg آسپرین نسبت به گروه شاهد نشان می‌دهد ($P = 0/02$).

جنین‌ها در دوز ۱۰۰ mg/kg ($0.12 \pm 5/38$ گرم) در مقایسه با معناداری را نشان داد (نمودار ۲) ($p=0.02$). بررسی گروه‌های شاهد ($0.1 \pm 4/9$) و شم ($0.3 \pm 4/9$) افزایش هیستومورفومتريک لایه‌های مخاط و زیر مخاط بافت معده



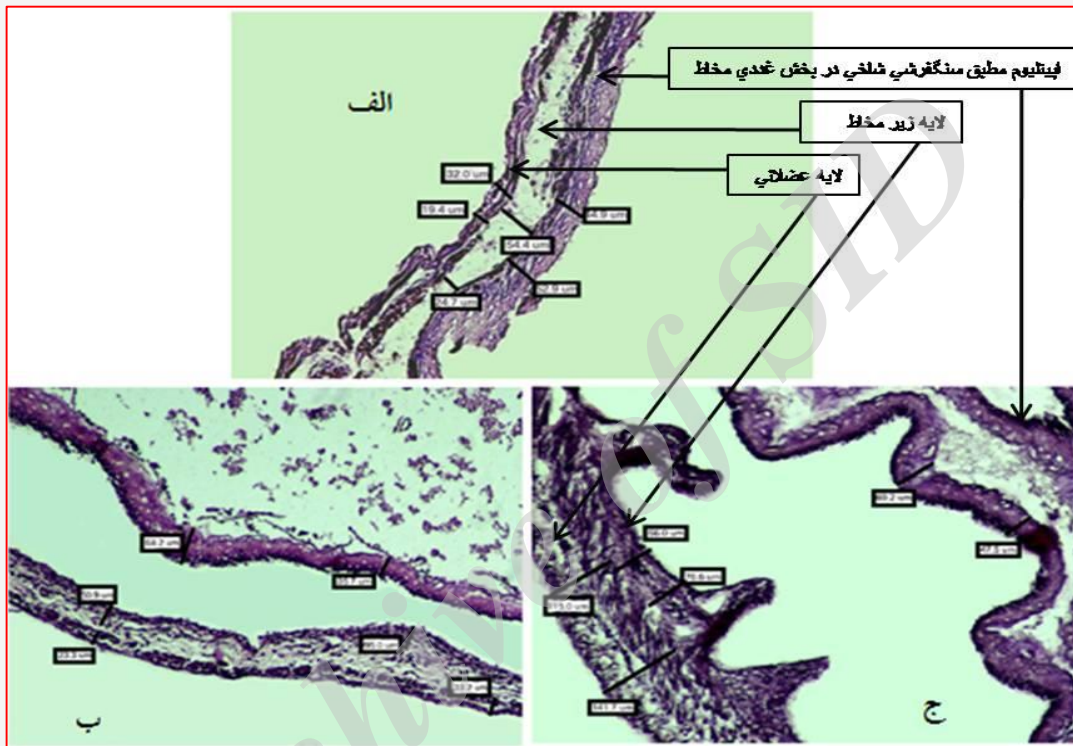
نمودار ۳: مقایسه میانگین ضخامت لایه زیر مخاطی اپیتلیوم مطبق سنگفرشی شاخی در جنین‌های ۲۰ روزه در گروه‌های مختلف نشان می‌دهد که ضخامت این لایه در بخش اپیتلیوم مطبق سنگفرشی شاخی گروه‌های تجربی با دوز ۲۰۰ و ۳۰۰ mg/kg آسپرین در مقایسه با گروه شاهد افزایش معناداری داشته است.



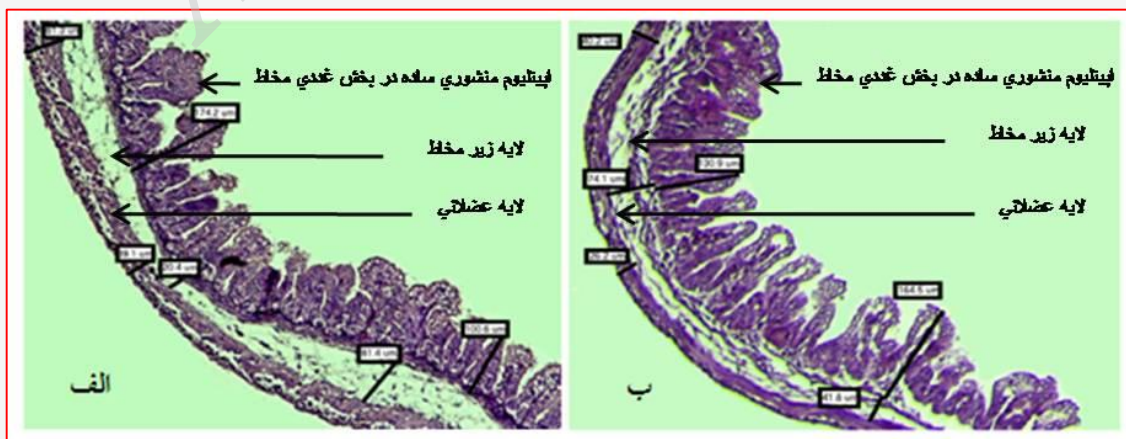
نمودار ۴: مقایسه میانگین ضخامت لایه زیر مخاط در بخش اپیتلیوم منشوری ساده در جنین‌های ۲۰ روزه در گروه‌های مختلف نشان می‌دهد که این لایه در گروه‌های تجربی با دوز ۲۰۰ و ۳۰۰ mg/kg آسپرین در مقایسه با گروه شاهد و شم افزایش معنادار دارد.

هر دو قسمت اپیتلیوم مطبق سنگفرشی شاخی و اپیتلیوم استوانه‌ای ساده در گروه تجربی با دوز ۲۰۰ mg/kg (شکل ۱-ب) و ۳۰۰ mg/kg (شکل ۱-ج) و (شکل ۲-ب) اختلاف معناداری را با گروه شاهد و شم نشان دادند (نمودار ۳ و ۴).

جنین‌ها در گروه‌های مختلف نشان داد که میانگین ضخامت لایه اپیتلیوم مطبق سنگفرشی شاخی و اپیتلیوم منشوری ساده در گروه‌های تجربی در مقایسه با گروه‌های شاهد و شم اختلاف معناداری را نشان نداد. تنها میانگین ضخامت لایه زیر مخاط در



شکل ۱: تصاویر بافتی از بخش اپیتلیوم مطبق سنگفرشی شاخی کراتینه‌زده شامل لایه‌های مخاط، زیر مخاط و عضلانی معده جنین ۲۰ روزه: (الف) گروه شاهد، (ب) گروه تجربی دوز ۲۰۰ mg/kg اسپرین و (ج) گروه تجربی ۳۰۰ mg/kg اسپرین (بزرگنمایی ۱۰۰× و رنگ آمیزی هماتوکسیلین-ائوزین).



شکل ۲: تصاویر بافتی بخش غددی معده شامل لایه‌های مخاط، زیر مخاط و عضلانی معده جنین ۲۰ روزه (الف) گروه شاهد و (ب) گروه تجربی دوز ۳۰۰ mg/kg اسپرین. (بزرگنمایی ۱۰۰× و رنگ آمیزی هماتوکسیلین-ائوزین).

بحث و نتیجه گیری

آسپیرین یک داروی ضد التهابی غیر استروئیدی بوده و متداول ترین دارو برای کاهش دردهای خفیف تا متوسط با علل گوناگون است. آسپیرین علاوه بر آثار ضد درد و ضد التهابی، به عنوان دارویی بسیار مناسب در کاهش تب به کار می‌رود (۱). داروهای ضدالتهاب از جمله داروهایی هستند که در موارد خاصی برای زنان باردار تجویز می‌شوند (۹ و ۱۰). دوره درمانی طولانی با تجویز آسپیرین با نفروتوکسیستی، زخم دستگاه گوارش، حتی سرطان سلول کلیوی و همچنین اثرات نامطلوب آن بر روی سیستم‌های مختلف بدن همراه است (۱۱).

بعضی محققین در معرض قرار گرفتن جنین با آسپیرین یا ایندومتاسین را با خطر بالای ناهنجاری مادرزادی و کاهش وزن جنین مرتبط می‌دانند. در مطالعه Randall، ایندومتاسین به تنهایی وزن جنین را کاهش داده اما تکوین مورفولوژیکی را تحت تاثیر قرار نداده است (۱۲). در مطالعه انجام شده توسط محققین با پیشرفت بارداری مقدار سالیسیلیک اسید انتقال یافته به جنین به تدریج تمایل به کاهش یافتن دارد، علی‌رغم این که دارو در سطح پلاسمای مادری به طور واضح ثابت باقی می‌ماند. به عبارت دیگر، سالیسیلیک اسید جفت تمایل دارد به طور افزایشی با پیشرفت بارداری افزایش یابد. بنابراین سالیسیلیک اسید به آسانی بیشترین انتقال را در غلظت‌های بالا در روزهای ۱۰-۸ بارداری دارد. همچنین در مورد یافته‌های آسپیرین ثابت شده است که تراژونیک است، هنگامی که جنین‌ها در معرض مصرف بیش از ۳ روز قرار می‌گیرند، که تراژونیک آسپیرین به اثر مستقیم این دارو نسبت داده شده است. اما مدارک کمی از حساسیت جنین به این داروها در طی بارداری و فاکتورهای مربوط به این حساسیت وجود دارد که در بین گزارشات مختلف متفاوت است (۱۳ و ۱۴). در نتایج به دست آمده از تحقیق حاضر نیز هیچ گونه ناهنجاری مورفولوژیکی و کاهش وزن در جنین‌ها مشاهده نشد، فقط در گروه تجربی با دوز ۱۰۰ mg/kg آسپیرین وزن جنین‌ها در مقایسه با گروه شاهد و شم به طور معناداری افزایش یافته بود. این یافته‌ها با نتایج بعضی از محققین که با در معرض قرار دادن جنین با آسپیرین یا ایندومتاسین خطر بالای ناهنجاری مادرزادی و کاهش وزن جنین مرتبط می‌دانند مغایرت دارد. در مطالعه Lichao نیز رت‌های ویستار بارداری که از روز هفتم تا شانزدهم

بارداری از طریق گواژ آسپیرین با دوز ۱۰ mg/kg دریافت کرده بودند کاهش وزن جنین‌ها مشاهده شد (۱۵). ایشان علت تاثیر نامطلوب آسپیرین بر مادر و جنین را ناشی از مهار سیکلواکسیژناز توسط داروهای ضدالتهابی غیراستروئیدی مطرح کرد که منجر به اثرات نامطلوبی بر مادر و جنین شده است (۱۶). این نتایج نیز با یافته‌های ما نیز مغایرت دارد. به هر حال اثر تراژونی بودن یک دارو یا عامل شیمیایی به طور مستقیم وابسته به میزان یا زمان غلظت دارو در پلاسمای مادری نمی‌باشد. مهم ترین فاکتورهای تراژونی یک ماده شیمیایی خارجی بستگی به روش عملکرد دارو در بدن جنین و دوز دارو در جنین دارد که وابسته به میزان غلظت و مدت زمان آن در بدن جنین است (۱۲) بنابراین، نتیجه حاصل می‌تواند بستگی به دوز مصرفی داشته باشد. در مطالعات اخیر پیشنهاد شده مکانیزمی که می‌تواند بر گاستروپاتی آسپیرین موثر باشد دلالت بر تاثیر نوتروفیل‌ها و فاکتورهای مشتق شده از آن‌ها در ایجاد ضایعات مخاطی حاد توسط آسپیرین دارد. Kitahara و Guth نیز نشان داده‌اند که آسیب ناشی از آسپیرین با ظهور یک ترومبوز سفید موئینه مخاطی شروع می‌شود (۱۷). Gordon و همکاران در سال ۱۹۸۷ طی تحقیقی نشان دادند که پروستاگلاندین‌ها و سایمیتیدین به صورت معنی داری قادر به کاهش شدت اولسرها ایجاد شده در ناحیه آنتروم معده در موش صحرایی ناشی از تجویز سیستمیک آسپیرین می‌باشند. تحقیق این دانشمندان روشن کرد که تاثیرات حفاظتی پروستاگلاندین و سایمیتیدین در مقابل آسپیرین به وسیله مکانیزم‌هایی به جز تاثیر این مواد بر ترشح اسید و پپسین اعمال می‌گردد (۱۸).

از سوی دیگر نتایج به دست آمده از این تحقیق نشان داد، اندازه طول سری-دمی اختلاف معناداری را در گروه‌های تجربی نسبت به گروه‌های شاهد و شم نشان ندادند، این در حالیست که Lubawy و همکاران نشان دادند که رت‌هایی که از روز هشتم تا نوزدهم بارداری آسپیرین را روزانه به صورت محلول در آب با دوز ۱۲۵ و ۲۵۰ mg/kg دریافت کرده بودند طول سری-دمی و وزن جنین‌ها در گروه‌های تجربی نسبت به گروه شاهد کاهش یافته است (۱۹).

بررسی‌هایی که توسط Yokoyama صورت گرفت، نشان داد که وقتی جنین رت در محیط کشت در معرض آسپیرین یا متابولیت‌های آن قرار می‌گیرد، کاهش طول سری -دمی



جنین‌های کشت شده با آسپیرین به وضوح مشاهده می‌شود (۲۰).

به نظر می‌رسد که تاثیر آسپیرین بر جنین وابسته به فاکتورهای مادری نیز است. علیرغم خواص سودمند آسپیرین مصرف مداوم آن موجب بروز زخم معده و به میزان کمتر زخم اثنی عشر می‌شود و نیز از علل شایع گاستریت خونریزی دهنده نیز به شمار می‌رود. آسیب مخاطی ناشی از آسپیرین در پی مصرف سایر داروهای ضد التهابی نظیر ایندومتاسین، ایبوپروفن، ناپروکسن، پیروکسیکام نیز گزارش شده است (۲۱). از آنجائی که تحقیق در زمینه تاثیر آسپیرین در دوران بارداری بر بافت معده جنین بسیار محدود می‌باشد چنانچه در تحقیق فشارکی بر روی موش‌های بالغ صورت گرفته نشان داده که مصرف آسپیرین می‌تواند در معده رت ایجاد آسیب حاد مخاطی نماید (۴). از نتایج به دست آمده در این مطالعه، میانگین ضخامت لایه زیرمخاطی در هر دو قسمت اپیتلیوم مطبق سنگ‌فرشی شاخی (بخش کراتینیزه) و اپیتلیوم منشوری ساده (بخش غددی) در دو گروه تجربی که آسپیرین را با دوزهای ۲۰۰ mg/kg و ۳۰۰ mg/kg دریافت کرده بودند نسبت به گروه شاهد افزایش معنا داری را نشان دادند. بر اساس نتایج حاصله و تغییرات بافتی ایجاد شده در بافت معده جنین می‌توان چنین نتیجه گرفت که داروی آسپیرین احتمالا اثر خود را از طریق اثر بر سلول‌های مخاطی ترشح کننده اسید و آنزیم در معده و یا مکانیسم‌های ناشناخته دیگر اعمال می‌نماید (۲۲). این امکان وجود دارد که مصرف آسپیرین در دوران بارداری، اثر خود را بر فاکتورهای رشد که در دوران جنینی بر روی این بافت عمل می‌نمایند، اعمال نماید و یا در بیان ژن‌های

موثر در این بخش دخالت نماید (۲۳).

در نتیجه‌گیری نهایی می‌توان گفت که مصرف دوزهای بالای این دارو موجب تغییرات هیستومورفولوژیک یا افزایش معنا دار ضخامت لایه زیرمخاط در هر دو بخش دارای اپیتلیوم مطبق سنگ‌فرشی شاخی و منشوری ساده معده جنین‌ها گشته است. در پایان چنین به نظر می‌رسد که در تجویز آسپیرین مانند هر داروی دیگر باید منافع تجویز در مقابل مضرات و عوارض احتمالی آن سنجیده شود.

این پژوهش برای اولین بار به بررسی تاثیر مصرف آسپیرین در دوران بارداری بر روی بافت معده جنین پرداخته است، از این رو مطالعات زیادی در این زمینه صورت نگرفته است که بتوان به طور مفصل به مباحثه در این ارتباط پرداخت. از آنجایی که این مطالعه حاصل پایان نامه کارشناسی ارشد بوده و از نظر زمانی برای انجام آن محدودیت وجود داشته پیشنهاد می‌شود پژوهشگران در ادامه این روند به مطالعه در سطح تغییرات ژنتیکی پرداخته و از روش‌های مولکولی همچون PCR برای بررسی تغییرات بافتی بهره برند.

تشکر و قدردانی

بدینوسیله نگارندگان، مراتب سپاس و تشکر خود را از تمامی افرادی که در انجام این تحقیق ما را یاری نمودند، اعلام می‌دارند.

تعارض منافع

نویسندگان هیچ گونه تعارض منافی را اعلام نکرده‌اند.

References

1. Nowak J. Aspirin and age-related macular degeneration: positives versus negatives, Expert Opinion on Drug Safety. 2014;13(6): 687-690.
2. Chan Francis KL. Helicobacter pylori NSAIDs and gastrointestinal hemorrhage. Eur J Gastroentrol. 2002;14(1):1-7
3. Gerard N, Thomas P. Medical complication during pregnancy . 6th ed. Philadelphia: Elsevier saunders; 2004;53-4.
4. Jie Du, Xiao-Hui Li, Wang Zhang, Yong-Mei Yang, Yue-Han Wu, Wen-Qun Li, Jun Peng, Yuan-Jian Li, Involvement of glutamate-cystine/glutamate transporter system in aspirin-induced acute gastric mucosa injury, Biochemical and Biophysical Research Communications. 2014;450(10):135-141.
5. Kalantari Z, Jafari H. Survey of Extract of White Cabbage in Prevention and Treatment of Peptic Ulcer Caused by Aspirin in Rats. 3. 2007; 15 (60) :89-94



6. Jafari H., Vaez mahdavi M., Gharebaghi R., The effect of honey in the prevention of stomach ulcers caused by aspirin in rats, 2002; (18)8:37-40
7. Chan LY, Chiu PY, Cheung LP, Haines CJ, Tung HF, Lau TK. A study of teratogenicity of hydrosalpinx fluid using a whole rat embryo culture model. Hum Reprod. 2003; 18(5):955-8.
8. DD Boban, E Ferguson, M Farquharson, Low dose aspirin in pregnancy, Arch Dis Child Fetal Neonatal Ed 2013; 98(Suppl 1):A1-A112.
9. Turner G, Collins E. Fetal effects of regular salicylate ingestion in pregnancy. Lancet 1975; 2(7930):338-9.
10. Needs CJ, Brooks PM. Clinical Pharmacokinetics. 1985; 10:164-77.
11. Randall CL, Anton RF, Becker HC. Effect of indomethacin on alcohol-induced morphological anomalies in mice. Life Sci. 1987; 41(3):361-9.
12. Jain N, Shrivastava R, Raghuvanshi A, Shrivastava V. Aspirin induced changes in serum ACP, ALP, GOT, GPT, bilirubin and creatinine in correlation with histopathological changes in liver and kidney of female albino rat. Int J App Pharm. 2012; 4(3):9-11.
13. Coogan PF, Rao SR, Rosenberg L, Palmer JR, Strom BL, Zaubler AG, Stolley PD, Shapiro S: The relationship of nonsteroidal anti-inflammatory drug use to the risk of breast cancer. Prev Med. 1999, 29:72-6.
14. Bujold, E, Roberg, S, Nicolaidis, K, Low-dose aspirin for prevention of adverse outcomes related to abnormal placentation, Diagnosis and Treatment. 2014; 34(7):642-648.
15. Chao L, Jianming P, Weijie D, Jiang Linlan. Study on teratogenic effects of aspirin on embryos of rats. China pharmacist; 2010.8-18
16. Wolff F, Berg R, Bolte A, Pütter J. Perinatal pharmacokinetics of acetylsalicylic acid. Arch Gynecol 1982; 233(1):15-22.
17. Gordon L. Prostaglandin and cimetidine inhibit the formation of ulcers produced by parental salicylates. Gastroenterology. 1987; 75:1099-1102
18. Kitahora T, Guth Ph. Effect of aspirin plus hydrochloric acid on the gastric mucosal microcirculation. Gastroenterology. 1987. 93(4):810-7
19. Lubawy WC, Burriss RJ. Effects of aspirin and acetaminophen on fetal and placental growth in rats, Journal of Pharmaceutical Sciences. 1977; 66:111-113.
20. Yokoyama A, Takakubo F, Eto K, Ueno K, Igarashi T, Satoh T, et al. Teratogenicity of aspirin and its metabolite, salicylic acid, in cultured rat embryos. Res Commun Chem Pathol Pharmacol. 1984; 46(1):77-91.
21. Patrono C. Aspirin as an Antiplatelet Drug. N Eng J Med. 1994; 330:1287-94.
22. Schreinemachers DM, Everson RB. Aspirin use and lung, colon, and breast cancer incidence in a prospective study. Epidemiology. 1994; 5(2):138-46.
23. Smith WL, Lands WE. Stimulation and blockade of prostaglandin biosynthesis. J Biol Chem. 1971; 246(21):6700-2.



Original Article

Effect of Aspirin Consumption during Pregnancy on Fetal and Placental Weights and Histomorphometric Changes of the Fetal Stomach in Rats

Heydarzadeh M¹, Azarnia M², Sadraie SH^{3,4*}, Kaka Gh³, Naghdi M⁵

- 1- Department of Developmental Biology, Student of Biological Sciences, Azad University, Tehran, Iran.
- 2- Department of Animal Biology, Kharazmy University, Tehran, Iran.
- 3- Neurosciences Research Center, Baqiyatallah University of Medical Sciences, Tehran, Iran.
- 4- Department of Anatomy, Baqiyatallah University of Medical Sciences, Tehran, Iran.
- 5- Department of Anatomy, Fasa University of Medical Sciences, Fasa, Iran.

Received: 20 Sep 2014

Accepted: 15 Jan 2015

Abstract

Background & Objective: Due to the relevant use of aspirin to relieve pain and common symptoms of gastric ulcer and possible malicious effects on fetus, this study investigates the histomorphologic effects of aspirin on the stomach tissue in rat embryos.

Materials & Methods: In this experimental study, 30 pregnant female rats were randomly divided into six groups including control group with no intervention, sham group, and four experimental groups receiving different dosages of 75, 100, 200, and 300 mg/kg aspirin by gavage. Pregnant rats were sacrificed on the 20th day of pregnancy and the fetuses and their placenta were examined from morphologic viewpoint. Fetal stomachs were removed, fixed, processed, and sectioned. Histological sections were stained with hematoxylin – eosin and were measured by histomorphometric methods.

Results: There were no apparent abnormalities in the fetus of all studied groups. Mean fetal and placental weights and the Crown Rump Length (CRL) in experimental group at the dosage of 100 mg /kg increased significantly compared to control and sham groups. Our results showed a significant increase in the average thickness of the submucosal layer in both stratified cornified squamous epithelium and simple columnar epithelium of fetal stomach in the experimental groups receiving 200 and 300 mg/kg aspirin compared to sham and control groups.

Conclusion: No fetal apparent abnormality was seen. However, histologic evaluations revealed that the use of high dosages of aspirin increase the submucosal layer thickness in both the keratinized and glandular epithelium, significantly.

Keywords: Aspirin, Fetus, Stomach, Rat

* **Corresponding author:** Seyed Homayoun Sadraie, Department of Anatomy, Baqiyatallah University of Medical Sciences, Tehran, Iran.
Tel: +98-21-22289941
E-mail: h_sadraie@yahoo.com