

مقاله پژوهشی

مطالعه هیستومورفومتری اثر درمانی پلاسمای غنی از پلاکت بر آسیب ناشی از پیچش-واپیچش بیضه موش سفید کوچک آزمایشگاهی

فاطمه آقائی بوراشان^۱، رسول شهروز^{۱*}، عباس احمدی^۱، رامین مظاهری خامنه^۲، مهدی ایمانی^۱

۱- گروه علوم پایه، دانشکده دامپزشکی، دانشگاه ارومیه، ارومیه

۲- گروه جراحی و تصویر برداری تشخیصی، دانشکده دامپزشکی، دانشگاه ارومیه، ارومیه

تاریخ پذیرش مقاله: ۱۳۹۷/۰۲/۱۳

تاریخ دریافت مقاله: ۱۳۹۶/۱۰/۰۴

چکیده

زمینه و هدف: پیچش بیضه یکی از موارد اورژانسی بوده که در اثر پیچش طناب اسپرماتیک ایجاد می‌شود، واپیچش موجب احیاء مجدد جریان خون و درنهایت آسیب بیشتر به بیضه می‌گردد. پلاسمای غنی از پلاکت (Platelet-Rich-Plasms (PRP حاوی چندین فاکتور رشد و سایتوکین‌هاست که می‌تواند باعث ترمیم بافت و بازسازی سلول‌ها شود. در این تحقیق از پلاسمای غنی از پلاکت جهت بررسی اثرات آن استفاده گردید.

مواد و روش‌ها: تعداد ۱۸ سر موش سفید کوچک آزمایشگاهی نر بالغ به سه گروه مساوی تقسیم شدند. گروه اول کنترل سالم، بدون پیچش بیضه. گروه دوم: گروه (Torsion Detorsion (TD +Pbs، گروه سوم: گروه TD+ PRP. در این دو گروه طناب بیضه به مدت یک ساعت تحت پیچش قرار گرفت و پس از واپیچش به ترتیب Phosphate-buffer-solution (Pbs و PRP در شبکه بیضه‌ای تزریق شد. ۳۵ روز بعد از عمل جراحی، بیضه چپ جهت آزمایش‌های هیستومورفومتری نمونه‌برداری شد. داده‌های حاصله توسط روش آماری ANOVA و تست تعقیبی توکی مورد مقایسه آماری قرار گرفت ($P < 0/05$).

نتایج: داده‌های حاصل از میانگین ضخامت اپیتلیوم زایگر، قطر لوله‌های منی‌ساز ($P < 0/01$) و نیز ضرایب اسپرماتوژنز ($P < 0/001$)، در گروه TD+Pbs به‌طور معنی‌داری کاهش یافت. ضخامت کپسول بیضه و قطر حفره داخلی لوله‌ها افزایش معنی‌داری را نشان دادند ($P < 0/01$). درحالی‌که PRP این متغیرها را به‌صورت معنی‌داری بهبود بخشید ($P < 0/01$).

نتیجه‌گیری: TD بیضه جراحات و اختلالات فراوانی در دستگاه تولیدمثل نر و در نتیجه در باروری ایجاد می‌نماید. چنین به نظر می‌رسد که PRP به‌واسطه دارا بودن مقادیر فراوان فاکتورهای رشد، قادر به بهبود نسبی عوارض نامطلوب TD است.

کلمات کلیدی: پیچش-واپیچش بیضه، پلاسمای غنی از پلاکت، هیستومورفومتری، بیضه، موش سفید کوچک آزمایشگاهی

مقدمه

اسپرماتیک منجر به کاهش یا قطع کامل جریان خون به بیضه درگیر و سایر محتویات اسکروتال می‌گردد (۳، ۴). در ابتدا اختلال در تخلیه وریدی رخ می‌دهد و در ادامه به‌طور کلی گردش خون سرخرگی را نیز دچار اختلال می‌نماید (۵)، در نتیجه باعث بروز هیپوکسی و ایسکمی می‌گردد (۶، ۷). شدت و درجه ایسکمی به درجه چرخش طناب اسپرماتیک و مدت‌زمان پیچش بستگی دارد (۸).

برای احیاء بافت بیضه و فرآیند اسپرماتوژنز درمان سریع و مناسب امری بسیار ضروری است، چراکه تشخیص غلط یا دیر هنگام و همچنین اقدام درمانی نامناسب منجر به آسیب یک

پیچش بیضه (Testicular Torsion: TT) یا چرخش طناب اسپرماتیک یکی از موارد اورژانسی در جراحی محسوب می‌شود که نوزادان، نوجوانان و بزرگسالان را تحت تأثیر قرار می‌دهد. پیچش بیضه ممکن است در هر گروه سنی مشاهده گردد، اما اوج شیوع آن در مردان بین سن ۱۲ تا ۱۸ سال اتفاق می‌افتد (۱، ۲). نسبت شیوع آن ۱ به ۴۰۰۰ نفر تا سن ۲۵ سالگی تخمین زده شده است (۳). پیچش بیضه حول محور طناب

*نویسنده مسئول: رسول شهروز، گروه علوم پایه، دانشکده دامپزشکی، دانشگاه ارومیه، ارومیه
Email: R.Shahrooz@urmia.ac.ir
https://orcid.org/0000-0002-1470-010X



عضلانی PRP در کوفتگی عضلانی به‌طور مؤثر موجب بهبود آسیب اکسیداتیو شد (۱۷).

با توجه به اینکه تاکنون تمام مطالعات انجام‌شده در ارتباط با جراحات ایسکمی و رپرفیوژن، استفاده از داروهای ضدالتهابی، آنتی‌اکسیدانی و حذف‌کننده‌های ROS بوده است، در این مطالعه از PRP جهت بررسی خاصیت حفاظتی آن در I/R بافت بیضه در موش‌های کوچک آزمایشگاهی استفاده گردید.

مواد و روش‌ها

در این مطالعه تجربی از ۱۸ سر موش سفید کوچک آزمایشگاهی نر نژاد NMRI بالغ (تهیه‌شده از مرکز پرورش و نگهداری حیوانات آزمایشگاهی دانشکده دامپزشکی دانشگاه ارومیه) با وزن تقریبی ۲۵-۲۰ gr استفاده گردید. حیوانات در ۱۲ ساعت روشنایی و ۱۲ ساعت تاریکی نگهداری شدند. دمای اتاق نگهداری 22 ± 2 و رطوبت نسبی اتاق 50 ± 10 ٪ بود. حیوانات در همه گروه‌ها دسترسی کامل به غذا و آب آشامیدنی داشتند. در بررسی حاضر، تمام اصول اخلاقی و برخورد با حیوانات آزمایشگاهی مطابق قوانین و مقررات کار با حیوانات آزمایشگاهی و بر اساس کدهای راهنمای کار با حیوانات مصوبه دانشکده دامپزشکی دانشگاه ارومیه رعایت گردید. حیوانات به‌طور تصادفی به ۳ گروه تقسیم شدند:

۱. گروه کنترل بدون مداخله پیچش بیضه که در این گروه حفره شکمی حیوانات باز و سپس بسته شد.
۲. گروه TD+ Pbs
۳. گروه TD+PRP

در گروه‌های دوم و سوم پیچش-وایپچش طناب بیضه انجام گرفت و پس از وایپچش، Pbs (۱۸) و PRP به میزان $10 \mu\text{l}$ توسط سرنگ هاملتون در ناحیه شبکه بیضه‌ای بافت بیضه تزریق گردید (۱۹).

تهیه PRP: بعد از بیهوش کردن حیوان، نمونه‌های خونی از قلب و توسط سرنگ استریل جمع‌آوری و در لوله مخصوص حاوی ماده ضد انعقادی (سیترات سدیم) تخلیه گردید. PRP طی دو مرحله سانتریفیوژ تهیه و استخراج گردید (۱۶).

روش جراحی:

جهت انجام جراحی، موش‌ها با تزریق داخل صفاقی کتامین (40 mg/kg) (شرکت آلفاسان هلند) زایلازین (5 mg/kg) (شرکت آلفاسان هلند) تحت بیهوشی قرار گرفتند و پس از آماده‌سازی

یا هر دو بیضه و درنهایت ناباروری می‌گردد. جراحی و عمل وایپچش (Detorsion) بیضه تنها راه درمان عارضه فوق است. اگر درمان توسط جراحی در کمتر از ۶ ساعت انجام گیرد، احتمال نجات بیضه ۹۰ درصد خواهد بود. با این وجود اگر جراحی ۱۲ ساعت پس از وقوع پیچش انجام شود، احتمال نجات بیضه به ۵۰ درصد کاهش یافته و پس از ۲۴ ساعت تا ۱۰ درصد کاهش می‌یابد (۱).

مهم‌ترین پاتوفیزیولوژی در پیچش-وایپچش بیضه و احیاء جریان خون، آسیب ایسکمی، رپرفیوژن (Ischemi/Reperfusion: I/R) و تولید گونه‌های فعال اکسیژن (Reactive Oxygen Species: ROS) است. I/R در واقع همان قطع جریان خون و سپس برقراری مجدد جریان خون است که جریان خون به موضع افزایش یافته و منجر به ورود و تولید بیش از حد گونه‌های فعال اکسیژن و در نتیجه پراکسیداسیون لیپیدهای غشاء سلولی، دنا توره شدن پروتئین‌ها، آسیب به DNA و اختلال عملکرد سلول در نهایت مرگ سلول و یا آپوپتوز می‌شود (۵، ۹، ۱۰).

امروزه تلاش‌های قابل توجهی جهت شناسایی عوامل و ترکیباتی که قادر به مهار یا کاهش عوارض I/R در بافت بیضه باشند، به‌عنوان یک روش درمانی جدید جهت کاهش عوارض ناخواسته پیچش بیضه در روند باروری در حال انجام است. استفاده از PRP یا پلاسمای غنی از پلاکت جزء درمان‌های نسبتاً نوینی است که به‌طور گسترده در حوزه‌های پوست، ارتوپدی، طب ورزشی و دندانپزشکی استفاده شده است. PRP در واقع غلظت بالایی از پلاکت‌های خون است که از خون تازه و طی یک فرایند جداسازی و تغلیظ تهیه می‌شود. PRP حاوی چندین فاکتور رشد و سایتوکین‌هاست که می‌تواند پروسه ترمیم بافت و بازسازی سلول‌ها در بدن را تحریک کند (۱۱).

در مطالعات پیشین اثرات PRP در مدل‌های I/R بافت‌های قلب، عضله اسکلتی و کلیه مورد ارزیابی قرار گرفت و مشخص گردید که PRP توانایی بهبود آسیب‌های ناشی از I/R را دارد (۱۲-۱۴). طی مطالعه‌ای که بر روی پیچش تخمدان انجام شده نیز مشخص گردید که تزریق PRP در این مدل I/R بافتی، باعث کاهش تخریب بافت تخمدان در موش صحرایی گردید (۱۵). طبق مطالعات گذشته PRP استرس اکسیداتیو و تولید گونه‌های فعال اکسیژن را کاهش داده و بیان آنزیم‌های آنتی‌اکسیدانی را تنظیم می‌نماید (۱۱، ۱۶). در یک مطالعه دیگر تزریق داخل

بیش از سه رده سلول‌های اسپرماتوژنز تمایز یافته از سلول‌های اسپرماتوگونی نوع A است، بررسی گردید. برای محاسبه ضریب تجمعی (RI) نسبت درصد سلول‌های اسپرماتوگونی فعال (نوع B با هسته تیره) به سلول‌های اسپرماتوگونی غیرفعال (نوع A با هسته روشن) در لوله‌های منی‌ساز بررسی گردید. جهت محاسبه ضریب اسپرمیوژنز نسبت درصد لوله‌های منی‌ساز حاوی اسپرم به لوله‌های فاقد اسپرم بررسی شد (۲۱، ۲۲).

تجزیه و تحلیل داده‌ها:

پس از انجام آزمایش‌ها، داده‌ها به صورت میانگین \pm خطای معیار (Mean \pm SD) بیان شد. جهت مقایسه آماری داده‌ها از نرم‌افزار SPSS رونوشت 20 و از آنالیز واریانس یک‌طرفه و به دنبال آن تست‌های مقایسه چندگانه توکی استفاده گردید. مقدار P برای تعیین سطح معنی‌دار بودن بین گروه‌ها $P < 0.05$ در نظر گرفته شد.

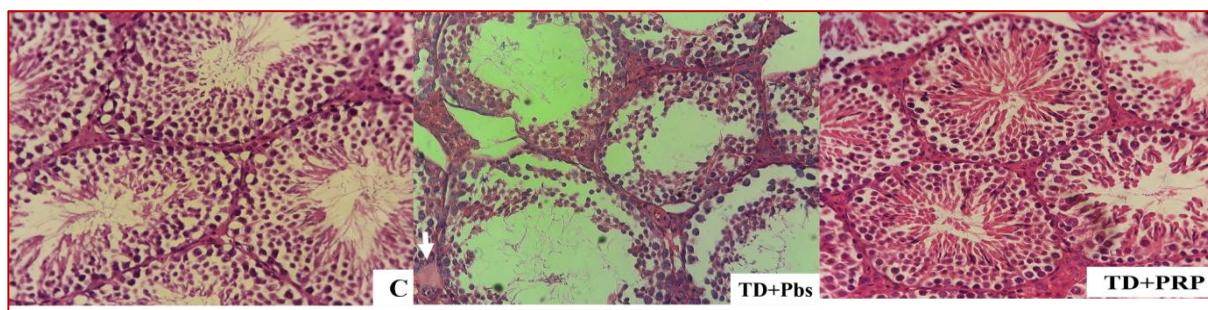
نتایج

در گروه کنترل مقاطع میکروسکوپی حاصله از بافت بیضه نشان دادند که تمامی رده‌های سلولی اسپرماتوژنز شامل اسپرماتوگونی، اسپرماتوسیت اولیه و ثانویه، اسپرماتید گرد و اسپرماتوزوئید و همچنین سلول‌های سرتولی به خوبی مشخص بود. فاصله لوله‌های منی‌ساز از هم کم بوده و بافت بینابینی نیز ادم و پرخونی نشان نداد. بافت بینابینی از نوع بافت همبند سست حاوی رگ‌های خونی و سلول‌های همبندی و سلول‌های لیدیگ بود (شکل ۱). در حالی که در گروه‌های TD، در اپی‌تلیوم زایگر سلول‌های زایا تخریب یا در حال تخریب شدن مشاهده شد. در بافت بینابینی ادم و احتقان عروق خونی مشاهده گردید. برخی پارامترهای مربوط به لوله‌های منی‌ساز همچون ضخامت اپی‌تلیوم

حفره بطنی حیوانات از طریق برش میانی - شکمی باز گردید. برای ایجاد تورشن بیضه چپ از محل خود خارج شده و طناب اسپرماتیک با پیچش ۷۲۰ درجه در خلاف جهت عقربه‌های ساعت به مدت ۱ ساعت مورد پیچش قرار گرفت. جهت برقرار ماندن پیچش بیضه از نخ بخیه کاتگوت ۳/۰ استفاده شد. بدین ترتیب با قطع جریان خون، ایسکمی ایجاد می‌شود (۲۰). پس از ۱ ساعت با باز کردن آن در خلاف جهت پیچش و برقراری جریان خون، واپیچش و در نهایت رپرفیوژن برقرار شد. رنگ بیضه در ابتدا قبل از پیچش روشن بود و پس از پیچش دچار تغییرات رنگی ارغوانی و تیره‌تر گردید. ۳۵ روز بعد از جراحی، حیوانات پس از بیهوشی، آسان کشی شدند و از بیضه‌های سمت چپ جهت مطالعات هیستومورفومتری نمونه برداری شد.

نمونه‌های بافتی در فرمالین بافری ۱۰٪ به مدت ۵ روز در دمای اتاق نگهداری و پس از اطمینان از ثبوت بافتی، پاساژ بافتی، قالب‌گیری با پارافین، مقاطع بافتی به ضخامت ۵ میکرومتر تهیه شده و به روش H&E رنگ‌آمیزی و با میکروسکوپ نوری و با بزرگنمایی $400\times$ از لحاظ بافت‌شناسی و شاخص‌های اسپرماتوژنز مورد مطالعه قرار گرفتند. جهت اندازه‌گیری ضخامت اپی‌تلیوم زایگر، قطر لوله‌های منی‌ساز، قطر حفره داخلی و ضخامت کپسول از عدسی چشمی میکروسکوپی مدرج که قبلاً کالیبره شده است، استفاده گردید. از هر نمونه بیضه به‌طور تصادفی ۲۰ لوله منی‌ساز انتخاب و مطالعه گردید.

برای ارزیابی ضرایب اسپرماتوژنز در لوله‌های منی‌ساز از سه شاخص: ضریب تمایز لوله‌ای Tubule Differentiation Index (TDI)، ضریب اسپرمیوژنز Spermiation Index (SI) و ضریب تجمعی Repopulation Index (RI) استفاده گردید. برای محاسبه شاخص TDI درصد لوله‌های منی‌ساز که شامل ۳ و یا



شکل ۱- مقطع بافت‌شناسی از بیضه در گروه‌های کنترل و آزمایشی. گروه کنترل (C): لوله‌ها و مجاری کاملاً منظم، ضخامت اپی‌تلیوم طبیعی و اسپرماتوژنز فعال و بافت بینابینی بدون ادم و احتقان. گروه TD+Pbs: ضخامت اپی‌تلیوم کاهش یافته و در داخل بافت بینابینی ادم و احتقان عروق دیده می‌شود (فلش سفید). گروه TD+PRP: ضخامت اپی‌تلیوم افزایش یافته و ادم نیز کاهش یافته است. رنگ‌آمیزی H&E، بزرگنمایی $400\times$

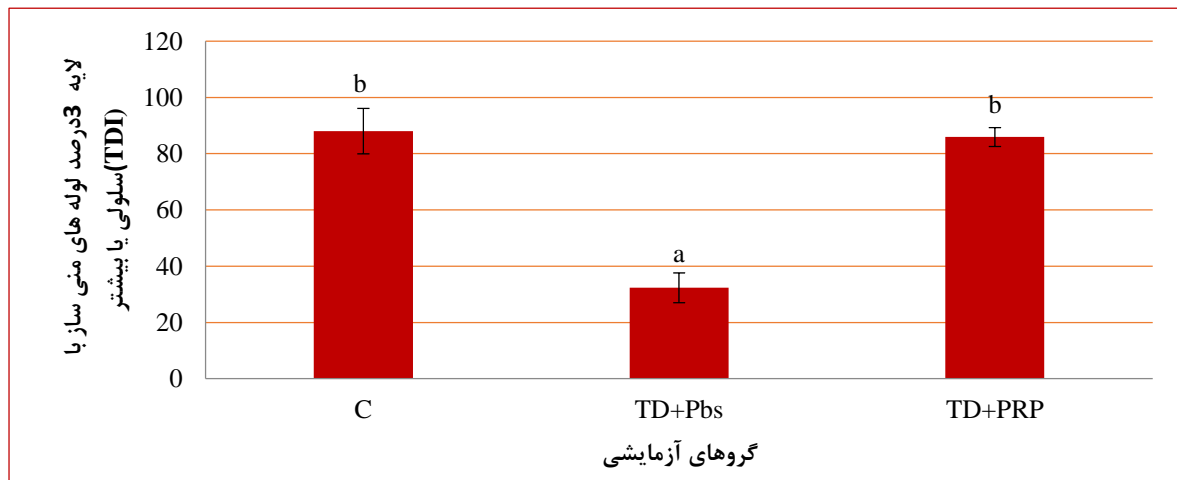


زایگر، قطر لوله‌های منی‌ساز در گروه‌های TD کاهش یافت. در حالی که قطر حفره داخلی لوله‌های منی‌ساز و ضخامت کپسول بیضه در مقایسه با گروه کنترل افزایش داشت. لوله‌های منی‌ساز در گروه تحت درمان با PRP در مقایسه با گروه TD+Pbs از نظر در گروه TD+PRP در مقایسه با گروه کنترل اختلاف معنی‌داری مشاهده نگردید (جدول ۱). شاخص‌های اسپرماتوژنز شامل مقایسه ضرایب تمایز لوله‌ای (TDI)، اسپرمیوژنز (SI) و تجمعی (RI) در گروه‌های آزمایشی

جدول ۱- مقایسه میانگین ضخامت اپی‌تلیوم زایگر، قطر لوله‌های منی‌ساز، قطر حفره داخلی لوله منی‌ساز و ضخامت کپسول بیضه در گروه‌های کنترل و آزمایشی (Mean ± SD).

ضخامت اپیتلیوم زایگر (میکرومتر)	قطر لوله‌های منی‌ساز (میکرومتر)	قطر حفره داخلی لوله منی‌ساز (میکرومتر)	ضخامت کپسول بیضه (میکرومتر)	
۶۸/۴±۰/۵۸ ^a	۱۸۶/۳۵±۰/۶۹ ^a	۱۱۸/۳±۰/۹۲ ^a	۱۳/۵±۰/۵۸ ^a	کنترل
۴۸/۵±۰/۲۷ ^b	۱۷۲/۶±۰/۱۳۸ ^b	۱۲۶/۵۲±۱/۱۳ ^b	۲۳/۲±۰/۲۷ ^b	TD+Pbs
۶۷/۸±۰/۴۲ ^a	۱۸۷/۷۲±۰/۹۲ ^a	۱۱۹/۲±۲/۶۱ ^a	۱۶/۵±۰/۵۵ ^a	TD+PRP

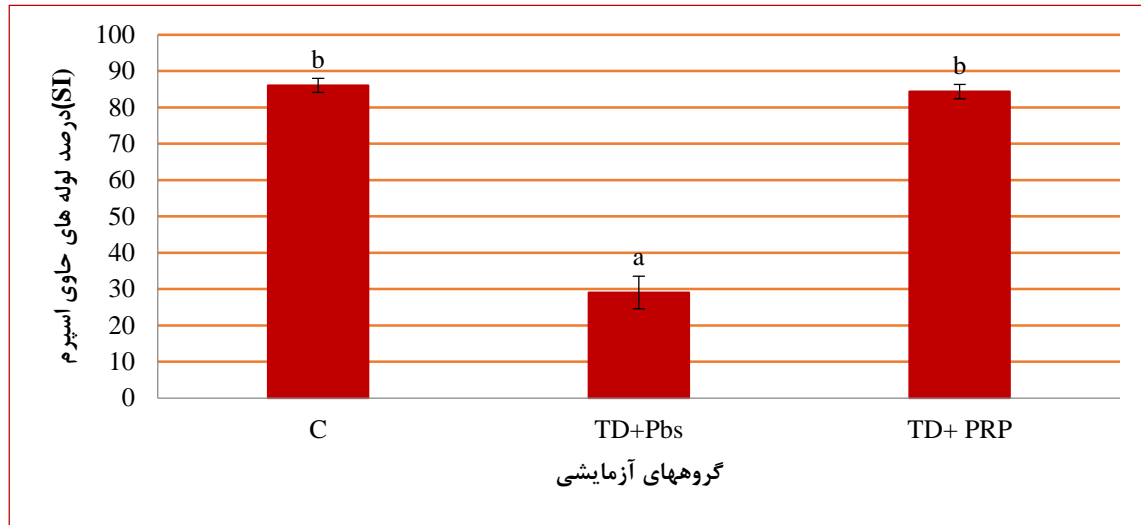
حروف نامشابه در هر ستون نشان‌دهنده وجود اختلاف معنی‌دار است (P<۰/۰۱).



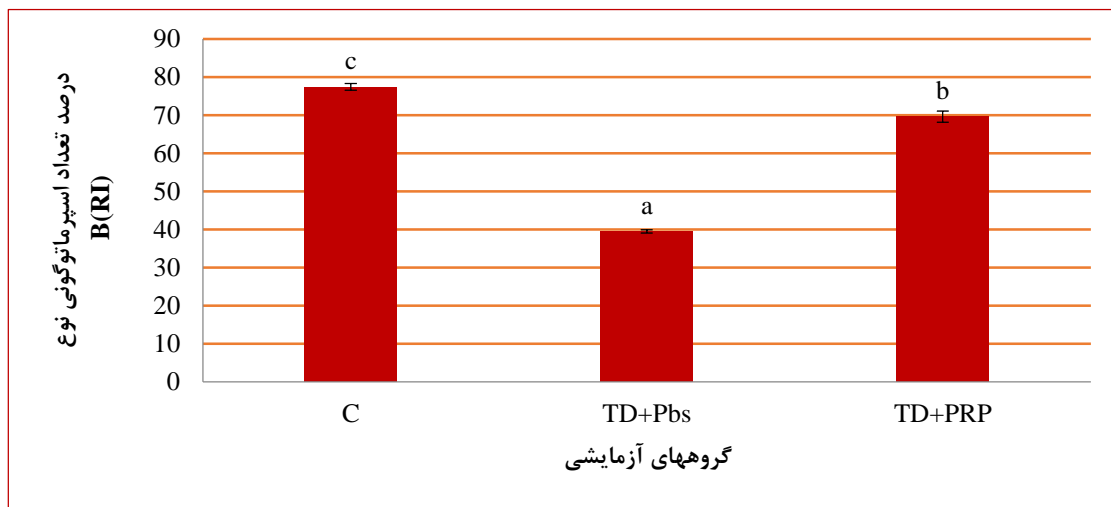
نمودار ۱- مقایسه میانگین ضریب تمایز لوله‌ای (TDI) یا درصد لوله‌های منی‌ساز با ۳ لایه سلولی یا بیشتر در گروه‌های کنترل و آزمایشی. C: گروه کنترل سالم، گروه TD+Pbs: گروهی که در طی عمل جراحی پیچش بیضه انجام و پس از واپیچش Pbs تزریق گردید، TD+PRP: گروهی که در طی عمل جراحی پیچش بیضه انجام و پس از واپیچش PRP تزریق گردید. حروف نامشابه نشان‌دهنده وجود اختلاف معنی‌دار است (P<۰/۰۰۱).

نشان داد که TDI و SI اختلاف معنی‌داری بین گروه کنترل و گروه تحت درمان با PRP وجود نداشت، اما از لحاظ ضریب RI در بین این دو گروه اختلاف معنی‌دار بود (P<۰/۰۰۱). این سه شاخص در گروه TD+Pbs نسبت به دو گروه دیگر کاهش معنی‌داری را نشان داد (P<۰/۰۰۱) (نمودارهای ۱، ۲ و ۳).

مورفولوژیکی در شرایط بهتری قرار داشتند. ضخامت اپی‌تلیوم زایگر و قطر لوله‌های منی‌ساز افزایش و نیز قطر حفره داخلی لوله‌های منی‌ساز و ضخامت کپسول بیضه کاهش یافته و ادم بافت بینابینی و احتقان عروق خونی کمتر مشاهده شد (P<۰/۰۱). اختلاف این متغیرها در گروه TD+Pbs نسبت به دو گروه دیگر (کنترل سالم و TD+PRP) در حد معنی‌دار بوده (P<۰/۰۱) اما



نمودار ۲- مقایسه میانگین ضریب اسپرمیونز (SI) یا درصد لوله های حاوی اسپرم در گروه های کنترل و آزمایشی. C: گروه کنترل سالم، گروه TD+Pbs: گروهی که در طی عمل جراحی پیچش بیضه انجام و پس از واپیچش Pbs تزریق گردید، TD+PRP: گروهی که در طی عمل جراحی پیچش بیضه انجام و پس از واپیچش PRP تزریق گردید. حروف نامشابه نشان دهنده وجود اختلاف معنی دار است ($P < 0.001$).



نمودار ۳- مقایسه میانگین ضریب تجمعی (RI) یا درصد تعداد اسپرماتوگونی نوع B در گروه های کنترل و آزمایشی. C: گروه کنترل سالم، گروه TD+Pbs: گروهی که در طی عمل جراحی پیچش بیضه انجام و پس از واپیچش Pbs تزریق گردید، TD+PRP: گروهی که در طی عمل جراحی پیچش بیضه انجام و پس از واپیچش PRP تزریق گردید. حروف نامشابه نشان دهنده وجود اختلاف معنی دار است ($P < 0.001$).

بحث و نتیجه گیری

از واپیچش به دلیل افزایش فشار اکسیژن در هنگام برقراری مجدد جریان خون است (۲۳). ایسکمی بافت بیضه باعث مرگ سلول های زایای بافت مربوطه می گردد که این امر عمدتاً ناشی از عدم تأمین اکسیژن مورد نیاز جهت فعالیت های متابولیک، تخلیه انرژی ذخیره شده سلولی و تجمع متابولیت های سمی است. در اثر واپیچش و رپرفیوژن، افزایش تولید ROS و آزاد

نتایج حاصل از این مطالعه نشان داد که پیچش-واپیچش بیضه حول محور طناب اسپرماتیک باعث تخریب بافت بیضه و کاهش کیفیت اسپرماتوژنز می شود، در حالی که تزریق PRP پس از واپیچش باعث بهبود شرایط بافت بیضه و کیفیت اسپرماتوژنز گردید. مکانیسم های اصلی آسیب بیضه پس از پیچش شامل عوارض ایسکمی و به دنبال آن هیپوکسی و نیز آسیب های ناشی



پلاکت‌ها (Platelet Derived Growth Factor: PDGF)، فاکتور رشد فیبروبلاستی (Fibroblast Growth Factor: FGF)، فاکتور رشد اپیدرمی (Epidermal Growth Factor: EGF)، فاکتور رشد آندوتلیوم عروق خونی (Vascular Endothelial Growth Factor: VEGF) و آنژیوپئیتین است (۲۹). PDGF نورون‌های کشت یافته را در برابر استرس اکسیداتیو محافظت می‌نماید (۳۰). VEGF پپتید تنظیم‌کننده آنژیوژنز و رگ‌زایی بوده و از این طریق جراحات ناشی از I/R در اندام‌های مختلف را کاهش داده است (۱۶، ۳۱). Tunckiran و همکاران در سال ۲۰۰۵ نشان دادند که VEGF باعث کاهش تخریب بافت بیضه بعد از جراحی و آسیب I/R می‌شود (۳۱). Bakacak و همکاران در سال ۲۰۱۵ در مطالعه‌ای اثر PRP را بر روی I/R بافت تخمدان موش صحرایی بررسی نمودند، نشان دادند که افزایش معنی‌دار VEGF با کاهش در شاخص استرس اکسیداتیو و کاهش تخریب بافتی همراه بوده و پیشنهاد نمودند که VEGF یک فاکتور حفاظتی اندروژن امیدبخش علیه آسیب I/R بافت تخمدان می‌تواند باشد (۱۵). Martins و همکاران نشان دادند که PRP در کوفتگی عضلانی به‌طور مؤثری آسیب اکسیداتیو را کاهش و سیستم دفاعی آنتی‌اکسیدانی را پس از کوفتگی هم در عضله و هم در خون بهبود داده است (۱۷). اخیراً نشان داده شده است که عوامل رشد مشتق از پلاکت ممکن است آسیب اکسیداتیو را از طریق فاکتور هسته‌ای اریتروئیدی ۲ (Nuclear Factor Erythroid 2-Related factor 2: Nrf2) جلوگیری نماید (۱۷). Nrf2 یک تنظیم‌کننده کلیدی سیستم‌های دفاعی قابل القای داخلی در بدن است و سطح بسیاری از آنتی‌اکسیدان‌ها مثل گلوکاتایون S ترانسفراز را افزایش می‌دهد. در شرایط آسیب اکسیداتیو، Nrf2 به هسته منتقل شده و به عنصر پاسخ آنتی‌اکسیدان (Antioxidant Response Element: ARE) متصل می‌شود و توالی را برای آغاز رونویسی از ژن‌های محافظت‌کننده سلولی افزایش می‌دهد (۳۲).

در نهایت می‌توان چنین نتیجه‌گیری کرد که پیچش-وایپچش و عوارض ناشی از ایسکمی-رپرفیوژن بیضه آسیب و اختلالاتی در دستگاه تولیدمثل نر ایجاد می‌نماید و چنین به نظر می‌رسد که PRP به‌واسطه دارا بودن مقادیر فراوان فاکتورهای رشد و عروق‌زایی، از طریق اصلاح الگوی خون‌رسانی در بافت بیضه موجب افزایش توان آنتی‌اکسیدانی بافت بیضه شده و از طرف دیگر فاکتورهای رشد موجود در دانه‌های پلاکت‌ها موجب افزایش

شدن آبخاری آنزیم‌های پیش برنده آپوپتوز مثل کاسپازها به شکل قابل‌توجهی باعث آسیب‌های سلولی ناشی از ایسکمی-رپرفیوژن در بافت بیضه می‌گردد (۱، ۱۱).

تحقیقات قبلی نشان دادند که میزان شدت آسیب بافت تحت ایسکمی با مدت‌زمان و درجه پیچش رابطه مستقیم دارد (۸). Kurcer و همکاران در مطالعه‌ای که ایسکمی را به مدت یک ساعت انجام دادند، دریافتند که این مدت ایسکمی و رپرفیوژن باعث آسیب بافت بیضه می‌شود (۲۴). Filho و همکاران نیز در مطالعه‌ای در سال ۲۰۱۲، نشان دادند که ایسکمی و رپرفیوژن به مدت یک ساعت نتیجه‌ای مشابه پژوهش‌های قبلی به وجود می‌آورد (۸).

مطالعات نشان دادند که I/R ناشی از پیچش-وایپچش بیضه به‌واسطه القاء تخریب در سلول‌های اپی‌تلیوم زایگر لوله‌های منی-ساز بافت بیضه موجب تغییرات بافتی گسترده‌ای همچون کاهش در پارامترهایی مانند ضخامت اپی‌تلیوم زایگر لوله‌های منی‌ساز و شاخص‌های اسپرماتوژنیک می‌گردد (۲۵، ۲۶). نتایج بررسی مورفومتریک مطالعه حاضر نیز با این مطالعات مطابقت دارد و نشان داد که ایسکمی به مدت یک ساعت و بعد از آن احیای جریان خون باعث تغییراتی چون ادم بافتی، کاهش ضخامت اپی-تلیوم زایگر، کاهش قطر لوله‌های منی‌ساز، افزایش قطر حفره داخلی لوله‌ها، ضخامت کپسول بیضه و نیز کاهش در ضرایب SI، TDI و RI گردید. امروزه تلاش‌های قابل‌توجهی در جهت شناسایی عوامل و ترکیباتی که قادر به مهار یا کاهش عوارض I/R در بافت بیضه باشند، به‌عنوان یک روش درمانی جدیدی جهت کاهش عوارض ناخواسته پیچش-وایپچش بیضه در روند باروری در حال انجام است. مطالعه حاضر نشان داد که به‌کارگیری PRP همراه با درمان جراحی ممکن است اثرات ایسکمی و رپرفیوژن را بهبود بخشد. گزارش‌های پیشین بیان نمودند که استفاده از PRP در مدل‌های I/R بافت‌های قلب و عضله اثرات مطلوبی داشته است (۱۱، ۱۲) که نتایج مذکور با یافته‌های مطالعه حاضر مطابقت دارد. PRP محتوی غلظت بالایی از پلاکت است که به‌صورت بالینی برای تسریع در بهبودی زخم‌ها و صدمات ستون مهره استفاده شده است (۲۷، ۲۸). دانه‌های آلفای پلاکت‌ها محتوی بسیاری از سایتوکین‌ها و فاکتورهای رشد است و تصور بر این است که این محتویات مسئول اثرات بهبود بخشی PRP باشند. فاکتورهای رشد موجود در پلاکت شامل فاکتور رشد تبدیل‌کننده TGF، فاکتور رشد مشتق شده از



مقایسه‌ای دانشگاه دامپزشکی ارومیه با کد ۶-۸۵۳۰-۵۹۲ و کد اخلاقی ۱۷۶-۲۰۱۸ است. نویسندگان مقاله، از معاونت محترم پژوهشی و تحصیلات تکمیلی دانشکده و کارشناس محترم آزمایشگاه بافت‌شناسی دانشکده دامپزشکی گروه علوم پایه دانشگاه ارومیه که در انجام این تحقیق یاری نموده‌اند، تشکر و قدردانی می‌نمایند. منابع مالی این مطالعه بر اساس مقررات مربوط به طرح پایان‌نامه تأمین شده است.

تعارض منافع

نویسندگان هیچ‌گونه تعارض منافی را اعلام نکرده‌اند.

توان بازسازی بافت تخریب‌شده بیضه در نتیجه شرایط ایسکمی-رپرفیوژن ناشی از پیچش-واپیچش می‌گردد؛ بنابراین چنین می‌توان گفت که PRP قادر به بهبود نسبی عوارض نامطلوب ایسکمی-رپرفیوژن است. با توجه به محدودیت‌های مطالعه حاضر مانند عدم ارزیابی آنزیم‌های آنتی‌اکسیدانی و بیان ژن و پروتئین‌های درگیر در مسیرهای آپوپتوز و اندازه‌گیری محتوای فاکتورهای رشد چون VEGF، لذا جهت بررسی فاکتورهای فوق و نیز آشکار شدن بیشتر کارایی درمانی PRP در موارد بالینی، مطالعات گسترده‌ای مورد نیاز است.

تشکر و قدردانی

این مقاله حاصل پایان‌نامه دکتری تخصصی بافت‌شناسی

References

1. Ringdah E, Teague L. Testicular Torsion. Am Fam Physician. 2006; 74(10):1739-1743.
2. Anderson JB, Williamson RC. Testicular torsion in Bristol: a 25-year review. Br J Surg. 1988; 75(10):988-92.
3. Wei SM, Yan ZZ, Zhou J. Protective effect of rutin on testicular ischemia-reperfusion injury. J Pediatr Surg. 2011; 46(7):1419-24.
4. Pentylala S, Lee J, Yalamanchili P, Vitkun S, Khan SA. Testicular torsion: a review. J Low Genit Tract Dis. 2001; 5(1):38-47.
5. Hamed GM, Ahmed RM, Emara MM, Mahmoud MH. Effect of Erythropoietin on Experimental Unilateral Testicular Torsion Detorsion in Rat Model. Lif Sci J. 2011; 8(2): 405-412.
6. Turner TT, Brown KJ. Spermatid cord torsion: loss of spermatogenesis despite return of blood flow. Biol Reprod. 1993; 49(2):401-7.
7. Ergur B, Kiray M, Pekcetin C, Bagriyanik H.A, Erbil G. Protective effect of erythropoietin pretreatment in testicular ischemia-reperfusion injury in rats. J Pediatr Surg. 2008; 43(4): 722-728.
8. Filho AU, Lnouye CM, Pontes JC, Silval VAC, Rodrigues S, Marques CH. Propofol effects on the morphology of rat testes subjected to testicular ischemia-reperfusion. Acta Cirurgica Brasileira. 2012; 2(72):172-8.
9. Wei SM, Yan ZZ, Zhou J. Psoralea corylifolia protects against testicular torsion/detorsion-induced ischemia/reperfusion injury. J Ethnopharmacol. 2011; 137(1):568-74. 180.
10. Ünsal A, Eroglu M, Avcic A, Cimentepea E, Guvend C, Balbaye M.D, et al. Protective role of natural antioxidant supplementation on testicular tissue after testicular torsion and detorsion. Scand J Urol Nephrol. 2006; 40(1): 17-22.
11. Margolis DJ, Kantor J, Santanna J, Strom BL, Berlin JA. Effectiveness of platelet releasate for the treatment of diabetic neuropathic foot ulcers. Diabetes Care. 2001; 24(3): 483-488.
12. Hargrave B, Li F. Nanosecond pulse electric field activation of platelet-rich plasma reduces myocardial infarct size and improves left ventricular mechanical function in the rabbit heart. J Extra Corpor Technol. 2012; 44(4): 198-204.
13. Martín Solé O, Rodó J, García Aparicio L, Blanch J, Cusi V, Albert A. Effects of Platelet-Rich Plasma (PRP) on a Model of Renal Ischemia-Reperfusion in Rats. PLoS One. 2016; 11(8): 1-16.
14. Dong K R, Hyung J M, Yang W K, Young W Ch. Effect of Platelet-Rich Plasma on Ischemia-Reperfusion Injury in a Skin Flap Mouse Model. Int J Med Sci. 2017; 14(9): 829-839.



15. Bakacak M, Bostanci MS, İnanc F, Yaylali A, Serin S, Attar R, et al. Protective Effect of Platelet Rich Plasma on Experimental Ischemia/Reperfusion Injury in Rat Ovary. *Gynecol Obstet Invest.* 2016; 81(3):225-31.
16. Sönmez TT, Vinogradov A, Zor F, Kweider N, Lippross S, Liehn EA, et al. The effect of platelet rich plasma on angiogenesis in ischemic flaps in VEGFR2-luc mice. *Biomaterials.* 2013; 34(11):2674-82.
17. Martins RP, Hartmann DD, de Moraes JP, Soares FA, Puntel GO. Platelet-rich plasma reduces the oxidative damage determined by a skeletal muscle contusion in rats. *Platelets.* 2016; 27(8):784-790.
18. Mishra A, Velotta J, Brinton TJ, Wang X, Chang S, Palmer O, et al. RevaTen platelet-rich plasma improves cardiac function after myocardial injury. *Cardiovasc Revasc Med.* 2011; 12(13): 158–163.
19. Ogawa T, Arechaga JM, Avarbock MR, Brinster RL. Transplantation of testis germinal cells into mouse seminiferous tubules. *Int J Dev Biol.* 1997; 41(1): 111-22.
20. Turner TT, Lysiak JJ, Shannon JD, Nguyen QA, Bazemore-Walker CR. Testicular torsion alters the presence of specific proteins in the mouse testis as well as the phosphorylation status of specific proteins. *J Androl.* 2006; 27(2):285-93.
21. Meistrich M.L, Wilson G, Porter K.L, Huhtaniemi I, Shetty G, Shuttlesworth G.A. Restoration of spermatogenesis in dibromochloropropane (DBCP)-treated rats by hormone suppression. *Toxicol Sci.* 2003; 76(2):418-26.
22. Shetty G, Wilson G, Huhtaniemi I, Shuttlesworth GA, Reissmann T, Meistrich ML. Gonadotropin-releasing hormone analogs stimulate and testosterone inhibits the recovery of spermatogenesis in irradiated rats. *Endocrinology.* 2000; 141(5):1735-45.
23. Lee JW, Kim JI, Lee YA, Lee DH, Song CS, Cho YJ, et al. Inhaled hydrogen gas therapy for prevention of testicular ischemia/reperfusion injury in rats. *J Pediatr Surg.* 2012; 47(4):736-42.
24. Yildirim A, Akkus M, Ersay AR, Nergiz Y, Baran OP. The effect of melatonin on ductus epididymis unilateral testicular torsion in rats. *Sudi Med J.* 2007; 28(2): 288-01.
25. Karaguzel E, Kutlu O, Yulug E, Mungan S, Kazaz IO, Tok DS, et al. Comparison of the protective effect of dipyridamole and acetylsalicylic acid on long-term histologic damage in a rat model of testicular ischemia-reperfusion injury. *J Pediatr Surg.* 2012; 47(9):1716-23.
26. Yurtcu M, Abasiyanik A, Bicer S, Avunduk MC. Efficacy of antioxidant treatment in the prevention of testicular atrophy in experimental testicular torsion. *J Pediatr Surg.* 2009; 44(9):1754-8.
27. Frechette JP, Martineau I, Gagnon G. Platelet rich plasmas: growth factor content and roles in wound healing. *J Dent Res.* 2005; 84(5): 434–439.
28. Marx RE. Platelet-rich plasma: evidence to support its use. *J Oral Maxillofac Surg.* 2004; 62(4): 489–496.
29. Italiano JE Jr, Richardson JL, Patel-Hett S, Battinelli E, Zaslavsky A, Short S, et al. Angiogenesis is regulated by a novel mechanism: pro- anantiangiogenic proteins are organized into separate platelet alpha granules and differentially released. *Blood.* 2008; 111(3): 1227–1233.
30. Zheng L, Ishii Y, Tokunaga A, Hamashima T, Shen J, Zhao QL, et al. Neuroprotective effects of PDGF against oxidative stress and the signaling pathway involved. *J Neurosci Res.* 2010; 88(6):1273-1284.
31. Tunckiran A, Cayan S, Bozlu M, Yilmaz N, Acar D, Akbay E. Protective effect of vascular endothelial growth factor on histologic changes in testicular ischemia-reperfusion injury. *Fertil Steril.* 2005; 84(2): 468– 473.
32. Chen B, Lu Y, Chen Y, Cheng J. The role of Nrf2 in oxidative stress-induced endothelial injuries. *J Endocrinol.* 2015; 225(3):R83-99.



Original Article

Histomorphometrical Study of the Effect of Platelet-rich Plasma Therapy on the Damage Caused by the Torsion-Detorsion Testicular in Mice

Aghaei borashan F¹, Shahrooz R^{1*}, Ahmadi A¹, Mazaheri Khamene², Imani M¹

1. Department of Basic Sciences, Faculty of Veterinary Medicine, Urmia University, Urmia, Iran

2. Department of Surgery and Diagnostic Imaging, Faculty of Veterinary medicine, Urmia University, Urmia, Iran

Received: 25 Dec 2017

Accepted: 03 May 2018

Abstract

Background & Objectives: Testicular Torsion is one of the emergency cases which is caused by twisting of the spermatic cord; Detorsion leads to the recirculation of blood and ultimately, more damage occurs in testis. Platelet-Rich plasma (PRP) contains several growth factors and cytokines that can restore tissue and rebuild cells, so in this study, PRP was used to evaluate its effects.

Materials & Methods: Twenty-eight adult male mice were randomly divided into three equal groups (n = 6). The first group, is the healthy control, without testicular twisting. Group II: Torsion Detorsion (TD) + PBS (phosphate-buffer-solution) group, Group III: The TD + PRP group. In these two groups spermatic cord were twisted for one hour, and after detorsion, PBS and PRP were injected into the rete testis, respectively. 35 days after surgery, left testis was sampled for histomorphometrical examinations. Obtained data were statistically compared by ANOVA and post hoc-Tukey test ($P < 0.05$).

Results: Obtained data from the mean thickness of germinal epithelium, diameter of seminiferous tubules ($P < 0.01$), and, the spermatogenesis indices ($P < 0.001$) were decreased significantly in TD+ PBS group. The thickness of the testis capsule and the lumen of seminiferous tubules showed a significant increase ($P < 0.01$). While, PRP significantly improved these parameters ($P < 0.01$).

Conclusion: Testicular TD causes many impacts and disorganization in the male reproductive system, and resulting infertility. It seems that, PRP due to possession ample of growth factors, able to relatively improve the undesirable effects of TD.

Keywords: Testicular Torsion-Detorsion, Platelet Rich Plasma, Histomorphometry, Testis, Mice

*Corresponding Author: Rasoul Shahrooz, Department of Basic Sciences, Faculty of Veterinary Medicine, Urmia University, Urmia, Iran.

Email: R.Shahrooz@urmia.ac.ir

<https://orcid.org/0000-0002-1470-010X>