

گزارش مورد

لیپوبلاستوم دستگاه تناسلی در یک شیرخوار دختر: گزارش مورد

عبدالحمید عمومی^۱، فرزین بانه ای^۲، محمدمهدی ابوترابی^۳، مجتبی بابایی زارچ^{۴*}، زهرا سادات الحسینی^۲

۱- گروه جراحی عمومی، دانشکده پزشکی، دانشگاه علوم پزشکی شهید صدوقی یزد، یزد، ایران

۲- دانشکده پزشکی، دانشگاه علوم پزشکی شهید بهشتی، تهران، ایران

۳- دانشکده پزشکی، دانشگاه آزاد اسلامی، واحد یزد، ایران

۴- گروه چشم‌پزشکی، دانشکده پزشکی، دانشگاه علوم پزشکی کرمانشاه، کرمانشاه، ایران

تاریخ پذیرش مقاله: ۱۳۹۹/۱۲/۱۶

تاریخ دریافت مقاله: ۱۳۹۹/۱۰/۰۵

چکیده

لیپوبلاستوم نوعی ضایعه نادر و خوش‌خیم از بافت چربی است که معمولاً در اندام‌های تحتانی و فوقانی ایجاد می‌شود؛ اما تاکنون لیپوبلاستوم ناحیه سر و گردن، تنه، مדיاستن، مزانترا، رتروپریتون، کلیه‌ها و ناحیه پرینه نیز گزارش شده است. ما در این گزارش مورد، لیپوبلاستوم ناحیه تناسلی در یک شیرخوار دختر ۱۶ ماهه را معرفی می‌کنیم که به علت توده با رشد سریع در ناحیه لایبیا ماژور از ۲ ماه قبل توسط والدین به کلینیک آورده شده بود. در تصویربرداری انجام‌شده، توده‌ای لوبوله با حاشیه نامشخص و enhancement غیریکنواخت نزدیک سمفیز پوبیس و راموس تحتانی سمت چپ پوبیس یافت شد که مطرح کننده سارکوم بافت نرم بود. بیمار تحت جراحی وولوکتومی رادیکال ناکامل قرار گرفت. مطالعات هیستوپاتولوژی «لیپوبلاستوم» را به‌عنوان تشخیص قطعی گزارش کرد. در پیگیری (follow up) ۵ ساله، نشانه‌ای از عود بیماری یافت نشد. اگرچه لیپوبلاستوم ناحیه تناسلی ضایعه‌ای خوش‌خیم و نادر است، باید از ضایعات بدخیم مانند لیپوسارکوم افتراق داده شود.

کلمات کلیدی: لیپوبلاستوم، ناحیه تناسلی، شیرخوار

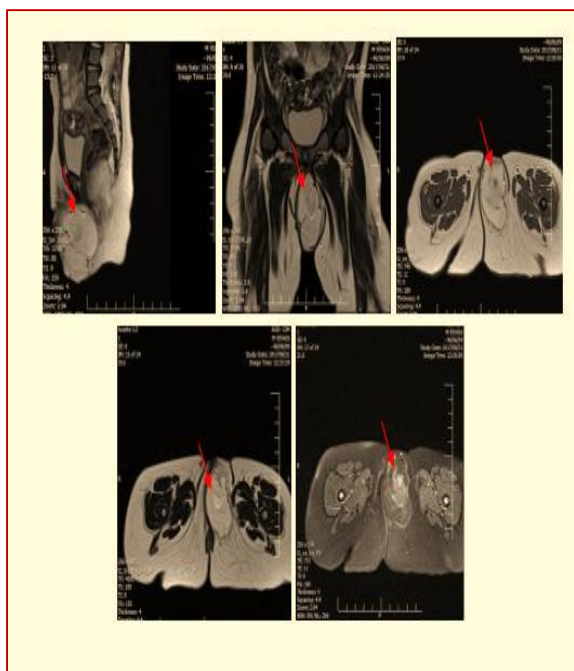مقدمه

و تحتانی رخ می‌دهد اگرچه در ناحیه سر و گردن، تنه، مדיاستن، مزانترا، رتروپریتون، کلیه‌ها و ناحیه پرینه نیز گزارش شده است (۳). طبق مطالعات قبلی، ۹۰-۸۰٪ موارد قبل از سن ۳ سالگی و حدوداً ۴۰٪ موارد قبل از سن ۱ سالگی ایجاد می‌شود (۴). لیپوبلاستوم معمولاً رفتار تهاجمی ندارد اما به‌صورت سریع رشد کرده و اندازه آن بزرگ می‌شود (۱). عود موضعی شایع بوده و در ضایعاتی که به‌صورت ناقص مورد رزکسیون قرار می‌گیرند تا ۸۰٪ موارد رخ می‌دهد (۵). ما در این گزارش مورد، لیپوبلاستوم ناحیه تناسلی در یک شیرخوار دختر ۱۶ ماهه را معرفی می‌کنیم که به علت توده با رشد سریع در ناحیه لایبیا ماژور از ۲ ماه قبل توسط والدین به کلینیک آورده شده بود.

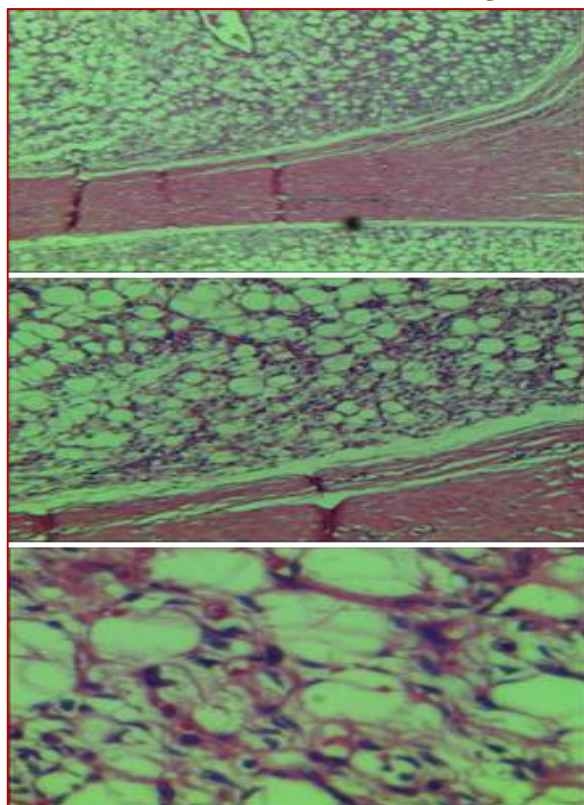
توده‌های ناحیه تناسلی در سنین قبل از بلوغ نادر بوده و شامل طیف وسیعی از تشخیص افتراقی‌ها از جمله فتق، عفونت، علل التهابی، مشکلات مادرزادی، سرطان‌ها و علل عروقی است. لیپوبلاستوم ناحیه تناسلی نوعی ضایعه از بافت مزانشیمی است که به‌ندرت به‌صورت توده اینترالایبیا در سنین قبل از بلوغ رخ می‌دهد (۱). درواقع لیپوبلاستوم نوعی ضایعه غیرمعمول بافت چربی است که خوش‌خیم بوده و بیشتر در کودکان و شیرخواران ایجاد می‌شود (۲). لیپوبلاستوم معمولاً در بافت‌های اندام فوقانی

*نویسنده مسئول مجتبی بابایی زارچ، گروه چشم‌پزشکی، دانشکده پزشکی، دانشگاه علوم پزشکی کرمانشاه، کرمانشاه، ایران
Email: mojtaba.babaei72@yahoo.com
https://orcid.org/0000-0002-6976-7213

گزارش مورد



شکل ۱- MRI لگن بیمار که نشان‌دهنده‌ی توده نزدیک سمفیز پوبیس و راموس تحتانی چپ پوبیس است



شکل ۲- مطالعات هیستوپاتولوژی نشان‌دهنده لوبول‌های متعدد متشکل از سلول‌های ستاره‌ای و دوکی‌شکل، ادیپوسیت‌های مولتی واکوئوله و ادیپوسیت‌های حلقه انگشتری یونی واکوئوله هستند.

یک شیرخوار دختر ۱۶ ماهه به علت رشد سریع توده‌ای در ناحیه لایبیا ماژور از ۲ ماه قبل، توسط والدین به کلینیک سرپایی آورده شده بود. مادر شیرخوار از برآمدگی در ناحیه چپ لایبیا ماژور شیرخوار شکایت داشت. شیرخوار هیچ اختلالی در ادرار کردن، مدفوع کردن نداشت. شرح‌حالی دال بر تروما به ناحیه، عفونت یا خون‌ریزی از ناحیه واژن نداشت. حال عمومی شیرخوار خوب بود و شاخص‌های رشد وی طبیعی بود. شیرخوار علائمی مانند تعریق شبانه، کاهش وزن، کاهش اشتها نداشت. والدین وی شرح‌حالی از بیماری قبلی شیرخوار یا جراحی قبلی را ندادند. در معاینه بالینی توده لوبوله و بدون ضربان به سایز ۳×۵ سانتی‌متر در ناحیه تناسلی در سمت چپ لایبیا ماژور یافت شد که تندر، گرم و قرمز نبود. دستگاه تناسلی خارجی شیرخوار زنانه بود و تغییرات پوستی روی توده مشاهده نشد. سمت راست ژنیتالیا طبیعی بود و توده‌ای لمس نشد.

در MRI انجام‌شده، یک توده لوبوله با حاشیه نامشخص و enhancement غیریکنواخت به سایز ۳ سانتی‌متر نزدیک سمفیز پوبیس و راموس تحتانی چپ پوبیس یافت شد که مطرح کننده سارکوم بافت نرم بود (شکل ۱).

شواهدی از درگیری استخوان و واژن گزارش نشد. رضایت‌نامه آگاهانه از والدین وی اخذ شد. بیمار تحت عمل جراحی وولوکتومی ناکامل قرار گرفت. حین عمل، تومور به استخوان پوبیس چسبیده بود اما آن را درگیر نکرده بود.

مطالعات هیستوپاتولوژی بر روی نمونه، نشان‌دهنده سلول‌های دوکی‌شکل و ستاره‌ای اولیه، ادیپوسیت‌های مولتی واکوئوله (multi-vacuolated) و سلول‌های حلقه انگشتری یونی واکوئوله (uni-vacuolated) بود. اشکال میتوز و نکروز نامعمول بود که این یافته‌ها منطبق با تشخیص «لیپوبلاستوما» بود (شکل ۲). در پیگیری ۵ ساله، علائمی از عود بیماری مشاهده نشد.

بحث

لیپوبلاستوم ضایعه‌ای خوش‌خیم و نامعمول است که اولین بار در سال ۱۹۲۶ گزارش شد (۱). بعد از آن، بالغ بر ۲۰۰ مورد دیگر نیز گزارش شده، اما تنها ۵٪ از آن‌ها در ناحیه تناسلی و اینگوئینال بوده است (۶). لیپوبلاستوم معمولاً به صورت توده بدون درد با رشد سریع ایجاد می‌شود. لیپوبلاستوماتوز می‌تواند

اکسیزیون جراحی قرار گرفتند. ۶ ماه پس از جراحی، یکی از بیماران شواهد عود موضعی لیپوبلاستوم را نشان داد (۴).

در مطالعه Yolanda و همکاران، یک مورد لیپوبلاستوم ناحیه لایبیا با تظاهر توده سریعاً بزرگ‌شونده و درگیر کننده ناحیه لایبیا ماژور و اینگوئینال معرفی شد که MRI در بیمار آن‌ها منطبق بر لیپوبلاستوم بود. توده با عمل جراحی تحت اکسیزیون قرار گرفت و در پیگیری ۶ ساله آن‌ها بیمار علامت و نشانه‌ای از عود بیماری مشاهده نشد (۱).

بیمار ما نیز با شکایت توده سریعاً بزرگ‌شونده توسط والدین به کلینیک سرپایی آورده شده بود که به علت منطبق بودن تصویربرداری با سارکوم بافت نرم، کاندید عمل جراحی وولوکتومی ناکامل شد؛ اما مطالعات هیستوپاتولوژی بعد از عمل، نشان‌دهنده «لیپوبلاستوم» بود. در پیگیری ۵ ساله، نشانه‌ای از عود بیماری مشاهده نشد.

اگرچه لیپوبلاستوم یک ضایعه خوش‌خیم است اما اگر کودکی با توده سریعاً رشد کننده در ناحیه تناسلی مراجعه کرد باید این ضایعه را به‌عنوان تشخیص افتراقی در نظر داشت. افتراق لیپوبلاستوم از لیپوسارکوم مهم است زیرا لیپوسارکوم ضایعه‌ای بدخیم بوده و پیش‌آگهی ضعیفی دارد. بهترین درمان لیپوبلاستوم، اکسیزیون کامل توده و پیگیری آن است (۱۱).

تشکر و قدردانی

نویسندگان مقاله مراتب سپاس خود را از کارکنان محترم بخش پاتولوژی و رادیولوژی بیمارستان شهید صدوقی یزد اعلام می‌دارند.

تعارض منافع

هیچ‌گونه تعارض منافی توسط نویسندگان بیان نشده است.

از بافت‌های عمقی‌تر منشأ بگیرد و سبب انتشار بیشتر در بافت‌های مجاور شود.

در بررسی ماکروسکوپی، لیپوبلاستوم زردرنگ و در سطح برش، میگزوئید بوده و حاوی کانون‌های کیستیک کوچک است. در بررسی میکروسکوپی، لوبول‌هایی متشکل از بافت چربی نابالغ که به‌وسیله دیواره‌های فیبروز از هم جدا شده‌اند و لیپوبلاست‌هایی در مراحل مختلف بدون آتیبی یا میتوز دیده می‌شود. همچنین در مرکز لوبول‌ها نیز شبکه مویرگی پلکسی فرم و بافت چربی بالغ وجود دارد (۷). در واقع، لیپوبلاستوم شامل مراحل مختلفی از بالغ شدن ادیپوسیت‌ها و سلول‌های و مزانشیمال در زمینه‌ای از استرومای میگزوئید است (۸، ۹). ادیپوسیت‌های بالغ در مرکز ضایعه و ادیپوسیت‌های نابالغ در حاشیه ضایعه قرار دارند (۱). یکی از تشخیص افتراقی‌های مهم لیپوبلاستوم، میگزوئید لیپوسارکوم است اما تفاوت آن با لیپوبلاستوم در این است که میگزوئید لیپوسارکوم یک ضایعه بدخیم و متاستاتیک است که پیش‌آگهی خوبی نداشته و معمولاً در کودکان بالای ۱۰ سال رخ می‌دهد. در هیستولوژی نیز، دیواره‌های بافت هم بند وجود ندارد و ادیپوسیت‌های بالغ در محیط ضایعه قرار دارند (۶). درمان ارجح لیپوبلاستوم، اکسیزیون کامل توده بدون آسیب به بافت‌های مجاور است (۱۰).

در مطالعه Hilal Susam و همکاران، ۱۲ مورد بیمار مبتلابه لیپوبلاستوم مورد ارزیابی قرار گرفت که شایع‌ترین علامت آن‌ها، توده سریعاً بزرگ‌شونده بدون درد بود. محل ضایعه در این بیماران، گردن، شکم، کشاله ران، لگن، گلوئتال، لایبیا ماژور، ران و تنه بود. رزکسیون کامل در ۱۰ مورد از بیماران انجام شده بود و هیچ‌کدام از آن‌ها شواهدی از عود نداشتند (۱۱).

همچنین، Tommaso و همکاران دو مورد لیپوبلاستوم ناحیه تناسلی در دو شیرخوار ۱۲ و ۶ ماهه معرفی کردند که با علامت توده بزرگ‌شونده ناحیه تناسلی مراجعه کرده بودند و تحت

childhood: About 10 cases. Afr J Paediatr Surg. 2014;11(1):32.

3. Liu Q, Xu Z, Mao S, Zeng R, Chen W, Lu Q, et al. Perineal lipoblastoma: a case report and review of literature. Int J Clin Exp Pathol. 2014;7(6):3370.

4. Armenise T, Gentile O, Orofino A, Leggio S, Lanzillo M, Zullino F, et al. Lipoblastoma in

References

1. Kirkham Y, Yarbrough C, Pippi Salle J, Allen L. A rare case of inguinolabial lipoblastoma in a 13-month-old female. J Pediatr Urol. 2013;9(1):e64-e67.
2. Kerkeni Y, Hidouri S, Chahed J, Belghith M, Sahnoun L, Ksia A, et al. Lipoblastoma in



- infant: Our experience. *J Pediatr Surg Case Rep*. 2015;3(2):63-64.
5. Abdul-Ghafar J, Ahmad Z, Tariq M, Kayani N, Uddin N. Lipoblastoma: a clinicopathologic review of 23 cases from a major tertiary care center plus detailed review of literature. *BMC Res Notes*. 2018;11(1):42.
6. Hicks J, Dilley A, Patel D, Barrish J, Zhu S, Brandt M. Lipoblastoma and Lipoblastomatosis in Infancy and Childhood: Histopathologic, Ultrastructural, and Cytogenetic Features. *Ultrastruct Pathol*. 2001;25(4):321-333.
7. Jo VY and Fletcher CD. WHO classification of soft tissue tumours: an update based on the 2013 (4th) edition. *Pathology*. 2014; 46:95-104.
8. Mirkovic J, Fletcher C. Lipoblastoma-like Tumor of the Vulva. *Am J Surg Pathol*. 2015;39(9):1290-1295.
9. Kok K, Telisinghe P. Lipoblastoma: Clinical Features, Treatment, and Outcome. *World J Surg*. 2010;34(7):1517-1522.
10. McVay M, Keller J, Wagner C, Jackson R, Smith S. Surgical management of lipoblastoma. *J Pediatr Surg*. 2006;41(6):1067-1071.
11. Susam-Sen H, Yalcin B, Kutluk T, Cahit Tanyel F, Haliloglu M, Orhan D, et al. Lipoblastoma in children: Review of 12 cases. *Pediatr Int*. 2017;59(5):545-550.

Case Report**Lipoblastoma of Genital System in a Female Infant: A Case Report****Amouei AH¹, Banei F², Abootorabi MM³, Babaei zarch M^{4*}, Sadatalhosseini Z⁵**

1. Department of General Surgery, Faculty of Medicine, Shahid Sadoughi University of Medical Sciences, Yazd, Iran
2. Faculty of Medicine, Shahid Beheshti University of Medical Sciences, Tehran, Iran
3. Faculty Medicine, Yazd Branch, Islamic Azad University, Yazd, Iran
4. Department of Ophthalmology, Faculty of Medicine, Kermanshah University of Medical Sciences, Kermanshah, Iran

Received: 25 Nov 2020

Accepted: 06 Mar 2021

Abstract

Lipoblastoma is a rare, benign lesion of adipose tissue that usually occurs in upper and lower limbs. However, lipoblastoma of head and neck, trunk, mediastinum, mesenteric, retroperitoneum, kidneys, and perineal region has been reported to date. In this case report, we introduce lipoblastoma in a 16-month female infant who was referred to the clinic by her parents because of a rapid growing mass in labia major region from 2 months ago. In imaging, an ill-defined lobulated mass with heterogeneous enhancement was found adjacent to the pubis and left inferior ramus that was suggestive of soft tissue sarcoma. The patient underwent incomplete radical vulvectomy. Histopathological study reported "lipoblastoma" as a definite diagnosis. Five-year follow up revealed no recurrence. Although genital lipoblastoma is a rare, benign lesion, it should be differentiated from malignant tumors such as liposarcoma.

Keywords: Lipoblastoma, Genitalia, Infant

***Corresponding Author: Babaei Zarch Mojtaba**, Department of Ophthalmology, Faculty of Medicine, Kermanshah University of Medical Sciences, Kermanshah, Iran

Email: mojtaba.babaei72@yahoo.com<https://orcid.org/0000-0002-6976-7213>