

«گزارش مورد»

## معرفی یک مورد سندرم کارولی

سامیه غنا<sup>۱</sup>، اکرم ثناگو<sup>۲</sup>، لیلا مهستی جویباری<sup>۲\*</sup>

۱- دانشجوی مامایی و عضو کمیته تحقیقات دانشجویی دانشگاه علوم پزشکی گلستان، ایران  
۲- دکتری آموزش پرستاری، استادیار دانشگاه علوم پزشکی گلستان، ایران

### چکیده

زمینه: سندرم کارولی یک اختلال وراثتی نادر است که به واسطه دیلاتاسیون مجاری درون صفراوی ایجاد می شود.

معدفی مورد: این مطالعه یک گزارش مورد از خانمی مبتلا به سندرم کارولی می باشد. اطلاعات از طریق پرونده پزشکی و مصاحبه با بیمار گردآوری شده است. بیمار خانم میانسالی است که در جریان ارزیابی شکایت غیر مرتبط با دستگاه گوارش با تشخیص بیماری کارولی مواجه می شود. اگر چه این اختلال وراثتی است اما سابقه خانوادگی منفی بوده و علی رغم این که در بسیاری از موارد کلیه نیز درگیر می شود بعد از گذشت سه سال بیمار دچار مشکل حاد کبدی و یا درگیری کلیوی نشده است. نتیجه گیری: پیش آگهی بیماری نسبتاً خوب است مگر این که بیمار دچار کلانژیت های راجعه شود و نارسایی کلیوی رخ دهد. به دلیل ماهیت آهسته و معمولاً پیشرفت بدون سر و صدا سندرم، نادر و کشنده بودن آن ضروری است تا به عنوان یکی از تشخیص های افتراقی کلانژیت راجعه در هر مورد ناشناخته مطرح گردد.

واژگان کلیدی: سندرم کارولی، گزارش مورد، اختلال وراثتی

نویسنده مسئول: \* لیلا مهستی  
جویباری، ایران، گرگان، دانشگاه  
علوم پزشکی گلستان، مرکز تحقیقات  
پرستاری  
تلفن: 011/14430360  
پست الکترونیک (یارانامه):  
lm\_jouybari@yahoo.com

تاریخ پذیرش: 90/8/4

تاریخ دریافت: 90/6/20

Archive

## مقدمه

بزرگ و آسیت از عوارض شایع در بیماران است. میزان مرگ و میر، بسته به بروز عفونت و عوارض بدخیم، منجر به مرگ در 5 تا 10 سال، پس از توسعه کلانژیت در جمعیت قابل توجه ای از بیماران می گردد (6). سیر بالینی بیماری کارولی با بررسی ناهنجاری های پاتولوژیکی مربوط به آن مشخص می گردد. اتساع کیسه ایی و یا تنگ شدگی مجاری صفراوی ممکن است، بیماران را مستعد کلستاز و عود مجدد التهاب مجاری صفراوی نماید که این امر می تواند با سنگ های صفراوی داخل کبدی، سیتی سمی، آبسه کبدی و کارسینوم مجاری صفراوی، پیچیده تر و وخیم تر گردد. بروز همزمان فیروز کبدی نیز در سندرم کارولی مشاهده می شود، منجر به بروز فشار خون ورید پورت گردیده که خود این امر باعث بروز واریس، آسیت و نارسایی کبدی می شود (5).

علل آن احتمال ارتباط با بیماری اتوزوم مغلوب کلیه پلی کیستیک، جهش در PKHD1 در کروموزوم 6p21 مربوط به ژن بیماری اتوزوم مغلوب کلیه پلی کیستیک می باشد. PKHD1 پروتئین فیبروسیتین را رونویسی می کند. این پروتئین در مجاری کورتیکال و مدولاری کلیه بیان می گردند. همانند اتفاقی که در صفرا و مجاری پانکراس با الگوی ثابت هیستولوژیکی بیماری اتوزوم مغلوب کلیه پلی کیستیک مشاهده می شود تعداد موارد بروز سندرم کارولی با علت، جهش در PKHD1 مشخص نمی باشد.

سطح بیلی روبین معمولاً در محدوده طبیعی در بیماران کارولی یا سندرم کارولی می باشد، ممکن است سطح ترانس آمیناز به طور خفیفی بالا رفته باشد. در شمارش سلول های خونی ممکن است در صورت فشارخون ورید پورت و بزرگی طحال ترومبوسیتوپنی و لکوپنی دیده شود. بالا رفتن میزان گلبول های سفید یا سرعت رسوب گلبول قرمز ممکن است نشان دهنده، التهاب مجاری صفراوی باشد. بررسی های انعقادی، کواگولوپاتی ثانویه به کلستاز و سو جذب ویتامین K را آشکار می سازد که ناشی از عملکرد ضعیف سنتز کبدی می باشد. مقادیر کراتنین و BUN باید مورد ارزیابی قرار گیرد تا هر گونه بیماری کلیوی مرتبط را مورد پایش قرار دهد. آنتی ژن کربوهیدرات 9-19 (CA19-9) و آنتی ژن کارسینوما بریونیک

در سال 1958 "کارولی" به تشریح یک بیماری نادر پرداخت که تظاهرات بالینی آن به صورت اتساع قطعه قطعه و کیسه ای در مجاری صفراوی بزرگ به علت رکود و تجمع صفرا و تشکیل سنگ بوده است. این امر منجر به درد راجعه شکم، التهاب مجاری صفراوی، آبسه کبد می گردید (1). در هفته 12 حاملگی صفحه مجاری صفراوی شروع به تغییر و فرم گرفتن به فرم ساختار لوله ای و استوانه ای، همراه با تحلیل سلول های اضافی اپی تلیال می کنند. شکل گیری صفحه مجاری در تمامی دوران جنینی ادامه خواهد داشت. با شبی (جهتی) که از ناف کبد تا پیرامون امتداد دارد و منجر به شکل گیری شبکه ایی از مجاری صفراوی در داخل دسته های کبدی می گردد. کیسه صفرا، مجرای صفراوی و شاخه های صفراوی خارج کبدی از قسمت کودال آندودرمی جنین، توسعه می یابد (2). این ناهنجاری مادرزادی در گروه ناهنجاری های صفراوی قرار می گیرد (3). اگر چه سندرم کارولی عموماً از طریق الگوی اتوزومال به ارث می رسد اما یک بیماری تک گیر محسوب می گردد. همانند فیروز کبدی مادرزادی، سندرم کارولی اغلب با بیماری اتوزوم مغلوب کلیه پلی کیستیک همراه می گردد و در شرایط نادر ممکن است با بیماری اتوزوم غالب کلیه پلی کیستیک همراه شود (4). شیوع این بیماری یک در هر یک میلیون نفر می باشد، اما امروزه با پیشرفت روش های تصویربرداری شیوع آن بیشتر از آن چه که در گذشته گزارش شده، می باشد. سندرم کارولی (اتساع مجرای بزرگ و کوچک صفراوی به همراه فیروز کبدی مادرزادی) شایع تر از بیماری کارولی (اتساع مجرای بزرگ کبدی) و علائم بیماری کارولی و یا علائم سندرم کارولی در زنان مبتلا شایع تر از مردان مبتلا به این بیماری می باشد (5). سن بروز در بیماران متفاوت بوده و امکان بروز این بیماری از دوران نوزادی تا بزرگسالی متغیر است (4). بیماری اغلب در حدود 2 سالگی تشخیص داده می شود؛ زمانی که در بیمار علائمی مانند درد شکم، تب، هیپر بیلی روبینمی، فسفاتاز آلكالین بالا، هپاتومگالی یا علائم فشارخون کبدی دیده می شود.

سنگ درون کبد، التهاب مجاری صفراوی، آبسه کبد، پانکراتیت، کارسینوم مجاری صفراوی (تقریباً 1 درصد)، خونریزی عروق

کولانژیو پانکراتوگرافی رتروگرا د اندوسکوپیک برای خارج سازی سنگ، برش دادن اسفنکتر یا استنت گذاری صفراوی، مورد استفاده قرار می گیرد.

#### مورد

این مطالعه یک گزارش مورد می باشد که روش جمع آوری اطلاعات از طریق پرونده بیمار و مصاحبه متمرکز با خود بیمار بوده است. بیمار خانمی 39 ساله، ترکمن، متاهل و ساکن شرق استان گلستان است که به دلیل کمردرد شدید در تاریخ 22/6/86 به متخصص جراحی استخوان و مفاصل و شکستگی مراجعه کرده است و طی MRI کیست و اتساع کیسه صفرا مشاهده شد. به توصیه پزشک به متخصص گوارش مراجعه می نماید و برای ایشان احتمال سندرم کارولی داده می شود. طی MRI مجدد از کبد در تاریخ 86/8/9 ابتدا به سندرم کارولی تایید می گردد. بیمار به پزشک خود اعتماد نمی کند و به یکی از بیمارستان های تخصصی مشهد مراجعه می نماید. با انجام آزمایشات خون، معاینات فیزیکی و مشاهده MRI بر تشخیص سندرم کارولی صحه گذاشته می شود (جدول 1).

جدول شماره 1: نتایج آزمایشات مورد

مقادیر طبیعی	نتایج تست ها	تست های انجام شده
40-5	17 U/L	SGOT
40-5	11 U/L	SGPT
1,3-0,3	0,5mg/dl	Total Bilirubin
Up to 0,3	0,1 mg/dl	Direct Bilirubin
Ad:125-35	133 U/L	ALP

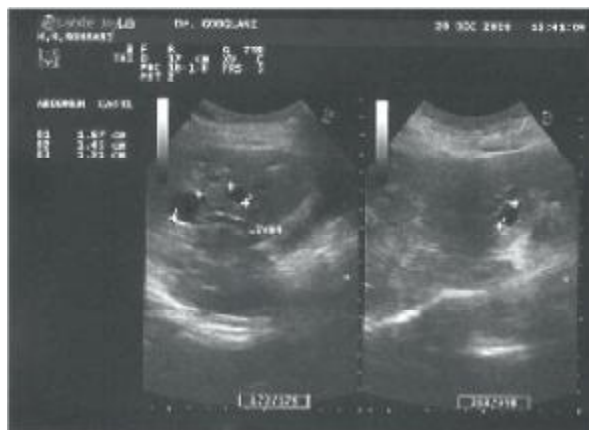پزشک متقاعد به مصرف دارو شدند. سونوگرافی کبد، کیسه صفرا و مجاری تاریخ 86/8/1 نواحی کیستیک متعدد در کبد را نشان داد که مطرح کننده واریته ای از کارولی می باشد (با احتمال اندکی برای کیست های ساده متعدد). مجاری خارج کبدی و عروق داخل، خارج کبد و جدار کیسه صفرا طبیعی و بدون توده و سنگ بوده است. سونوگرافی که در سه سال بعد (شکل 1، 2 و 3) از کبد و کیسه صفرا و مجاری به عمل آمد نواحی کیستیک متعددی در کبد

برای غربالگری کارسینوم مجاری صفراوی استفاده می شود. اولتراسونوگرافی بهترین روش تصویر برداری اولیه می باشد زیرا تصاویر، اتساع نامنظم مجاری بزرگ صفراوی درون کبدی را نشان می دهد که از شاخصه های بیماری کارولی یا سندرم کارولی می باشد. اتساع بیش از اندازه مجاری صفراوی ممکن است قبل از التهاب مجاری صفراوی بروز کند. ارزیابی داپلر برای تعیین فشارخون پورت مورد استفاده قرار می گیرد. کولانژیوگرافی با استفاده از رزونانس مغناطیسی، امروزه به صورت فزاینده ای برای تشخیص بیماری کارولی یا سندرم کارولی به کار گرفته می شود. این روش بهترین تصاویر را از درخچه صفراوی داخل کبدی و خارج کبدی ارائه نموده و می تواند درگیری های کلیوی را نیز بررسی نماید. سی تی اسکن در مواردی که به علت چاقی فرد و یا وجود گاز روده ای امکان استفاده از اولتراسونوگرافی وجود نداشته باشد، ممکن است از سی تی اسکن استفاده گردد. روش تهاجمی، مانند کولانژیوگرافی ترانس هپاتیک از طریق پوست و کولانژیوپانکراتوگرافی رتروگرا د اندوسکوپیک، قادرند تصاویر بسیار خوبی را از درخچه صفراوی به نمایش بگذارند. همچنین

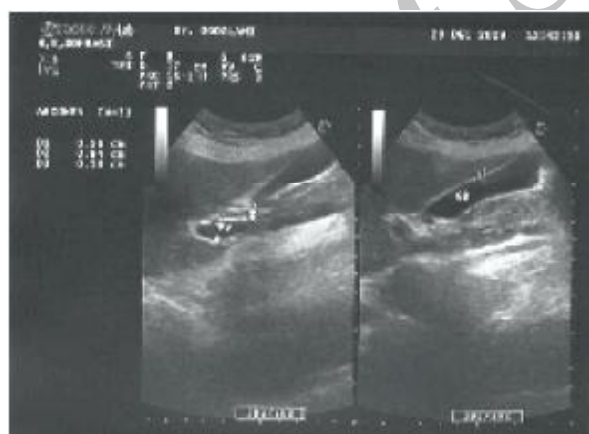
تاکنون در تاریخچه پزشکی خانوادگی بیمار هیچ مشکل کبدی و کلیه تاکنون مشاهده نشده است. نامبرده کم خونی ندارد و دردهای متناوب در ناحیه شکم را ذکر نمی کند. در حال حاضر با توجه به نظر پزشک خود با سونوگرافی تحت پیگیری است. در شروع درمان آمپرازول 20 میلی گرم روزی یک عدد تجویز می گردد که به علت اسهال و درد شکمی و نگرانی شخصی بیمار از خطر سرطان زا بودن داروهایی که در انتهای آن ها "zole" نوشته شده است دارو مصرف نمی کرد که با مشورت

صفرای طبیعی و بدون توده و سنگ بوده اند. کیست ها در زمینه ی بیماری کارولی قابل طرح هستند.

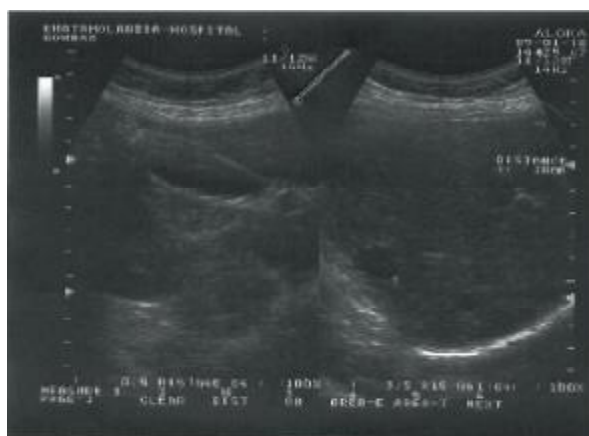
را بدون تغییر قابل ملاحظه نسبت به سونوگرافی قبلی همراه یک ناحیه آلون کوچک در لوب چپ کبد نشان داد. مجاری و عروق داخل و خارج کبدی قطر و مسیر همچنان و جدار کیسه



تصویر (1): نواحی کیستیک متعدد همراه با یک ناحیه آلون کوچک در لوب چپ کبد.



تصویر (2): نواحی کیستیک متعدد همراه با یک ناحیه آلون کوچک در لوب چپ کبد.



تصویر (3): کیست های کوچک متعدد در پارانشیم کبد

---

**References**

---

منابع

1. Agustsson AI, Cariglia N. Caroli's disease, case report and review of the literature. *Laeknabladid*. 2007 Sep;93(9):603-5.
2. MacSween RNM, Desmet VJ, Roskams T, Scothorne RJ. Developmental anatomy and normal structure. In: MacSween RNM, Burt AD, Portmann BC, Ishak KG, Scheuer PJ, Anthony PP, eds. *Pathology of the Liver*. 4th ed. London: Churchill Livingstone; 2002: 1-66.
3. Kasper HU, Stippel DL, Töx U, Drebber und U, Dienes H P. Primary cholangiocarcinoma in a case of Caroli's disease: case report and literature review. *Der Pathologe*. 2006; 27(4): 300-304
4. Friedman JR, Cuffari C. Pediatric Caroli Disease. *Medscape References. Drugs, Disease & Procedures*. Updated: Oct 1, 2009. Retrieved from: <http://emedicine.medscape.com/article/927248-overview>
5. Kassahun WT, Kahn T, Wittekind C, Mossner J, Caca K, Hauss J, et al. Caroli's disease: liver resection and liver transplantation. Experience in 33 patients. *Surgery* 2005; 138: 888-898.
6. Habib S, Shaikh OS. Caroli's disease and liver transplantation. *Liver Transplantation*, 2008; 14: 2-3. doi: 10.1002/lt.21379
7. Yonem O, Bayraktar Y. Clinical characteristics of Caroli's syndrome. *World J Gastroenterol*. 2007;13(13):1934-1937.
8. Lefere M, Thijs M, De Hertogh G, Verslype C, Laleman W, Vanbeckevoort D, Van Steenberghe W, Claus F. Caroli disease: review of eight cases with emphasis on magnetic resonance imaging features. *Eur J Gastroenterol Hepatol*. 2011 Jul;23(7):578-85.

Archive of SID