

نتایج عمل ویتراکتومی عمیق در بیماران دارای جسم خارجی داخل چشمی

مصطفی فقهی¹، فریدون فرهی^{2*}، علیرضا مقدسی³، مهران یداللهی³

چکیده

زمینه: این مطالعه جهت بررسی عوارض و نتایج بینایی پس از جراحی ویتراکتومی در بیماران دارای جسم خارجی داخل چشمی انجام شده است.

روش: این مطالعه‌ی توصیفی به صورت گذشته‌نگر بر روی اطلاعات پرونده‌ی بیمارانی که از فروردین 1380 تا بهمن 90 به دلیل وجود جسم خارجی داخل چشمی تحت عمل جراحی قرار گرفته بودند، انجام شد. بیماران تحت جراحی ویتراکتومی عمیق و خارج نمودن جسم خارجی داخل چشمی قرار گرفتند. دید قبل و پس از عمل، اندازه، جنس و محل جسم خارجی و روش خارج کردن آن، عوارض پس از عمل و فاصله‌ی زمانی بین تروما و جراحی بررسی شدند.

نتایج: 32 چشم در 32 بیمار مورد بررسی قرار گرفتند، همه‌ی بیماران مرد و میانگین سنی 30/26 سال بود. متوسط مدت زمان پی‌گیری 25/16 ماه بود. 25 مورد (70/5 درصد) دارای جسم خارجی با جنس آهن بودند و در 17 چشم از آهن‌ربای خارجی و در 12 چشم از فورسپس داخل چشمی جهت بیرون آوردن جسم خارجی استفاده شد. ماکولار پاکر و اسکار ماکولا در 6 بیمار (18/7 درصد) گزارش شد. دید نهایی اصلاح شده 20/40 و بهتر در 7 چشم (21/9 درصد) و دید 20/200 و بهتر در 16 چشم (50 درصد) گزارش شد. ارتباط آماری معناداری بین دید نهایی اصلاح شده 20/200 و بهتر با محل، اندازه، نوع و زمان بیرون آوردن جسم خارجی مشاهده نشد. نتیجه‌گیری: روش بیرون آوردن جسم خارجی با توجه به نوع، اندازه و محل آن می‌تواند متفاوت باشد. جراحی ویتراکتومی در این بیماران دارای نتایج خوبی است. استفاده از آهن‌ربای خارجی یا فورسپس داخل چشمی برتری خاصی نسبت به یکدیگر ندارند.

واژگان کلیدی: جسم خارجی داخل چشمی، ویتراکتومی عمیق، ترومای نافذ چشمی

1- دانشیار، گروه چشم پزشکی، دانشکده‌ی پزشکی، مرکز تحقیقات چشم پزشکی، دانشگاه علوم پزشکی جندی‌شاپور اهواز، ایران

تلفن و ایمیل: 06112228076

Feghlim671@live.com

2- استادیار، گروه چشم پزشکی، دانشکده‌ی پزشکی، مرکز تحقیقات چشم پزشکی، دانشگاه علوم پزشکی جندی‌شاپور اهواز، ایران

تلفن و ایمیل: 06112228076

feraidoonfarrahi@yahoo.com

3- دستیار گروه چشم پزشکی، دانشکده‌ی پزشکی، مرکز تحقیقات چشم پزشکی، دانشگاه علوم پزشکی جندی‌شاپور اهواز، ایران

تلفن و ایمیل: 06112228076

Alireza.Moghaddasi@gmail.com
Mehran_Yadollahi@yahoo.com

*نویسنده‌ی مسؤل:

فریدون فرهی، ایران، اهواز، دانشگاه علوم پزشکی جندی‌شاپور اهواز، گروه چشم پزشکی.

تلفن: 06112228076

Email:
feraidoonfarrahi@yahoo.com

تاریخ پذیرش: 1391/3/17

تاریخ دریافت: 1390/12/18

مقدمه

انجام ویترکتومی عمیق به دلایل مختلف در سال‌های 1390-1380 قرار گرفته بودند، انجام گرفت. از این تعداد، بیمارانی که با تشخیص جسم خارجی داخل چشمی تحت عمل جراحی قرار گرفته بودند، مورد بررسی قرار گرفتند. مواردی که پارگی مضاعف و عبور جسم خارجی از شبکیه اتفاق افتاده بود از مطالعه حذف شدند. سن، جنس، علت مصدومیت، دید قبل از عمل، APD، پارگی قرنیه و صلبیه، وضعیت عدسی، شفافیت مدیا، خونریزی زجاجیه، یافته‌های فوندوسکوپي قبل از عمل، سونوگرافی، سی تی اسکن و گرافی اربیت، عمل جراحی ترمیم پارگی قرنیه یا صلبیه، وجود جداشدگی شبکیه و PVR، وجود علائم شالکوزیس و سیدروزیس، تاریخ جراحی، اندازه و نوع جسم خارجی، جایگاه جسم خارجی، روش خارج کردن آن، عوارض حین عمل شامل پارگی شبکیه در محل اصابت جسم خارجی یا محل اسکروتومی و خونریزی شبکیه و زجاجیه، فاصله زمانی مصدومیت تا عمل جراحی، دید اصلاح شده پس از عمل، مدت پی‌گیری، نوع تامپون داخل چشمی، وجود اسکار ماکولا و ماکولار پاکر (Macular Pucker) مورد بررسی قرار گرفتند. دید اصلاح شده، وضعیت قرنیه و عدسی و وضعیت شبکیه و ماکولا در آخرین معاینه نیز بررسی گردید. داده‌ها با استفاده از آزمون مک نمار (برای بررسی همانندی دو متغیر وابسته) و کای دو (برای بررسی همانندی متغیرهای کیفی) با استفاده از نرم‌افزار SPSS 20 مورد تحلیل قرار گرفتند. سطح معناداری آماری برابر 0/05 در نظر گرفته شد.

روش جراحی: همه‌ی چشم‌ها تحت عمل جراحی ویترکتومی عمیق پارس پلانا به روش کلاسیک‌تری پورت قرار گرفته بودند. لنزکتومی پارس پلانا یا خارج کردن عدسی به روش خارج کپسولی یا فیکو امولسیفیکاسیون در صورت کدورت عدسی، انجام شد. در مواردی که کپسول

اجسام خارجی داخل چشمی نسبت قابل توجهی از مصدومیت‌های چشمی را تشکیل می‌دهند که می‌تواند باعث صدمه‌ی قابل توجه به بینایی شوند، در مطالعات قبلی 40 درصد چشم‌هایی که دچار ترومای نافذ می‌شوند، حداقل دارای یک جسم خارجی می‌باشند (4-1). کودکان و جوانان در معرض خطر بیشتری قرار دارند که این امر می‌تواند خسارت و آسیب‌های قابل توجهی را متوجه جامعه سازد (4).

اجسام خارجی داخل چشمی با مشکلات متعددی همراه هستند، از جمله: 1) عوارض ناشی از عبور جسم خارجی شامل: پارگی قرنیه، صلبیه، آب‌مرورید تروماتیک، گیر افتادن زجاجیه یا شبکیه در محل زخم، خونریزی زجاجیه (2) عوارض ناشی از جسم خارجی از جمله اندوفتالمیت، سیدروزیس و شالکوزیس (6-1). استفاده از آهن‌ربای خارجی، به تنهایی قادر به بیرون آوردن جسم خارجی نیست و برای خارج نمودن آن‌ها باید ویترکتومی انجام گیرد. با وجود آنکه لوازم و روش‌های جراحی پیشرفت قابل ملاحظه‌ای یافته‌اند اما عوارض ناشی از بیرون آوردن جسم خارجی بالاست (3, 7, 8). عوارض جراحی شامل پارگی شبکیه در خلف محل اسکروتومی، جداشدگی شبکیه، ویتروریتینوپاتی پرولیفراتیو (PVR)، آسیب به عدسی، التهاب، خونریزی زجاجیه و اسکار ماکولا است (9, 10).

این مطالعه جهت بررسی عوارض و نتایج بینایی جراحی ویترکتومی در بیماران دارای جسم خارجی داخل چشمی در سال‌های 1380 تا 1390 در مرکز آموزشی درمانی امام خمینی شهر اهواز انجام شده است.

روش

این پژوهش به روش توصیفی گذشته‌نگر با مطالعه‌ی پرونده‌ی بالینی 1515 بیماری که به دلایل مختلف تحت

ترومای حین کار به ویژه چکش کاری، 8 مورد (25 درصد) ناشی از انفجار ترقه و مین‌های باقی مانده از جنگ و 4 مورد (12/5 درصد) ناشی از اصابت سنگ بود.

در معاینه، APD در 7 مورد (21/9 درصد) از +1 تا +4 وجود داشت و در 25 مورد (78/1 درصد) منفی بود.

محل ورود جسم خارجی در 18 مورد (56/3 درصد) قرنیه، 8 مورد (25 درصد) صلبیه و 6 مورد (18/8 درصد) قرنیه و صلبیه بودند. پارگی قرنیه و صلبیه در تمام موارد ترمیم شده بود. طی معاینه اولیه در 15 مورد (49/6 درصد) خونریزی زجاجیه مشاهده شد.

در 2 بیمار (6/25 درصد) به علت شدت آسیب چشمی و عدم وجود پتانسیل بینایی مناسب IOFB خارج نشد و بیماران در نهایت پس از عمل ویتراکتومی کاندید عمل جراحی تخلیه چشم شدند. توزیع فراوانی جسم خارجی داخل چشمی به تفکیک ویژگی‌های آن در جدول (1) ارائه شده است. اندازه جسم خارجی در محدوده $0/5 \times 0/5 \times 0/5$ تا $2 \times 2 \times 10$ میلی‌متر بود و در بیشتر موارد کوچک‌تر از 2 میلی‌متر (35/2 درصد) و آهنی (70/5 درصد) بود. در 4 مورد (11/7 درصد) جسم خارجی داخل شبکیه بود. در دو چشم تعداد جسم خارجی 2 عدد و در سایر بیماران 1 عدد بود.

در 25 مورد (78/1 درصد)، عدسی کدورت داشت که در 21 مورد (65/6 درصد) کدورت از ابتدای بستری وجود داشت و در 4 مورد (12/5 درصد) در حین بستری ایجاد شد و پیشرفت نمود. در 22 مورد (68/8 درصد) عمل جراحی لنزکتومی و در 3 مورد (10/4 درصد) عمل جراحی فیکوآمولسیفیکاسیون نیز جهت بیماران انجام شد. در 18 مورد (56/2 درصد) جهت بیماران کارگذاری لنز داخل چشمی نیز انجام شد.

در 4 مورد (12/5 درصد) از بیماران جسم خارجی متصل به شبکیه بود و در 5 مورد (15/6 درصد) قبل از عمل جداشدگی شبکیه وجود داشت که در این 5 مورد از روغن سیلیکون 1000 به عنوان تامپوناد داخلی استفاده شد. در دو

خلفی اجازه‌ی کارگذاری لنز داخل چشمی خلفی را می‌داد، کارگذاری لنز انجام شد.

در موارد جداشدگی شبکیه، از باکل صلبیه برای بستن سوراخ شبکیه و در صورت لزوم از تامپوناد داخلی مانند گاز SF6 با غلظت 20 درصد یا روغن سیلیکون استفاده شد. در صورت فرورفتن جسم خارجی در شبکیه، اندولیزر فوتوکواگولیشن با لیزر آرگون به قطر 500 میکرون انجام شد و سپس ویتراکتومی انجام شد و در صورت عدم وجود PVD به صورت مکانیکی PVD ایجاد گردید. اطراف محل اصابت جسم خارجی از وجود زجاجیه پاک شد. در مورد جسم خارجی مغناطیسی به دو روش اقدام می‌شد: بعد از آزاد کردن جسم خارجی و بزرگ کردن محل اسکروتومی به اندازه‌ی کافی یا با استفاده از آهن‌ربای داخل چشمی یا فورسپس داخل چشمی جسم خارجی از طریق اسکروتومی از چشم خارج می‌شد.

اگر جسم خارجی غیرمغناطیسی بود، با فورسپس داخل چشمی، جسم خارجی از طریق اسکروتومی از چشم خارج می‌شد.

پس از خروج جسم خارجی محیط شبکیه از بقایای ویتره پاک شده و در صورت وجود پارگی شبکیه به‌ویژه در خلف اسکروتومی از اندولیزر یا کرایوتراپی جهت فوتوکواگولیشن یا انجماد اطراف پارگی استفاده می‌شد.

نتایج

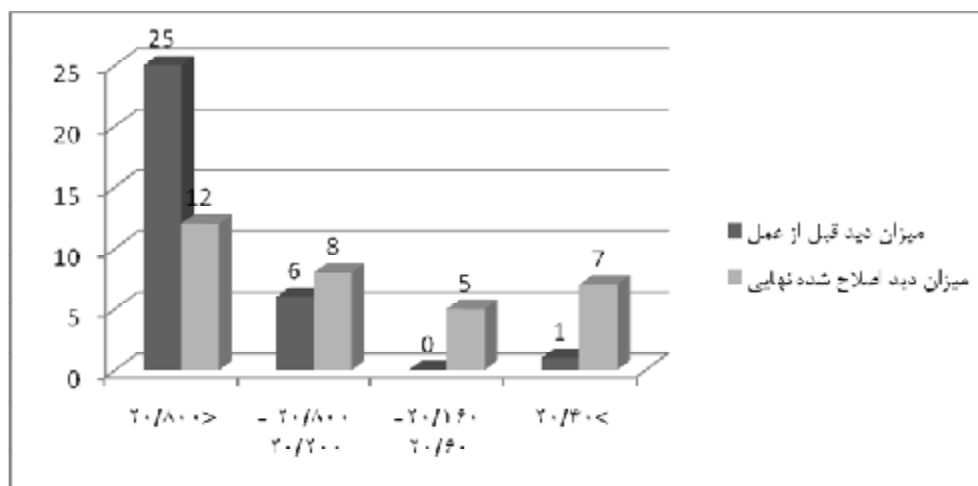
32 بیماری که طی مدت 11 سال به علت جسم خارجی داخل چشمی تحت عمل جراحی ویتراکتومی عمیق قرار گرفته بودند، همه مرد بودند. سن بیماران از 3 تا 53 سال (میانگین 30.26 سال) و میانگین زمان پی‌گیری 25.16 ماه (حداقل 6 ماه و حداکثر 91 ماه) بود. در 17 مورد چشم راست (53 درصد) و در 15 مورد چشم چپ (47 درصد) بود. علت مصدومیت در 5 مورد (15.6 درصد) ناشی از ترومای جسم نافذ، در 15 مورد (47 درصد) ناشی از

روش خارج کردن IOFB متناسب با جنس و اندازه جسم و تجربه جراح متفاوت بود، بطوری که خارج نمودن جسم خارجی از محل اسکروتومی به کمک آهن ربای خارجی در 17 مورد (50 درصد)، از طریق اسکروتومی با استفاده از فورسیس جسم خارجی و فلوت در 12 مورد (35/3 درصد) و از طریق لیمبوس به کمک فلوت در 3 مورد (8/8 درصد) انجام شد و در 2 مورد (5/9 درصد) نیز IOFB خارج نشد. میانگین دید قبل از عمل بیماران $2/35 \pm 0/82$ و دید اصلاح شده پس از عمل $1/47 \pm 1/07$ بر حسب logMAR بود. توزیع فراوانی دید اصلاح شده قبل و بعد از عمل خارج کردن IOFB در نمودار 1 آمده است. دید اصلاح شده نهایی 20/40 یا بهتر در 7 مورد (21/9 درصد) و دید 20/200 یا بهتر در 16 مورد (50 درصد) مشاهده شد. به طور کلی 23 مورد (71/9 درصد) بهبود دید پیدا کردند، در 6 مورد (18/8 درصد) دید بدتر شد و در 3 مورد (9/3 درصد) نیز دید قبل و بعد از عمل تغییری پیدا نکرد. بهبود دید بعد از عمل از نظر آماری معنی دار بود ($P = 0.008$). ارتباط آماری معناداری بین دید 20/200 یا بهتر با روش خارج کردن جسم خارجی ($P=0.59$)، نوع جسم خارجی ($P=0.39$) و اندازه جسم خارجی ($P=0.53$)، داخل یا خارج شبکیه بودن جسم خارجی ($P=0.285$) مشاهده نشد.

بیمار نیز 5 و 6 ماه پس از عمل اول دچار جداشدگی شبکیه شدند که تحت عمل جراحی مجدد قرار گرفتند. در 3 بیمار (9/3 درصد) حین عمل پارگی شبکیه دیده شد که اطراف پارگی لیزر و از گاز SF₆ جهت تامپوناد داخلی استفاده شد. در آخرین معاینه بیماران فقط یک مورد (3/1 درصد) جدا شدگی شبکیه اتفاق افتاده بود. ماکولار پاکر در 2 مورد (6/2 درصد) و اسکار ماکولا در 4 مورد (12/5 درصد) رخ داد که به لحاظ آماری ارتباطی با نوع جسم خارجی و اندازه آن نداشت ($P > 0.5$) سیدروزیس بولبی در 2 مورد (6/2 درصد) وجود داشت که نسبت به موارد اجسام خارجی آهنی 8 درصد موارد را شامل میشد. در یک مورد جسم خارجی مسی بود که علائم شالکوزیس را نیز نشان داد. از نظر آماری سیدروزیس یا شالکوزیس با میزان دید نهایی 20/200 یا بهتر ارتباط معنی داری نداشت. ($P=0.56$) در یک مورد پس از خارج کردن IOFB خونریزی کوروئیدی به وجود آمد که در معاینات بعدی افت دید ناشی از فیبروز زیر شبکیه دیده شد. فاصله زمانی عمل جراحی خارج کردن IOFB از زمان مصدومیت به طور متوسط 14/5 روز (1 تا 55 روز) بود که ارتباط آماری معناداری بین فاصله زمانی مصدومیت تا جراحی و دید 20/200 یا بهتر مشاهده نشد ($P=0.34$)

جدول شماره 1: توزیع فراوانی جسم خارجی داخل چشمی به تفکیک ویژگی ها در 32 چشم مورد مطالعه

درصد	تعداد	ویژگی جسم خارجی	
35/2	12	≤ 2	اندازه (میلیمتر)
17/6	6	5 - 2	
14/7	5	≥ 5	
32/3	11	نا مشخص	جنس
70/5	24	آهن	
9	3	سنگ	
2/9	1	مسی	
17/6	6	غیر فلز نامشخص	جایگاه
11/7	4	داخل شبکیه	
88/3	30	داخل چشمی خارج شبکیه	



نمودار شماری ۱: توزیع فراوانی بهترین دید اصلاح شده قبل از عمل و دید نهایی بعد از عمل

بحث

اجسام خارجی داخل چشمی فلزی به ویژه انواع مغناطیسی از شیوع بالایی برخوردارند به نحوی که در برخی مطالعات در 55-80 درصد موارد جسم خارجی مغناطیسی است (3)، (13، 14). در اینگونه چشم‌ها یون‌های آهن به تدریج آزاد و در فضای زجاجیه منتشر می‌شوند و در صورتی که عمل ویترکتومی و خارج نمودن IOFB انجام نگیرد، اثرات سمی آن در شبکیه ظاهر خواهد شد. (15، 16) به ندرت این اجسام خارجی فلز خالص هستند، بنابراین بروز آثار سمی بستگی به محل، اندازه و درجه‌ی خلوص IOFB دارد (15-17) به طوری که اجسام خارجی آهنی بزرگتر و خلفی‌تر دارای پیش آگهی بدتری هستند. (16، 17) یون‌های آهن در سلول‌های دارای متابولیسم بالا مانند: RPE، سلول‌های پارس پلانا، شبکه ترابکولر، اپیتلیوم قرنیه، اپیتلیوم عدسی و عضلات تنگ کننده مردمک تجمع می‌یابند. (17، 18)

علایم بالینی سیدروزیس عبارتند از: کاهش بینایی، هتروکرومی، گشادی مردمک، رسوبات قهوه‌ای زیر کپسول

در بررسی حاضر، دید اصلاح‌شده‌ی نهایی 20/200 یا بالاتر در 50 درصد موارد به دست آمد و در آخرین معاینه در 96/6 درصد شبکیه از نظر آناتومیک چسبیده بود. قبل از اینکه روش ویترکتومی برای خارج کردن IOFB مرسوم شود، میزان عوارض بالا بود، به طوری که در بررسی Percival، در 84/6 درصد مواردی که IRFB از خلف خارج شده بود RD روی داد (9).

ترومای چشمی به همراه وجود جسم خارجی داخل چشمی می‌تواند باعث کاهش شدید بینایی گردد که به ویژه در سنین پایین‌تر از اهمیت به‌سزایی برخوردار است (3، 11). بیشتر این چشم‌ها دارای یک IOFB هستند. (4-1) در مطالعه‌ی کاردیلو (Cardillo) و همکاران، 78 درصد موارد یک جسم خارجی و 22 درصد موارد دارای بیش از 2 جسم خارجی بودند (12) که در مطالعه‌ی ما در 2 مورد (6/2 درصد) 2 جسم خارجی و در سایر موارد یک جسم خارجی وجود داشت.

در دیگری 60 درصد بود. (5, 29) به دلیل اینکه نمونه‌های مطالعه اسلاشر همگی جسم خارجی داخل شبکیه بودند ولی در مطالعه‌ی ما فقط 12/5 درصد موارد جسم خارجی داخل شبکیه‌ای بود، این اختلاف قابل توجیه است. میانگین دید اصلاح شده بعد از عمل بیماران در مطالعه‌ی ما $1/07 \pm 1/47$ بود که نسبت به مطالعه‌ی چو (Choo) که 1/1 بود، بدتر می‌باشد، که البته علت این امر کمتر بودن متوسط دید قبل از عمل بیماران در مطالعه‌ی ما نسبت به مطالعه‌ی مذکور است. (30)

در مطالعه‌ی ما میانگین فاصله‌ی زمانی مصدومیت و برداشتن جسم خارجی 14.5 روز بود که اختلاف قابل توجهی با مطالعه‌ی احمدیه و همکاران که در سالهای 1362-1372 انجام شده و گزارش شده بود که در 85 درصد موارد خروج IOFB بیش از یک ماه از زمان مصدومیت انجام شده است. که این اختلاف به دلیل تفاوت شرایط کشور در زمان انجام مطالعه‌ی ما و زمان جنگ تحمیلی قابل پذیرش است. با این وجود رابطه‌ی آماری معناداری بین دید بهتر از 20/20 یا بهتر و فاصله‌ی زمانی مصدومیت و جراحی مشاهده نشد.

برخی از مطالعات توصیه نموده‌اند که در مورد اجسام خارجی داخل چشمی، هرچه فاصله‌ی زمانی از تروما تا جراحی کمتر باشد؛ احتمال بروز اندوفتالمیت کاهش می‌یابد (11,31) ولی در بررسی دیگری تفاوتی در بروز اندوفتالمیت در 48 ساعت اول یا بعد از آن مشاهده نشد. (32) در بررسی ما هیچ کدام از بیماران آندوفتالمیت نداشتند. در بعضی از مطالعات، زمان خروج IOFB را به مقدار خونریزی زجاجیه ربط می‌دهند زیرا مشخص شده است که نتایج دید نهایی به شدت خونریزی زجاجیه ارتباط دارد (33).

در مطالعه‌ی ما در 49/6 درصد از بیماران خونریزی زجاجیه متوسط تا شدید وجود داشت که به لحاظ آماری با میزان دید نهایی 20/20 و بهتر ارتباط نداشت. ولی به‌طور کلی بهتر است در مواردی که خونریزی زجاجیه به حدی است

قدامی عدسی، کاتاراکت، تغییرات ERG و در نهایت انسداد عروق شبکیه و ایسکمی و کاهش قابل توجه دید. (16-18)

در مطالعه‌ی ما علایم سیدروزیس بولبی در 2 مورد (6/2 درصد) و علایم شالکوزیس در 1 مورد (3/1 درصد) دیده شد که از نظر آماری ارتباط معناداری با دید 20/20 یا بهتر نداشت که مشابه با آمار مطالعات دیگر است. (19)

کاتاراکت تروماتیک در 78/1 درصد موارد رخ داد که در 56/2 درصد موارد حین عمل جهت بیماران IOL خلفی کار گذاشته شد. در برخی مطالعات، نتایج مثبت استفاده از IOL به لحاظ برگشت و بهبود دید بعد از جراحی خارج کردن IOFB گزارش شده است. (20-22) در مطالعه‌ی حاضر در بیمارانی که از این روش استفاده کردند نیز نتایج قابل قبولی دیده شد.

بر خلاف پیشرفت در وسایل و روشهای جراحی در مورد انتخاب روش مناسب تر برای خارج کردن IOFB اختلاف نظر وجود دارد، به طوریکه برخی محققان روش فورسپس داخل چشمی را به دلیل کنترل بهتری که برای خارج نمودن IOFB دارند، ترجیح می‌دهند (23-25) در حالی که برخی دیگر معتقدند استفاده از آهن ربای خارج چشمی احتمال التهاب داخل چشمی و صدمه به ساختمانهای چشم را کاهش می‌دهد و با نتایج آناتومیک و عملکردی بهتری همراه است. (25-27)

کارل (Karel) و همکاران از آهن‌ربای خارجی در 35 مورد از 158 بیمار خود استفاده نمودند (28) به‌طور کلی در مطالعه ما، در 50 درصد موارد از آهن‌ربای خارجی و در سایر موارد از فورسپس استفاده شد که از نظر دید نهایی 20/20 یا بهتر تفاوت آماری نداشتند.

در مطالعه‌ی جاری در 71/9 درصد موارد بیماران بهبود دید داشتند و 50 درصد موارد دید نهایی 20/20 یا بهتر بود. میزان ماکولارپاکر در مطالعه‌ی ما 6/2 درصد در حالیکه در مطالعه‌ی اسلاشر (Slusher) در یک گزارش 90 درصد و

به‌طور خلاصه، نتایج آناتومیک و بینایی پس از خارج نمودن IOFB خوب بود، گرچه ارتباط آماری قابل توجهی با نوع و اندازه‌ی جسم خارجی نداشت که با توجه به نتایج به دست آمده؛ در کلیه‌ی بیماران کاندید عمل خارج نمودن IOFB توصیه می‌شود. لیزر فتوکواگولیشن در صورت امکان قبل و در صورت عدم امکان حین عمل جراحی انجام شود و در صورت ویتروکتومی در ناحیه محیطی و بزرگ نمودن محل اسکروتومی دقت بیشتری اعمال شود.

بین روش آهن‌ربای خارجی و استفاده از فورسیپس برای خارج نمودن IOFB ارجحیت خاصی وجود ندارد و می‌توان با توجه به تجربه و مهارت جراح و اندازه و نوع جسم خارجی، روش جراحی را انتخاب نمود.

تشکر و قدردانی

این پژوهش با حمایت مالی معاونت توسعه پژوهش و فناوری دانشگاه علوم پزشکی جندی‌شاپور اهواز انجام شده است.

References

- Shock J, Adams D. Long-term visual acuity results after penetrating and perforating ocular injuries. *Am J Ophthalmol* 1985; 100(5): 714-8.
- Thompson JT, Parver LM, Enger CL, Mieler WF, Liggett PE. Infectious endophthalmitis after penetrating injuries with retained intraocular foreign bodies. *National Eye Trauma System. Ophthalmology* 1993; 100(10): 1468-74.
- Ahmadi H, Soheilian M, Sajjadi H, Azarmina M, Abrishami M. Vitrectomy in ocular trauma. Factors influencing final visual outcome. *Retina* 1993; 13(2): 107-13.
- Kuhn F, Mester V, Morris R. Intraocular foreign bodies. In: Kuhn F, Pieramici DJ, editor. *Ocular Trauma: Principles and Practice*. New York: Thieme; 2002. P. 235-63.
- Slusher MM, Sarin LK, Federman JL. Management of intraretinal foreign bodies. *Ophthalmology* 1982; 89(4): 369-73.
- Ambler JS, Meyers SM. Management of intraretinal metallic foreign bodies without retinopexy in the absence of retinal detachment. *Ophthalmology* 1991; 98(3): 391-4.
- Coleman DJ, Lucas BC, Rondeau MJ, Chang S. Management of intraocular foreign bodies. *Ophthalmology* 1987; 94(12): 1647-53.
- Williams DF, Mieler WF, Abrams GW, Lewis H. Results and prognostic factors in penetrating ocular injuries with retained intraocular foreign bodies. *Ophthalmology* 1988; 95(7): 911-6.
- Percival S. Late complications from posterior segment intraocular foreign bodies with particular reference to retinal detachment. *Br J Ophthalmol* 1972; 56(6): 462-8.

که اجازه دیدن شبکیه را می‌دهد؛ قبل از عمل رتینوپکسی انجام شود و در حد امکان IOFB خارج گردد. (3, 33, 34)

جدا شدگی رگماتوزن شبکیه به دنبال ترومای نافذ به سرعت به وجود می‌آید و به دنبال آن، PVR ایجاد می‌شود. وجود PVR می‌تواند باعث شکست درمانی در RD شود که در مطالعه‌ی احمدیه و همکاران دلیل اصلی شکست درمانی بیماران محسوب شد (3). ژانگ (Zhang) پارگی قرنیه و صلبیه بیش از 3 میلی‌متر و IOFBهای بزرگ‌تر را در افزایش ضایعه یا جداشدگی شبکیه مؤثر می‌داند. (31) در بررسی حاضر در معاینه‌ی نهایی فقط یک مورد جداشدگی شبکیه وجود داشت در حالیکه مطالعه‌ی احمدیه و همکاران به رغم جراحی‌های متعدد 25 درصد موارد در آخرین معاینه دارای جداشدگی شبکیه بودند (3). این میزان در مطالعه‌ی کوهن (Kuhn) و همکاران 29 درصد بود (23). از کاستی‌های تحقیق ما گذشته‌نگر بودن مطالعه و کم بودن حجم نمونه است.

- 10- Wani VB, Al-Ajmi M, Thalib L, Azad RV, Abul M, Al-Ghanim M, et al. Vitrectomy for posterior segment intraocular foreign bodies: visual results and prognostic factors. *Retina* 2003; 23(5): 654-60.
- 11- Jonas JB, Knorr HL, Budde WM. Prognostic factors in ocular injuries caused by intraocular or retrobulbar foreign bodies. *Ophthalmology* 2000; 107(5): 823-8.
- 12- Cardillo JA, Stout JT, LaBree L, Azen SP, Omphroy L, Cui JZ, et al. Post-traumatic proliferative vitreoretinopathy. The epidemiologic profile, onset, risk factors, and visual outcome. *Ophthalmology* 1997; 104(7): 1166-73.
- 13- Virata SR, Kylstra JA, Peiffer RL. The ocular effects of intralenticular iron foreign bodies in rabbits. *Ophthalmic Surg* 1995; 26(2): 142-4.
- 14- Wirostko WJ, Bhatia S, Mieler WF, McCabe CM. Removal of intraocular foreign bodies. In: Peyman GA, Meffert S, Conway M. (eds). *Vitreoretinal surgical techniques*. London: Martin Dunitz; 2006. p. 492-504.
- 15- Tawara A. Transformation and cytotoxicity of iron in siderosis bulbi. *Invest Ophthalmol Vis Sci* 1986; 27(2): 226-36.
- 16- Khani SC, Mukai S. Posterior segment intraocular foreign bodies. *Int Ophthalmol Clin* 1995 ;35(1): 151-61.
- 17- Hope-Ross M, Mahon GJ, Johnston PB. Ocular siderosis *Eye* 1993; 7(3): 419-25.
- 18- Talamo JH, Topping TM, Maumenee AE, Green WR. Ultrastructural studies of cornea, iris and lens in a case of siderosis bulbi. *Ophthalmology* 1985; 92(12): 1675-80.
- 19- Ahmadi H, Sajjadi H, Azarmina M, Soheilian M, Baharivand N. Surgical management of intraretinal foreign bodies. *Retina* 1994; 14(5): 397-403.
- 20- Slusher MM, Greven CM, Yu DD. Posterior chamber intraocular lens implantation combined with lensectomy-vitrectomy and intraretinal foreign-body removal. *Arch Ophthalmol* 1992; 110(1): 127-9.
- 21- Koenig SB, Mieler WF, Han DP, Abrams GW. Combined phacoemulsification, pars plana vitrectomy, and posterior chamber intraocular lens insertion. *Arch Ophthalmol* 1992; 110(8): 1101-4.
- 22- Soheilian M, Ahmadi H, Afghan MH, Sajjadi SH, Azarmina M, Peyman GA. Posterior segment triple surgery after traumatic eye injuries. *Ophthalmic Surg* 1995; 26(4): 338-42.
- 23- Kuhn F, Kovacs B. Management of postequatorial magnetic intraretinal foreign bodies. *Int Ophthalmol* 1989; 13(5): 321-5.
- 24- Cox M, Hassan T. Management of posterior segment trauma. *Duane's Ophthalmology* [book on CD-ROM]. Philadelphia, Pa: Lippincott-Raven Publishers; 1996.
- 25- Arciniegas A, Araya R. Our experience in intraocular foreign-body removal. *Ann Ophthalmol* 1992; 24(12): 453-8.
- 26- McCabe C, Mieler W, Postel E. Surgical management of intraocular foreign bodies. *Vitreoretinal Surgery of the Injured Eye*. Philadelphia, PA: Lippincott-Raven; 1999. P. 257-70.
- 27- Yoon YH, Marmor MF. Rapid enhancement of retinal adhesion by laser photocoagulation. *Ophthalmology* 1988; 95(10):1385-8.
- 28- Karel I, Diblik P. Management of posterior segment foreign bodies and long-term results. *Eur J Ophthalmol* 1995; 5(2):113-8.
- 29- Slusher MM. Intraretinal foreign bodies. Management and observations. *Retina* 1990; 10(suppl1): S50-4.
- 30- Choovuthayakorn J, Hansapinyo L, Ittipunkul N, Patikulsila D, Kunavisarut P. Predictive factors and outcomes of posterior segment intraocular foreign bodies. *Eye* 2011; 25(12):1622-6.
- 31- Zhang Y, Zhang M, Jiang C, Qiu HY. Intraocular foreign bodies in China: Clinical Characteristics, Prognostic Factors, and Visual Outcomes in 1,421 eyes. *Am J Ophthalmol* 2011; 152(1): 66-73.
- 32- Greven CM, Engelbrecht NE, Slusher MM, Nagy SS. Intraocular foreign bodies: Management, prognostic factors, and visual outcomes. *Ophthalmology* 2000; 107(3): 608-12.
- 33- De Juan E Jr, Sternberg P Jr, Michels RG. Penetrating ocular injuries. Types of injuries and visual results. *Ophthalmology* 1983;90(11):1318-22.
- 34- Brinton GS, Aaberg TM, Reeser FH, Topping TM, Abrams GW. Surgical results in ocular trauma involving the posterior segment. *Am J Ophthalmol* 1982;93(3):271-8.

The results of Pars Plana Vitrectomy in patients with Intraocular Foreign Body

Mostafa Feghhi MD¹, Fereydoun Farahi MD^{2*}, Alireza Moghaddasi MD³,
Mehran Yadollahi MD³

1- Associate professor,
Department of Ophthalmology,
School of Medicine, Ophthalmic
Research Center, Ahvaz
Jundishapur University of Medical
sciences, Ahvaz, Iran.

2- Assistant professor ,
Department of Ophthalmology,
School of Medicine, Ophthalmic
Research Center, Ahvaz
Jundishapur University of Medical
sciences, Ahvaz, Iran.

3- Ophthalmology Resident,
Department of Ophthalmology,
School of Medicine, Ophthalmic
Research Center, Ahvaz
Jundishapur University of Medical
sciences, Ahvaz, Iran.

*Corresponding Author:
Fereydoun Farahi, Department of
Ophthalmology, School of
Medicine, Ophthalmic Research
Center, Ahvaz Jundishapur
University of Medical Sciences,
Ahvaz, Iran.
Tel: 06112228076
E-mail:feraidoonfarrahi@yahoo.com

Abstract

Background: To identify the clinical features in eyes with intraocular foreign bodies (IOFBs) and evaluate the results of surgical management in these cases.

Methods: In a descriptive retrospective study, the records of 32 eyes of 32 patients with IOFBs were reviewed. All eyes underwent pars plana vitrectomy between April 2001 and February 2012. The IOFBs were removed either with intraocular forceps or magnetic extraction.

Results: All patients were men with the mean age of 30.26 years. The average follow up period was 25.16 months. The IOFBs was ferromagnetic in 25 (70.5%). The IOFBs were extracted with external magnet in 17 eyes (50%) and with intraocular forceps in 12 eyes (35.2%). Macular pucker and scar were present in six eyes (18.7%). Final visual acuity was 20/40 or better in 7 eyes (21.9%) and 20/200 or better in 16 eyes (50%). There were no significant relationship between the final visual acuity of 20/200 or better and the site ($P=0.59$), size ($P=0.53$), type of IOFBs ($P=0.39$), and time interval between trauma and surgery ($P=0.34$).

Conclusion: Although surgical management of IOFBs is a complicated procedure, the appropriate route of removal may be determined by the type, size and site of the embedded IOFB. The data from this study suggest no preference of the external magnet over intraocular forceps for extraction of magnetic IOFBs and the visual outcome was good.

Keywords: intraocular foreign body, Pars Plana Vitrectomy, penetrating ocular trauma.

Received: 08.03.2012

Accepted: 06.06.2012