

ترومبوز وریدهای عمقی پا به دنبال مصرف داروهای ضد بارداری خوراکی: گزارش مورد با رویکرد پرستاری

طوبی کاظمی^۱، سیدعلیرضا جوادی‌نیا^۲، طیبه امیرآبادی^۳

چکیده

خانمی ۳۷ ساله با ورم اندام تحتانی راست و با تشخیص ترومبوز وریدهای عمقی پا در بخش قلب بستری شد. بیمار در ماه گذشته روزانه دو عدد قرص خوراکی ضد بارداری مصرف کرده بود. در روز دوم بستری، به علت عدم رعایت استراحت مطلق، دچار آمبولی ریه شد و برای وی ترومبولیتیک تراپی با استرپتوکیناز شروع شد؛ پس از شروع درمان، بتدریج علائم بیمار بهبود یافت. در این گزارش، ضمن معرفی بیمار، بحثی در خصوص ترومبوز وریدهای عروقی و آمبولی ریه با رویکرد پرستاری ارائه می‌گردد.

واژه‌های کلیدی: ترومبوز سیاهرگ های عمقی، آمبولی ریه، داروهای ضد آبستنی خوراکی، مراقبت پرستاری

مراقبت‌های نوین، فصلنامه علمی دانشکده پرستاری و مامایی دانشگاه علوم پزشکی بیرجند. ۱۳۹۱؛ ۹(۱): ۶۵-۷۱

دریافت: ۱۳۹۱/۰۳/۰۷ اصلاح نهایی: ۱۳۹۱/۰۴/۰۴ پذیرش: ۱۳۹۱/۰۴/۱۱

^۱ دانشیار گروه آموزشی قلب و عروق دانشکده پزشکی و عضو مرکز تحقیقات آنرواسکلروز و عروق کرونر، دانشگاه علوم پزشکی بیرجند، ایران
^۲ نویسنده مسؤؤل، دانشجوی پزشکی، کمیته تحقیقات دانشجویی، دانشکده پزشکی، دانشگاه علوم پزشکی بیرجند، ایران
آدرس: بیرجند- خیابان غفاری- دانشکده پزشکی- دانشگاه علوم پزشکی بیرجند
تلفن: ۰۹۱۵۵۲۸۱۵۷ پست الکترونیکی: sar.javadinia@bums.ac.ir
^۳ کارشناس پرستاری، دانشجوی کارشناسی ارشد پرستاری، دانشکده پرستاری و مامایی، دانشگاه علوم پزشکی بیرجند، ایران

مقدمه

ترومبوآمبولی وریدی (VTE)، یک بیماری خاموش، کشنده و قابل پیشگیری، که شامل ترومبوز ورید عمقی (DVT) و آمبولی ریوی (PE) بوده و یکی از دلایل مرگ ناشی از بیماری‌های قلبی-عروقی می‌باشد. شیوع VTE از ۴-۱۰٪ در بیماران عمومی و بستری بخش جراحی تا ۴۰-۶۰٪ در بیماران ارتوپدیک متغیر بوده که مسؤول سالیانه حدود ۲۵۰۰۰۰ مورد PE است (۲،۱). اختلالات جریان خون، تروما به دیواره عروقی و شرایط افزایش انعقادپذیری از جمله مهمترین عوامل زمینه‌ساز وقوع DVT بوده که با آمبولیزه و پرتاب شدن ترومبوز PE رخ می‌دهد (۳).

پروازهای طولانی مدت و مصرف قرص‌های ضد بارداری خوراکی (OCP) از جمله مهمترین عوامل خطر DVT بوده که اخیراً بسیار مورد توجه بوده‌اند. در این زمینه مطالعات نشان داده‌اند که مسافرت هوایی طولانی با سایر عوامل زمینه‌ای از جمله کاهش تحرک در طی مدت پرواز همراهی داشته و انجام اقدامات پیشگیرانه‌ای همچون استفاده از جوراب‌های الاستیک را توصیه نموده‌اند (۵،۴). مصرف داروهای OCP از طریق افزایش مقاومت به پروتئین C فعال، سبب افزایش خطر DVT می‌گردد؛ هرچند در برخی از مطالعات به عنوان عامل خطری مستقل در نظر گرفته نمی‌شوند (۷،۶). در این مقاله یک مورد ترومبوز وریدهای عمقی پا به دنبال مصرف داروهای ضد بارداری خوراکی با رویکرد پرستاری گزارش می‌گردد.

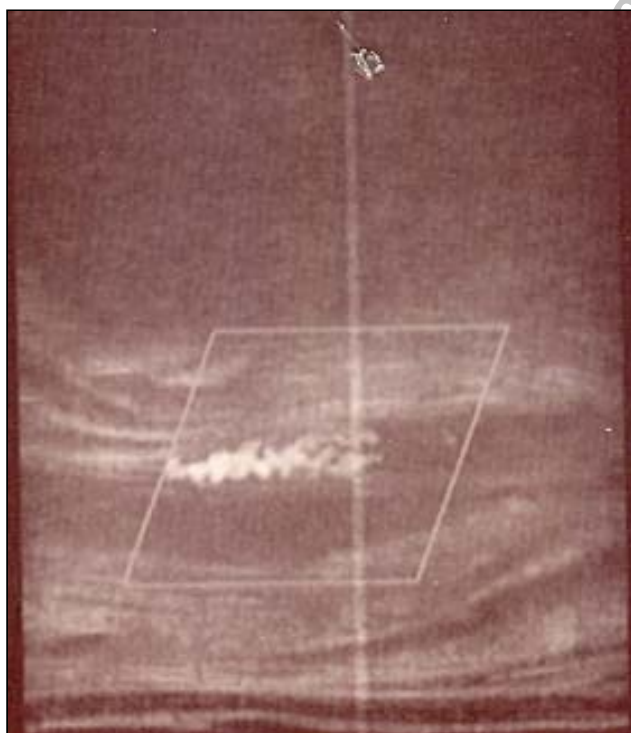شرح مورد

خانمی ۳۷ ساله با شکایت درد مداوم ساق پای راست که از یک هفته قبل آغاز شده بود، به بخش فوریت‌های پزشکی بیمارستان آموزشی ولی‌عصر (عج) بیرجند مراجعه نمود. بیمار اظهار می‌کرد که درد و تورم پای راست از یک ماه قبل به طور متناوب وجود داشته و بتازگی شدت یافته و به صورت مداوم درآمده است. بیمار یک هفته قبل از سفر حج تمتع برگشته بود و طی یک ماه گذشته روزانه دو عدد قرص ضد بارداری مصرف می‌کرده است؛ علاوه بر آن در زمان برگشت از مکه حدود ۸ ساعت تأخیر (در فرودگاه عربستان و پرواز) داشته است.

در معاینه فیزیکی، ساق و ران پای راست به طور واضح متورم بودند. نبض‌های پا قرینه و بخوبی لمس می‌شدند. با توجه

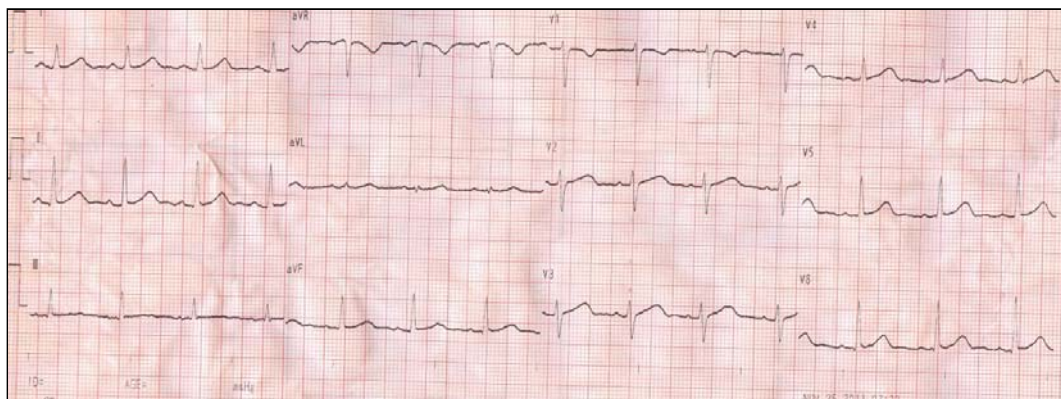
به نمره‌دهی Wells احتمال DVT بالا بود؛ بنابراین سونوگرافی داپلر رنگی از اندام مبتلا انجام شد (شکل ۱) و با مشاهده توده اکوژن داخل مجرای در ورید پوپلیتال راست، احتمال ترومبوز وریدهای عمقی مطرح گردید.

در سونوگرافی، ترومبوز وریدهای عمقی ساق و ران تایید شد و درمان با هپارین ۵۰۰۰ واحد بولوس و سپس انفوزیون ۱۰۰۰ واحد در ساعت با مهار PTT شروع شد. نوار قلب بیمار در روز اول بستری تغییرات خاصی نداشت (شکل ۲-الف)؛ روز دوم به علت عدم رعایت استراحت مطلق و با وجود توصیه‌های پرستاری و راه رفتن در بخش، بیمار به طور ناگهانی دچار تنگی نفس، تپش قلب و درد قفسه سینه گردید. تعداد ضربان قلب حدود ۱۴۰ و فشارخون ۱۱۰/۷۰ میلی‌متر جیوه بود. بیمار درد پلورتیک قفسه صدری داشت و ناآرام و بی‌قرار بود. نوار قلب بیمار در این زمان، تاکیکاردی سینوسی، موج T منفی در لیدهای راست پره‌کوردیال را نشان داد (شکل ۲-ب). در اکوکاردیوگرافی بیمار فشار پولمونر حدود ۷۵ میلی‌متر جیوه، دهلیز و بطن راست بزرگ بوده و McConnell Sign مثبت بود (شکل ۳)؛ بنابراین با ظن بالینی قوی به آمبولی ریه، سی‌تی آنژیوگرافی ریه انجام (شکل ۴) و

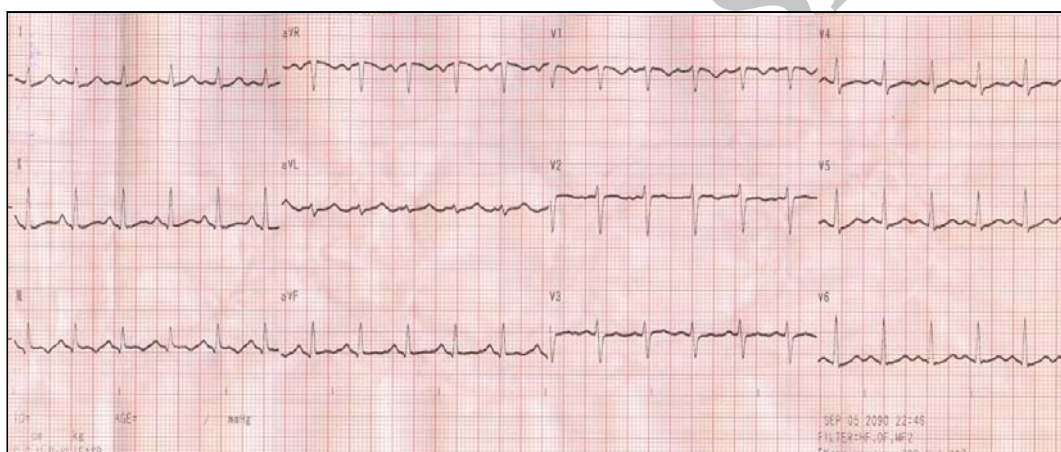


شکل ۱- سونوگرافی کالر داپلر عروق اندام تحتانی راست

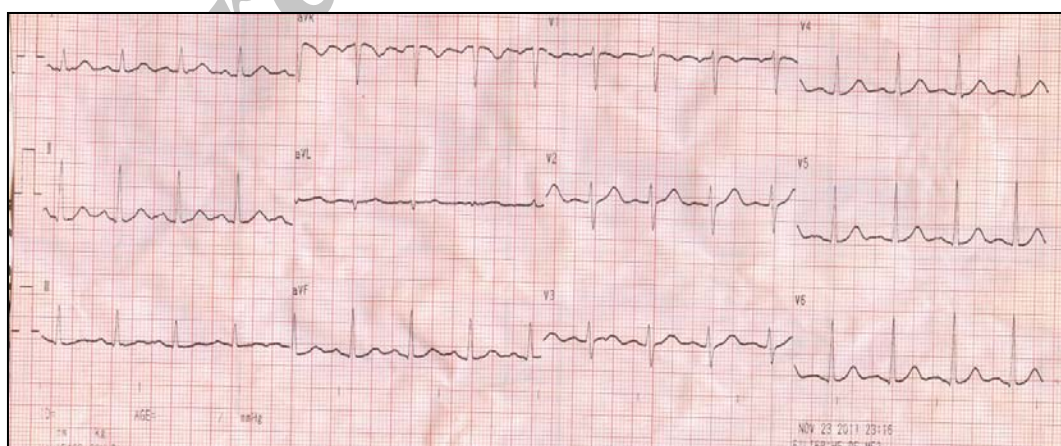
تشخیص آمبولی ریه قطعی شد. استرپتوکیناز به میزان اولیه ۲۵۰۰۰۰ واحد و سپس ۱۰۰۰۰۰ واحد در ساعت انفوزیون شد. با شروع ترومبولیتیک‌تراپی علائم بیمار بتدریج بهبود یافت. روز بعد از درمان با هپارین و وارفارین ادامه یافت. شش روز پس از بستری، بیمار با حال عمومی خوب، وارفارین روزانه یک قرص و INR حدود ۲/۵ ترخیص شد؛ هم اکنون بیمار بدون علامت بوده و براین مهار INR به طور مرتب مراجعه می‌نماید. نوار قلب پس از بهبود علائم بیمار در شکل ۲-ب، نشان داده شده است.



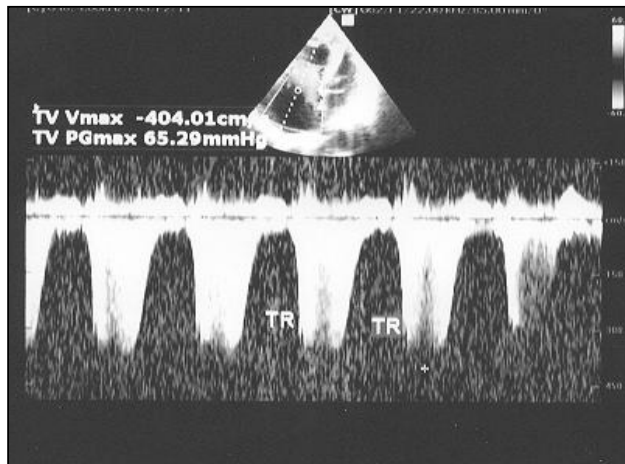
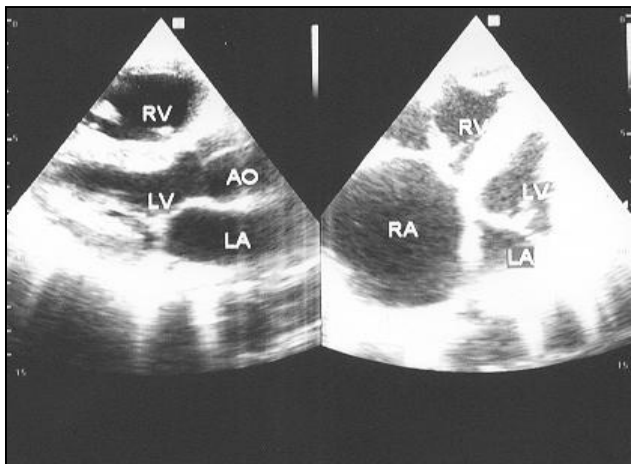
شکل ۲ (الف) - نوار قلب‌های بیمار در زمان بستری



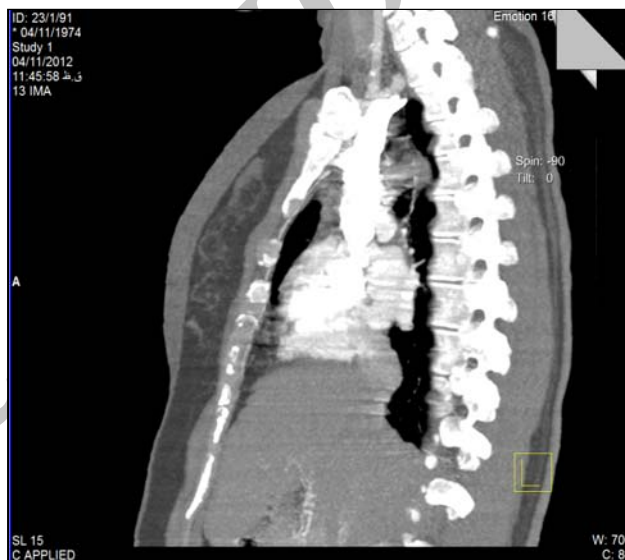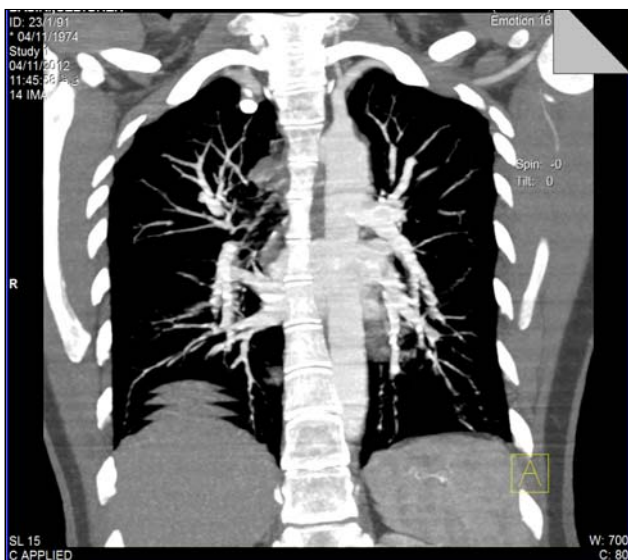
شکل ۲ (ب) - نوار قلب هنگام آمبولی ریوی



شکل ۲ (پ) - نوار قلب پس از درمان آمبولی ریه



شکل ۳- اکوکاردیوگرافی دو بعدی بیمار



شکل ۴- سی تی آنژیوگرافی

بحث

ایجاد این اختلالات در نظر گرفته می شود (۹). پس از رخداد DVT به عنوان آغازگر فرایند VTE، عوارض مهمی در انتظار بیمار است که مهم ترین آن آمبولی ریه می باشد (۱۰). مطالعات مختلف، شیوع این عوارض را از ۱٪ تا ۲۰٪ گزارش نموده اند (۱۱). هزینه های تحمیلی ناشی از ترومبوآمبولی ریوی، به عنوان خطرناک ترین عارضه DVT؛ بر سیستم های بهداشتی به ازای هر بیمار در حدود ۸۰۰ دلار در سال اول و ۲۰۰ دلار در سال های بعد تخمین زده شده است (۱۱)؛ بنابراین هرگونه تلاش در جهت پیشگیری از DVT با ذخیره هزینه های هنگفت بهداشتی همراهی دارد. برای تشخیص این اختلالات از روش های غیرتصویربرداری

ترومبوآمبولی های سیستم وریدی، یکی از بیماری های تهدیدکننده حیات می باشد (۳). از جمله مهم ترین عوامل زمینه ساز VTE که در سالیان اخیر بیشتر مورد توجه قرار گرفته است، افزایش خطر این بیماری در طی سفرهای هوایی طولانی مدت (بخصوص در زمینه پروازهای متوالی) بوده است (۸). هرچند که این مطالعات میزان خطر ناشی از پروازهای طولانی جهت ایجاد VTE را در حد کم تا متوسط در نظر گرفته و وجود سایر عوامل زمینه ساز را نیز مؤثر دانسته اند (۸). عامل زمینه ساز دیگر در این خصوص مصرف OCP بوده که با افزایش ۲-۳ برابری خطر VTE همراه بوده و به عنوان یک عامل خطر مهم جهت

استفاده و پوشیدن صحیح این جوراب‌ها از اهمیت زیادی برخوردار است (۱۱). مواردی همچون پوشیدن صحیح جوراب و خارج کردن آن هنگام خواب، حداکثر استفاده ۸ ساعته از جوراب در طی روز، عدم تمرکز فشار بر پنجه، بخصوص در افراد مسن از جمله مهمترین آموزش‌هایی است که در خصوص استفاده از جوراب‌های الاستیکی فشاری باید به بیماران داد (۱۰). یکی از نکات مهم در مورد بیمار مبتلا به DVT، رعایت استراحت مطلق تا بهبود علائم بالینی در طی مدت بستری می‌باشد. بیمار حاضر با وجود توصیه‌های پرستاری، به دنبال راه رفتن دچار عارضه خطرناک آمبولی ریه شد؛ بنابراین لازم است در برخورد با بیماران DVT، بخصوص وسیع و با گرفتاری وریدهای ران، بیمار از نظر عوارض توجیه شود تا با عدم رعایت نکات ساده، منجر به بیماری تهدیدکننده حیات مانند آمبولی ریه نشود.

نتیجه‌گیری

نکات مهم در مورد این بیمار:

- ۱- استفاده از قرص ضد بارداری به منظور جلوگیری از ایجاد قاعدگی (OCP Misuse) که اغلب در مدت طولانی‌تر و به میزان بالاتری است که احتمال عوارض را افزایش می‌دهد؛ بنابراین لازم است به زنان آموزش‌های کافی در مورد خطرات مصرف OCP بخصوص مصرف غیر ضروری آن داده شود.
- ۲- بیمار قبلاً کرامپ و دردهای را در پشت ساق داشته که در مراحل اولیه و شروع DVT بوده است؛ بنابراین لازم است به افراد جامعه توصیه شود این گونه علائم را جدی بگیرند.
- ۳- رعایت استراحت مطلق در بیماران DVT، البته تا بهبود علائم ضروری است و مانع ایجاد آمبولی ریه می‌شود.

همچون بررسی سطح خونی Troponin، D-dimer و تغییرات الکتروکاردیوگرام (موج S در لید I، موج Q در لید III و موج T معکوس در لید III) استفاده می‌گردد؛ همچنین روش‌های تصویربرداری غیرتهاجمی نظیر اولتراسونوگرافی رنگی داپلر وریدهای عمقی در تشخیص DVT نقش مهمی ایفا می‌کنند. در صورت شک قوی بالینی به آمبولی ریه، سی‌تی آنژیوگرافی روش تشخیصی استاندارد می‌باشد.

بیش از ۵٪ از مرگ بیماران به دنبال آمبولی ریه در اولین ساعات پس از ایجاد علائم رخ می‌دهد که با در نظر گرفتن عدم دسترسی مداوم به پزشک از یک سو و حضور مداوم پرستاران بر بالین بیماران از سوی دیگر، مراقبت‌های پرستاری در جهت پیشگیری از تشکیل آمبولی و تشخیص بموقع آن از اهمیت ویژه‌ای برخوردار است (۱۲). با توجه به اهمیت این موضوع و با در نظر گرفتن وظیفه پرستاران مبنی بر بررسی تمامی بیماران بستری، بخصوص بیماران تحت عمل جراحی از نظر وجود و یا عدم وجود عوامل VTE، آگاهی پرستاران از علائم و نشانه‌های همراه با این اختلال ضروری به نظر می‌رسد.

از جمله مهمترین اقدامات پرستاری در خصوص پیشگیری از VTE، تشویق بیمار به راه رفتن توسط پرستاران (در بیمارانی که توانایی حرکت کردن دارند) می‌باشد. چنانچه بیماری توانایی حرکت نداشته باشد، با کمک به انجام حرکات ورزشی غیرفعال در تخت (مانند فلکسیون و دورسی فلکسیون کف پا، حرکات زانو در محدوده حرکتی آن) سبب بهبود برگشت وریدی شده که در نتیجه این امر با جلوگیری از استاز وریدی، خطر ابتلا به VTE کاهش می‌یابد (۱۱).

روش دیگر پیشگیری از رخداد ترمبوآمبولی، استفاده از جوراب‌های الاستیکی فشاری (کش‌دار) می‌باشد که آموزش نحوه

منابع:

- 1- Geerts WH, Pineo GF, Heit JA, Bergqvist D, Lassen MR, Colwell CW, et al. Prevention of venous thromboembolism: the Seventh ACCP conference on antithrombotic and thrombolytic therapy. Chest. 2004; 126 (3 Suppl): 338S-400S.
- 2- Futterman LG, Lemberg L. A silent killer-often preventable. Am J Crit Care. 2004; 13 (5): 431-36.
- 3- Turpie AG, Chin BS, Lip GY. Venous thromboembolism: pathophysiology, clinical features, and prevention. BMJ. 2002; 325 (7369): 887-90.
- 4- Paganin F, Bourd e A, Yvin JL, G enin R, Guijarro JL, Bourdin A, et al. Venous thromboembolism in passengers following a 12-h flight: a case-control study. Aviat Space Environ Med. 2003; 74 (12): 1277-80.

- 5- Hsieh HF, Lee FP. Graduated compression stockings as prophylaxis for flight-related venous thrombosis: systematic literature review. *J Adv Nurs*. 2005; 51 (1): 83-98.
- 6- Pomp ER, le Cessie S, Rosendaal FR, Doggen CJ. Risk of venous thrombosis: obesity and its joint effect with oral contraceptive use and prothrombotic mutations. *Br J Haematol*. 2007; 139 (2): 289-96.
- 7- Abdollahi M, Cushman M, Rosendaal FR. Obesity: risk of venous thrombosis and the interaction with coagulation factor levels and oral contraceptive use. *Thromb Haemost*. 2003; 89 (3): 493-98.
- 8- Kesteven PJ, Robinson BJ. Clinical risk factors for venous thrombosis associated with air travel. *Aviat Space Environ Med*. 2001; 72 (2): 125-28.
- 9- Miah M, Hoque A, Rashid M, Mahmood T, Khan R, Sarkar S. Clinical Profile and Risk Association of DVT. *J Medicine*. 2007; 8 (1): 7-9.
- 10- Elting LS, Escalante CP, Cooksley C, Avritscher EB, Kurtin D, Hamblin L, et al. Outcomes and cost of deep venous thrombosis among patients with cancer. *Arch Intern Med*. 2004; 164 (15): 1653-61.
- 11- Caprini JA, Botteman MF, Stephens JM, Nadipelli V, Ewing MM, Brandt S, et al. Economic burden of long-term complications of deep vein thrombosis after total hip replacement surgery in the United States. *Value Health*. 2003; 6 (1): 59-74.
- 12- Farley A, McLafferty E, Hendry C. Pulmonary embolism: identification, clinical features and management. *Nurs Stand*. 2009; 23 (28): 49-56.

Deep vein thrombosis due to oral contraceptives use: case report with nursing approach

T. Kazemi¹, S.A. Javadinia², T. Amirabadi³

A 37- year -old woman with swollen right leg and deep vein thrombosis (DVT) was admitted to the cardiology ward. During the month before admission, the patient took 2 contraceptive tablets every day. On the second day of hospitalization, due to not having complete bed rest (CBR), symptoms of pulmonary emboli appeared. Thrombolytic therapy using streptokinase started immediately and the patient's symptoms gradually disappeared after treatment. In this report, the patient is introduced and DVT and pulmonary embolism are discussed, with particular attention to nursing care

Keywords: Venous Thrombosis; Pulmonary Embolism; Contraceptives, Oral; Nursing Care

Modern Care, Scientific Quarterly of Birjand Nursing and Midwifery Faculty. 2012; 9 (1): 65-71

Received: May 27, 2012 Last Revised: June 24, 2012 Accepted: July 1, 2012

Archive of SID

¹ Associate Professor, Faculty of Medicine and Member of Birjand Atherosclerosis and Coronary Artery Research Center, Birjand University of Medical Sciences, Birjand, Iran

² Medical student, Student Research Committee, Faculty of Medicine, Birjand University of Medical Sciences, Birjand, Iran
sar.javadinia@bums.ac.ir

³ Nursing Graduate Student, Faculty of Nursing & Midwifery, Birjand University of Medical Sciences, Birjand, Iran