



## Automatic Musculoskeletal Segmentation in Medical Images

Malihe Molaie<sup>1\*</sup>, Eissa Mohammadnejad<sup>2</sup>, Reza Aghaeizadeh Zoroofi<sup>1</sup>

<sup>1</sup> Control and Intelligent Processing Center of Excellence, School of Electrical and Computer Engineering, University of Tehran, Tehran, Iran.

<sup>2</sup> Master of Computer, Trauma in Police Operations Research Center, Department of Health, Rescue and Treatment of Police Force, Tehran, Iran

### ABSTRACT

**AIMS:** Many people around the world, especially soldiers and military personnel who require a lot of physical activity to perform combat tasks, face with musculoskeletal injuries. To automatically diagnose musculoskeletal disorders in the medical images, the first step is to segment the bones and the muscles in these images. The aim of this study is an automatically segmentation of bones and skeletal muscles in the medical images.

**MATERIALS & METHODS:** Various medical imaging methods such as CT scan can be used to obtain images of different parts of the body for identification and assessment of injuries and diseases. In this research, 1200 CT-Scan images from NAJA staff were used to segment muscles and bones. These datasets were taken from the imaging center of Hazrat Vali-e-Asr Hospital. There are different image processing algorithms for medical image segmentation. In this study, the fuzzy clustering algorithm was used. In the proposed method, depending on the anatomical position of the slices and the presence of dense or spongy bone in the slices, a different number of classes were defined for the fuzzy algorithm according to the image brightness histogram. There was one intensity class for the muscles in all slices.

**FINDINGS:** The results of muscles and bones segmentation are shown in 2D and 3D. Two and Three-dimensional segmentation allows the observation and assessment of broken bones and changes in muscles volume due to various injuries and during treatment.

**CONCLUSION:** The use of different medical image processing methods for automatic musculoskeletal segmentation in these images can help physicians in diagnosing and evaluating the healing process of musculoskeletal injuries among military personnel.

**KEYWORD:** [Musculoskeletal disorders](#), Image Processing [Computer-Assisted](#), Auto-segmentation [Imaging](#);

#### How to cite this article:

MolaieM, Mohammadnejad E, Aghaeizadeh Zoroofi R. Automatic Musculoskeletal Segmentation in Medical Images. J Police Med. 2021;10[3]:159-166.

#### \*Correspondence:

Address: -  
Tel: -  
Fax :-  
Mail: [m.molaie@ut.ac.ir](mailto:m.molaie@ut.ac.ir)

#### Article History:

Received: 18/05/2021  
Accepted: 10/06/2021  
ePublished: 06/07/2021



## بخش‌بندی خودکار اسکلتی-عضلانی در تصاویر پزشکی

ملیحه مولائی<sup>۱\*</sup>، عیسی محمدنژاد<sup>۲</sup>، رضا آقائی زاده ظروفی<sup>۱</sup>

<sup>۱</sup> دانشکده مهندسی برق و کامپیوتر، قطب علمی کنترل و پردازش هوشمند، دانشگاه تهران، تهران، ایران.  
<sup>۲</sup> کارشناس ارشد کامپیوتر، مرکز تحقیقات تروما در عملیات پلیس، معاونت بهداشت، امداد و درمان ناجا، تهران، ایران

### چکیده

**اهداف:** آسیب‌های اسکلتی-عضلانی یکی از مشکلاتی است که افراد بسیاری در سراسر جهان به‌خصوص سربازان و نیروهای نظامی که نیازمند فعالیت فیزیکی زیاد و خاص برای انجام وظایف رزمی هستند، به آن دچار می‌شوند. به‌منظور تشخیص خودکار مشکلات اسکلتی-عضلانی در تصاویر پزشکی، مرحله اول؛ بخش‌بندی استخوان‌ها و ماهیچه‌ها در این تصاویر است. هدف از انجام پژوهش حاضر، بخش‌بندی خودکار استخوان‌ها و ماهیچه‌های اسکلتی در تصاویر پزشکی است.

**مواد و روش‌ها:** به‌منظور دستیابی به تصاویر بخش‌های مختلف بدن در راستای شناسایی و بررسی آسیب‌ها و بیماری‌ها، می‌توان از روش‌های مختلف تصویربرداری پزشکی از جمله سی‌تی‌اسکن استفاده کرد. در پژوهش حاضر، ۱۲۰۰ تصویر سی‌تی‌اسکن مربوط به کارکنان ناجا به‌منظور بخش‌بندی ماهیچه‌ها و استخوان‌ها ارزیابی شد. این داده‌ها از مرکز تصویربرداری بیمارستان فوق تخصصی حضرت ولیعصر [عج] ناجا در شهر تهران در سال ۱۳۹۸ اخذ گردید. برای بخش‌بندی در تصاویر پزشکی، الگوریتم‌های پردازشی مختلفی وجود دارد که در پژوهش حاضر از الگوریتم خوشه‌بندی فازی استفاده شد. در این الگوریتم؛ بسته به موقعیت آناتومیکی، مقطع مورد بخش‌بندی قرارگرفته، حضور استخوان متراکم یا اسفنجی در آن مقطع بررسی شده و هیستوگرام شدت روشنایی تصویر ارزیابی می‌گردد و تعداد کلاس‌های متفاوتی برای الگوریتم فازی تعریف می‌شود. در تمام مقاطع یک کلاس؛ شدت روشنایی برای ماهیچه‌ها لحاظ گردید.

**یافته‌ها:** نتایج حاصل از بخش‌بندی ماهیچه‌ها و استخوان‌ها در مقاطع دوبعدی و سه‌بعدی نشان داده شد. بخش‌بندی دوبعدی و سه‌بعدی، امکان مشاهده و بررسی استخوان‌های شکسته و تغییرات حجم ماهیچه‌ها در اثر آسیب‌های مختلف و در طول درمان را فراهم نمود.

**نتیجه‌گیری:** استفاده از روش‌های مختلف پردازش تصاویر پزشکی به‌منظور بخش‌بندی خودکار اسکلتی-عضلانی، به پزشکان در تشخیص و ارزیابی روند بهبود آسیب‌های اسکلتی-عضلانی در بین نیروهای نظامی کمک شایانی می‌کند.

**کلیدواژه‌ها:** مشکلات اسکلتی-عضلانی، پردازش تصویر با رایانه، بخش‌بندی خودکار، نمایش سه‌بعدی

#### تاریخچه مقاله:

دریافت: ۱۴۰۰/۰۲/۲۸  
پذیرش: ۱۴۰۰/۰۳/۲۰  
چاپ: ۱۴۰۰/۰۴/۱۵

#### نویسنده مسئول:

آدرس: -  
تلفن: -  
فاکس: -  
پست الکترونیک:  
m.molaie@ut.ac.ir

#### نحوه استناد به این مقاله:

MolaieM, Mohammadnejad E, Aghaeizadeh Zoroofi R. Automatic Musculoskeletal Segmentation in Medical Images. J Police Med. 2021;10[3]:159-166.

## مقدمه

اپراتورهای مورفولوژیکی استفاده نمودند [۱۴]. در مطالعه Kemnitz و همکاران به‌منظور بخش‌بندی اندام‌های مختلف در ناحیه ران، روشی نیمه‌خودکار با استفاده از مدل شکل فعال و مرز فعال ارائه شد [۱۵].

به‌منظور بخش‌بندی خودکار استخوان‌ها و ماهیچه‌ها، الگوریتم‌های پردازش تصویر متفاوتی از جمله روش‌های مبتنی بر مدل‌های مرز فعال [۱۶، ۱۷]، روش فازی‌سی‌مینز [Fuzzy C-Means-FCM] [۱۸، ۱۹]، شبکه عصبی [۲۰]، روش‌های مبتنی بر مدل‌های هندسی [۲۱، ۲۲]، سطوح هم‌تراز [۲۳، ۲۴]، روش‌های مبتنی بر اطلس [۲۵، ۲۶] در دسترس است. در پژوهش حاضر از الگوریتم فازی‌سی‌مینز به‌منظور بخش‌بندی خودکار استخوان‌ها و ماهیچه‌های اسکلتی دست‌وپا در تصاویر سی‌تی‌اسکن در آسیب‌های اسکلتی بیماران استفاده شد. با توجه به اینکه بخش‌های میانی استخوان‌های دست‌وپا از نوع استخوان متراکم و بخش‌های انتهایی آن‌ها غالباً از نوع استخوان اسفنجی هستند؛ در الگوریتم فازی‌سی‌مینز، بر اساس موقعیت آناتومیکی مقطع مورد بخش‌بندی و حضور استخوان‌های متراکم یا اسفنجی در آن مقطع، یک یا دو کلاس شدت روشنایی برای آن‌ها در نظر گرفته شد. استفاده از دانش آناتومیکی در این مطالعه منتج به بخش‌بندی صحیح استخوان‌ها و در نتیجه سایر اندام‌ها از جمله عضلات و بافت چربی می‌شود.

## مواد و روش‌ها

در مطالعه حاضر، ۱۲۰۰ تصویر سی‌تی‌اسکن از کارکنان ناچا در شهر تهران در سال ۱۳۹۸، ارزیابی شد. این داده‌ها شامل تصاویر سی‌تی‌اسکن به‌دست‌آمده از دست‌وپای بیماران بود. با توجه به اینکه شدت روشنایی اندام مختلف در تصاویر سی‌تی‌اسکن با یکدیگر متفاوت است، در این مطالعه به‌منظور بخش‌بندی خودکار استخوان و ماهیچه در این تصاویر، ابتدا نویز موجود در تصاویر را با استفاده از فیلتر انتشار ناهمسانگرد که یکی از مؤثرترین روش‌ها در کاهش نویز از تصاویر سی‌تی‌اسکن است [۲۷]، کاهش داده و سپس، به خوشه‌بندی شدت روشنایی تصاویر با استفاده از الگوریتم فازی‌سی‌مینز [FCM] و بهبود یافته آن پرداخته شد. در تصاویر سی‌تی‌اسکن، استخوان‌ها نسبت به سایر اندام‌ها از شدت روشنایی بالاتری برخوردارند. این اختلاف شدت روشنایی در استخوان‌های متراکم نسبت به سایر اندام‌ها بیشتر است. در مورد استخوان‌های اسفنجی، غالباً بخش‌های خارجی این استخوان‌ها مانند استخوان‌های متراکم شدت روشنایی بالایی دارند، اما بخش‌های اسفنجی و داخلی این استخوان‌ها دارای شدت روشنایی کمتری نسبت به استخوان متراکم هستند. بنابراین در مطالعه حاضر، به‌منظور استخراج استخوان‌های متراکم، یک کلاس شدت روشنایی برای آن‌ها در نظر گرفته شد و برای استخوان‌های اسفنجی دو کلاس شدت روشنایی لحاظ گردید. بخش‌های میانی استخوان‌های دست‌وپا از نوع استخوان متراکم و بخش‌های انتهایی آن‌ها غالباً از نوع استخوان اسفنجی هستند. به‌عنوان مثال شکل ۱ یک نمونه استخوان متراکم در مقطع ران و استخوان اسفنجی در مقطع زانو به همراه هیستوگرام شدت روشنایی آن‌ها را نشان می‌دهد.

آسیب‌ها و اختلالات اسکلتی-عضلانی؛ استخوان‌ها، مفاصل و ماهیچه‌ها را تحت تأثیر قرار می‌دهند که این اختلالات گاهی دردناک و ناتوان‌کننده بوده و بر کیفیت زندگی، فعالیت و بهره‌وری روزمره تأثیر می‌گذارند. اختلالات اسکلتی-عضلانی شامل بیماری‌های مفصلی نظیر آرتروز و روماتیسم مفصلی، درد کمر و گردن، یوکی استخوان و شکستگی، روماتیسم بافت نرم، آسیب‌های ناشی از ورزش، کار و تروما هستند. میلیون‌ها نفر از افراد مختلف در تمام فرهنگ‌ها و در همه کشورها تحت تأثیر این اختلالات قرار می‌گیرند. هزینه درمان برخی اختلالات اسکلتی-عضلانی، گاهی بیشتر از درمان سایر بیماری‌های شایع است و همچنین، از دلایل اصلی مرخصی‌های استعلاجی در نیروی کار، محسوب می‌شود [۱].

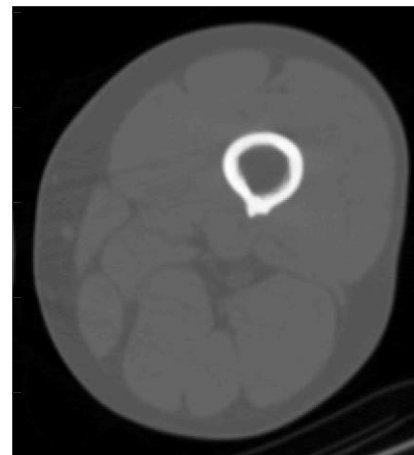
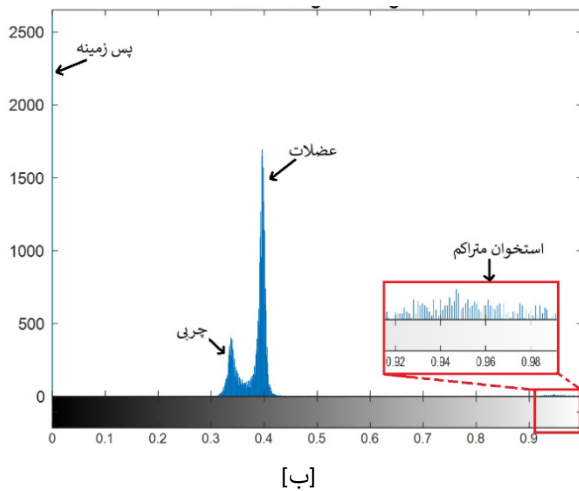
احتمال بروز آسیب‌های اسکلتی-عضلانی در بین سربازان و نیروهای نظامی که نیازمند فعالیت فیزیکی زیاد و خاص از جمله آموزش‌های رزمی، دویدن، رژه نظامی و عبور از موانع هستند، نسبت به سایرین بالاتر است. در مطالعه‌ای، ۵۵۵۹ نیروی رسمی که طی سه سال در سه پادگان آموزشی دوره آموزش نظامی را گذرانده بودند، از نظر آسیب‌های وارده مورد بررسی قرار گرفتند. نتایج این بررسی نشان داد که بیشترین میزان وقوع مربوط به آسیب‌های اسکلتی-عضلانی با شیوع ۹۶/۲٪ بوده است [۲]. همچنین در مطالعات دیگر، مشخص شده که شایع‌ترین علل مراجعه به درمانگاه پادگان‌های آموزشی و معلولیت‌ها، ناشی از آسیب‌های عضلانی-اسکلتی است [۳]. تمرینات دوره سربازی، ممکن است باعث بروز آسیب‌های اسکلتی-عضلانی در سربازان شود [۴-۶]. مطالعه مروری نشان داد که آسیب‌های اسکلتی-عضلانی شایع‌ترین نوع آسیب‌های فیزیکی ناشی از تمرینات نظامی، طی دوره آموزشی خدمت سربازی است [۵]. بیشترین میزان آسیب‌ها در اندام تحتانی اتفاق می‌افتد [۴، ۷-۹].

تجزیه و تحلیل تصاویر پزشکی می‌تواند به تشخیص آسیب‌های اسکلتی-عضلانی و همچنین ارزیابی فرآیند بهبود و درمان بیماران کمک نماید. امروزه تشخیص و جراحی این اختلالات با استفاده از کامپیوتر و الگوریتم‌های پردازش تصویر بسیار رایج شده است [۱۰]. به‌منظور تشخیص خودکار مشکلات اسکلتی-عضلانی در تصاویر پزشکی، مرحله اول؛ بخش‌بندی استخوان‌ها و ماهیچه‌ها در این تصاویر است که با بخش‌بندی استخوان‌ها و ماهیچه‌ها و بررسی تغییرات آن‌ها در طول درمان، می‌توان روند بهبودی را مورد ارزیابی قرارداد.

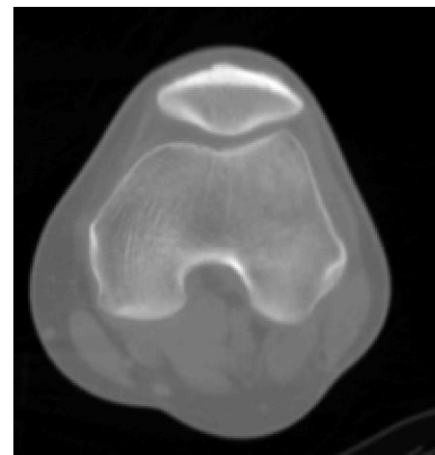
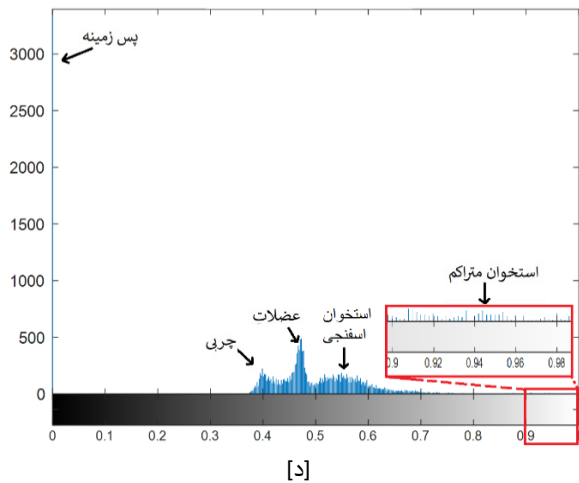
تاکنون مطالعات متعددی به استخراج نواحی ماهیچه و استخوان در تصاویر پزشکی پرداخته‌اند. در مطالعه Huang و همکاران، ترکیبی از روش‌های شکلی-آماری و روش برش گراف به‌منظور بخش‌بندی استخوان فمور در تصاویر سی‌تی‌اسکن ارائه شد [۱۱]. Tan و همکاران از یک مدل مخلوط گاوسی بی‌زی متغیر، برای خوشه‌بندی مناطق چربی، مغز استخوان، ماهیچه، استخوان و پس‌زمینه در داده‌های MRI و سی‌تی‌اسکن استفاده کردند [۱۲]. در مطالعه Brunner و همکاران از طبقه‌بندی MAP Maximum a Posteriori برای اندازه‌گیری حجم ماهیچه‌های ران در تصاویر MRI استفاده گردید [۱۳]. Orgiu و همکاران برای بخش‌بندی خودکار ماهیچه‌های اسکلتی و بافت چربی در تصاویر MRI از الگوریتم فازی‌سی‌مینز (Fuzzy C-Means-FCM) و

سی‌تی‌اسکن مربوط به دست‌ها و پاها، یک کلاس شدت روشنایی مربوط به زمینه، یک کلاس برای بافت چربی، یک کلاس برای بافت ماهیچه و بسته به نوع استخوان متراکم یا اسفنجی یک یا دو کلاس شدت روشنایی برای استخوان وجود دارد. در این تصاویر به‌منظور استخراج نواحی مربوط به استخوان‌ها و ماهیچه‌ها از الگوریتم‌های پردازش تصویر که به جداسازی این کلاس‌های شدت روشنایی می‌پردازند، استفاده شده است. یکی از مؤثرترین این الگوریتم‌ها خوشه‌بندی داده‌ها به روش فازی-سی‌مینز و بهبودیافته‌های این الگوریتم است که در مطالعه حاضر برای بخش‌بندی استخوان‌ها و عضلات استفاده گردید.

با توجه به **شکل ۱-الف**، قسمت‌های مختلف استخوان متراکم، شدت روشنایی بسیار بالاتری نسبت به سایر بافت‌ها دارند که در نمودار هیستوگرام، یک کلاس شدت روشنایی نزدیک ۱ وجود دارد **شکل ۱-ب** اما در استخوان اسفنجی، بخش‌های خارجی استخوان، متراکم بوده و بخش‌های دیگر آن، شدت روشنایی نزدیک‌تری به سایر اندام‌ها دارند و در این استخوان‌ها دو کلاس شدت روشنایی مشاهده می‌شود که بر روی هیستوگرام مشخص شده است **شکل ۱-د**.  
در نمودار هیستوگرام، شدت روشنایی پس‌زمینه که صفر است به‌صورت یک پیک، مشخص شده است و دو پیک دیگر مربوط به بافت چربی و بافت ماهیچه است. بنابراین در تصاویر



[الف]



[ج]

**شکل ۱** الف: تصویر سی‌تی‌اسکن در مقطع ران که شامل استخوان متراکم است. ب: هیستوگرام شدت روشنایی تصویر مقطع ران. ج: تصویر سی‌تی‌اسکن از مقطع زانو که شامل استخوان اسفنجی است. د: هیستوگرام شدت روشنایی تصویر مقطع زانو

به‌طور گسترده در زمینه‌های مختلف مورد استفاده قرار گرفته و یکی از پرکاربردترین روش‌ها برای یافتن مدل فازی از داده‌ها است. در این الگوریتم، یک مجموعه داده به تعدادی کلاس یا خوشه تقسیم می‌شود و تعداد خوشه‌ها از قبل مشخص گردیده است. در بخش‌بندی ماهیچه‌ها و استخوان‌ها، در حضور استخوان متراکم تعداد خوشه‌ها ۴ و در حضور استخوان اسفنجی تعداد خوشه‌ها ۵ در نظر گرفته شده است. این روش می‌تواند نسبت به خوشه‌بندی‌های دارای آستانه سخت [Hard-Threshold] که در

خوشه‌بندی از شاخه‌های یادگیری بدون نظارت است و فرآیند خودکاری است که در آن، داده‌ها به دسته‌هایی که اعضای آن مشابه یکدیگر باشند، تقسیم می‌شود. به این دسته‌ها خوشه گفته می‌شود. در واقع، خوشه‌بندی؛ گروه‌بندی داده‌ها است، به‌نحوی که داده‌ها در خوشه‌های یکسان، بیشترین شباهت و در خوشه‌های متفاوت، کمترین شباهت را با یکدیگر داشته باشند. برای خوشه‌بندی روش‌های زیادی ارائه شده است. در میان روش‌های مختلف در خوشه‌بندی داده‌ها روش فازی‌سی‌مینز

$$\mu_{ij} = \frac{1}{\sum_{k=1}^N \left( \frac{\|x_i - c\|}{\|x_j - c\|} \right)^{\frac{2}{m-1}}} \quad (2)$$

این مراحل تا جایی تکرار می‌شوند که تغییرات  $J_m$  کمتر از یک آستانه [در اینجا  $10^{-5}$ ] شود یا حداکثر تعداد تکرارها (در این مطالعه ۱۰۰) حاصل شود.

**ملاحظات اخلاقی.** اطلاعات شخصی بیماران کاملاً محرمانه لحاظ شد. انجام مطالعه حاضر با اخذ مجوزهای لازم از ناجا صورت گرفت.

### یافته

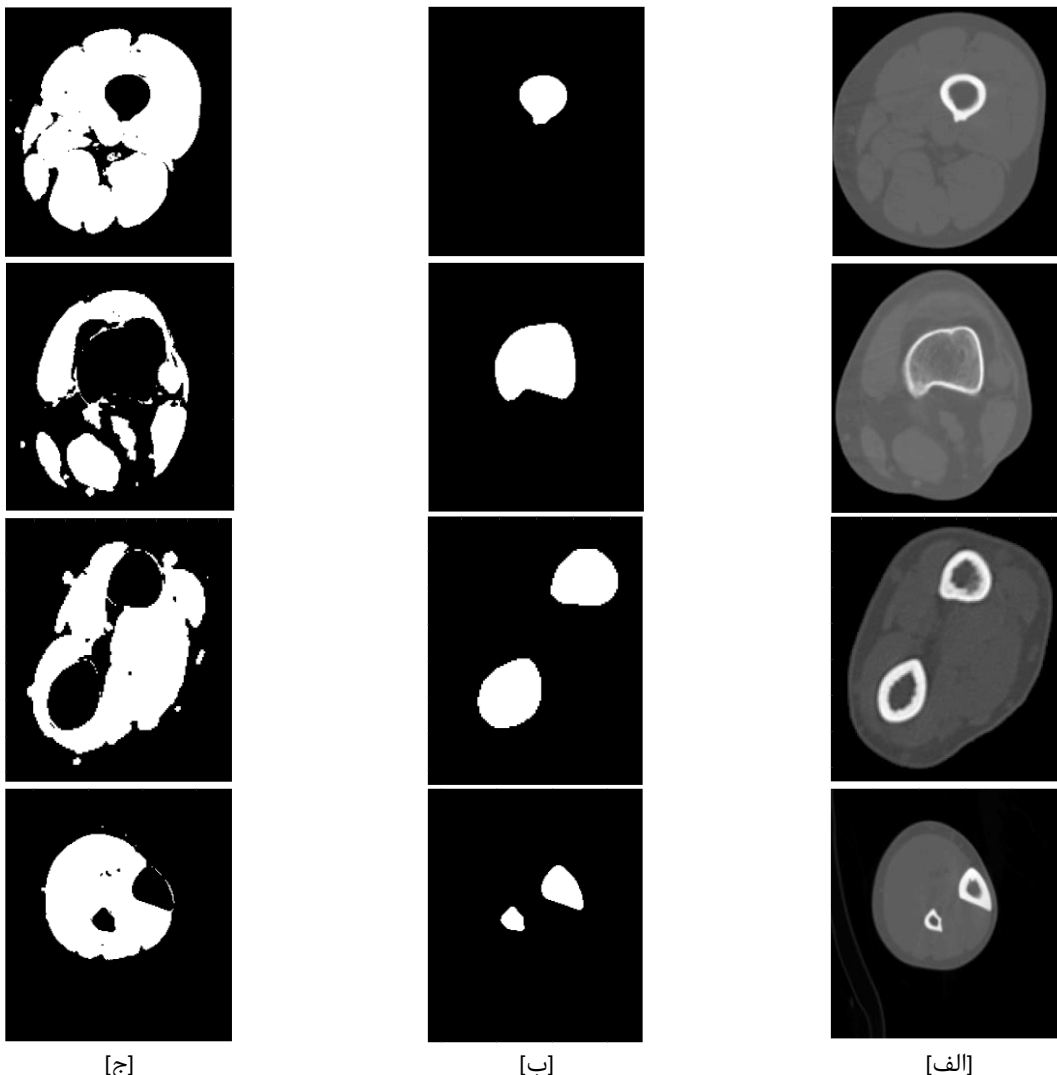
بخش‌بندی عضلات و استخوان‌ها بر روی ۱۲۰۰ تصویر سی‌تی‌اسکن به‌دست‌آمده از کارکنان ناجا انجام گرفت. در **شکل ۲** تعدادی از نتایج حاصل از بخش‌بندی عضلات و استخوان‌های نمونه‌های مختلف در مقاطع دست‌وپا با استفاده از روش فازی‌سی‌مینز آورده شده است. همان‌طور که در **شکل ۲** مشخص است، روش به‌خوبی توانسته است استخوان‌های متراکم و همچنین استخوان اسفنجی در مقطع زانو را بخش‌بندی نماید و در نتیجه آن، بخش‌بندی ماهیچه‌ها نیز به‌درستی انجام‌گرفته است.

آن هر نمونه یک برجسب مشخص دارد، بسیار قدرتمندتر واقع شود. در روش فازی‌سی‌مینز، هر داده با درجه عضویت خاصی بین ۰ و ۱ به هر یک از خوشه‌ها تعلق دارد و با توجه به درجه تعلق، عضویت آن در یک خوشه مشخص می‌شود. در این روش تابع هدف زیر مینیمم می‌شود:

$$J_m = \sum_{i=1}^D \sum_{j=1}^N \mu_{ij}^m \|x_i - c\|^2 \quad (1)$$

در رابطه (۱):  $D$  تعداد نمونه‌ها و  $N$  تعداد خوشه‌هاست که در این مطالعه در مقاطع انتهایی استخوان‌های دست‌وپا که دارای استخوان اسفنجی هستند؛ ۵ و در مقاطع میانی آن‌ها که استخوان متراکم است؛ ۴ در نظر گرفته شد.  $m$  درجه همپوشانی فازی را کنترل می‌کند که در این مطالعه برابر با ۲ لحاظ شد.  $x_i$  نمونه  $i$  ام،  $c_j$  مرکز خوشه  $j$  ام و  $\mu_{ij}$  میزان تعلق  $x_i$  در خوشه  $j$  ام است.

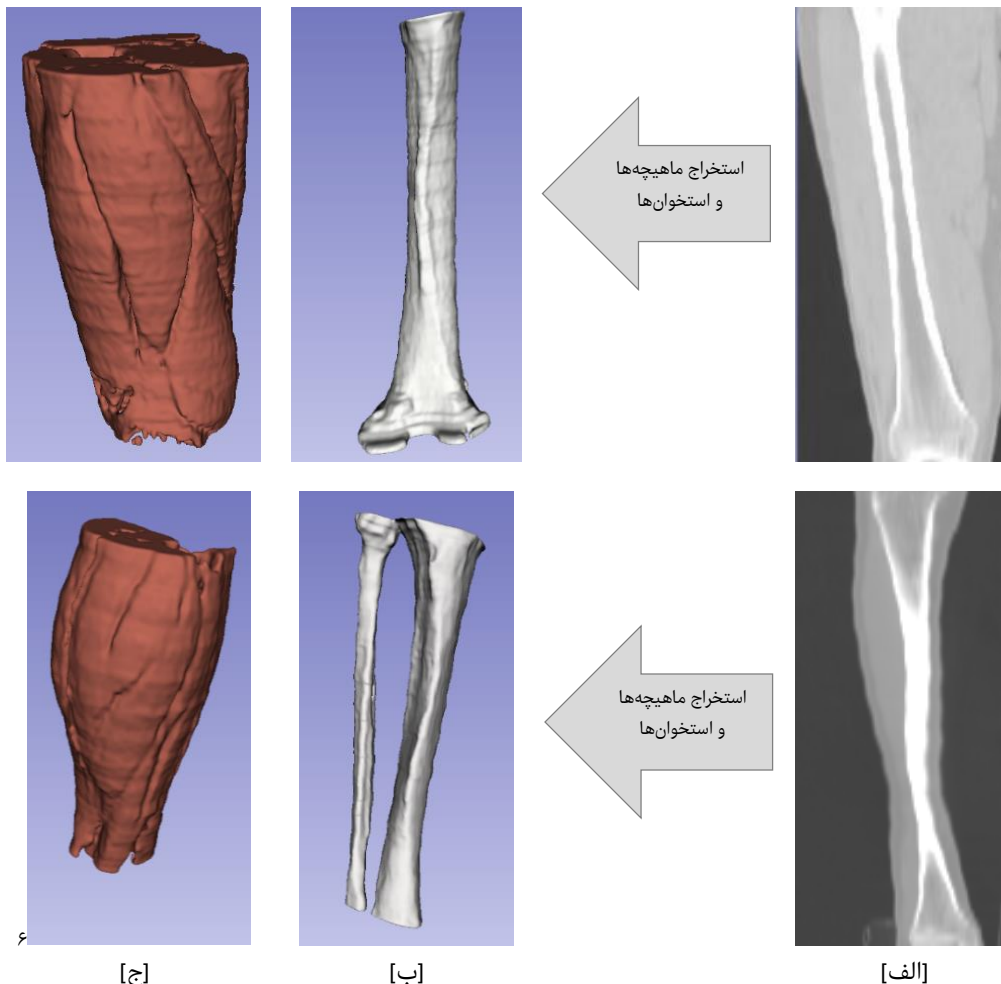
ابتدا  $\mu_{ij}$  ها به‌صورت تصادفی انتخاب‌شده و بر اساس آن‌ها مراکز خوشه‌ها محاسبه می‌شوند. پس‌از آن بر اساس مراکز به‌دست‌آمده و بر اساس رابطه (۲) که از مینیمم تابع  $J_m$  به‌دست‌آمده است،  $\mu_{ij}$  ها اصلاح‌شده و مجدداً  $J_m$  و مراکز خوشه‌ها محاسبه می‌شود.



**شکل ۲** تصویر یک مقطع از داده سی‌تی‌اسکن ورودی از چند بیمار [الف]. استخوان بخش‌بندی شده [ب]. ماهیچه بخش‌بندی شده [ج].

حجم آن‌ها را در اثر آسیب‌های مختلف و در طول درمان موردبررسی قرارداد. در شکل ۳ دو نمونه از عضلات و استخوان‌های استخراج‌شده در مقاطع ران و ساق پا به صورت سه‌بعدی آمده است.

پس از بخش‌بندی عضلات و استخوان‌ها در مقاطع دوبعدی، می‌توان آن‌ها را به صورت سه‌بعدی نمایش داد. نمایش سه‌بعدی استخوان‌ها و عضلات، امکان بررسی دقیق‌تر استخوان‌های شکسته و نظارت بر روند بهبود آسیب را فراهم می‌کند. همچنین با بررسی سه‌بعدی عضلات، می‌توان تغییرات



شکل ۳ تصویر یک مقطع از داده سی‌تی‌اسکن [الف]، نمایش استخوان‌ها [ب] و ماهیچه‌های [ج] استخراج‌شده به صورت سه‌بعدی.

استخوان‌ها و ماهیچه‌ها در این تصاویر است. در مطالعه حاضر، استخوان‌ها و عضلات اسکلتی در تصاویر سی‌تی‌اسکن، به منظور کمک به تشخیص این اختلالات، به صورت خودکار بخش‌بندی شدند. با توجه به اینکه در پی آسیب به سیستم اسکلتی-عضلانی، میزان تحرک افراد کاهش می‌یابد؛ این امر منجر به تحلیل عضلات و کاهش توانایی فرد می‌گردد. بنابراین، بررسی تغییرات حجم عضلات در طی مراحل درمانی، می‌تواند نقش مؤثری در راستای ارزیابی مراحل درمان و بهبود فرد داشته باشد. به منظور بررسی تغییرات حجم عضلات، در ابتدا باید آن‌ها را به صورت مجزا از تصاویر پزشکی استخراج نمود. به منظور استخراج خودکار ماهیچه‌ها و استخوان‌ها در تصاویر پزشکی می‌توان از الگوریتم‌های مختلف پردازش تصویر بهره برد که در مطالعه حاضر از الگوریتم خوشه‌بندی فازی استفاده شد. بخش‌بندی ماهیچه‌ها و استخوان‌ها بر روی ۱۲۰۰ تصویر سی‌تی‌اسکن به دست آمده از بیماران کارکنان ناجا پیاده‌سازی گردید و نتایج حاصل ارائه شد. در

### بحث

بخش‌بندی خودکار ماهیچه‌ها و استخوانها در تصاویر سی‌تی‌اسکن را می‌توان با استفاده از الگوریتم خوشه‌بندی فازی انجام داد. از آنجایی‌که اختلالات اسکلتی-عضلانی یکی از مهم‌ترین اختلالاتی است که افراد بسیاری در سراسر جهان به آن دچار هستند و همچنین، احتمال بروز آن در بین سربازان و نیروهای نظامی که نیازمند فعالیت فیزیکی زیاد و خاص برای انجام وظایف رزمی هستند، نسبت به سایر افراد بالاتر است؛ در مطالعه حاضر، داده‌ها نیروهای نظامی [ناجا] به منظور کمک به تشخیص آسیب‌های اسکلتی-عضلانی موردبررسی قرار گرفت. تجزیه و تحلیل تصاویر پزشکی می‌تواند به تشخیص این بیماری‌ها و همچنین برنامه‌ریزی برای جراحی و طراحی اندام مصنوعی مختلف کمک نماید. به منظور تشخیص خودکار مشکلات اسکلتی-عضلانی در تصاویر پزشکی، مرحله اول؛ بخش‌بندی

مختلف ایجاد آسیب و درمان و بررسی تغییرات ایجاد شده خواهد بود.

### نتیجه‌گیری

از روش‌های فازی از جمله الگوریتم فازی-سی‌مینز می‌توان به‌منظور بخش‌بندی صحیح و خودکار اسکلتی-عضلانی در تصاویر پزشکی، استفاده نمود. استخراج جداگانه نواحی مربوط به استخوان‌ها و عضلات و بررسی تغییرات آن‌ها به پزشکان در تشخیص و ارزیابی روند بهبود آسیب‌های اسکلتی-عضلانی در بین نیروهای نظامی کمک قابل‌توجهی می‌کند.

### تشکر و قدردانی

نویسندگان از همکاری مسئولین ذی‌ربط در مرکز تصویربرداری بیمارستان فوق تخصصی حضرت ولیعصر [عج] ناجا شهر تهران که در تهیه داده‌ها مورداستفاده در این مطالعه همکاری نموده‌اند، تشکر و تقدیر می‌نمایند.

**تعارض منافع:** بدین‌وسیله نویسندگان تصریح می‌نمایند که هیچ‌گونه تعارض منافی در قبال مطالعه حاضر وجود ندارد.

**سهم نویسندگان:** همه نویسندگان در نگارش اولیه مطالعه و بازنگری آن سهم بودند و همه با تأیید نهایی مطالعه حاضر، مسئولیت دقت و صحت مطالب مندرج در آن را می‌پذیرند.

**منابع مالی:** منابع مالی این پژوهش توسط پژوهشگر تأمین شده است.

### References

1. <http://www.boneandjointburden.org/>, last seen on April 25, 2021.
2. Najafi Mehri S, Sadeghian M, Tayyebi A, Karimi Zarchi A, Asgari A. Epidemiology of physical injuries resulted from military training course. *Journal Mil Med*. 2010;12[2]:89-92.
3. Army Dot. Prevention and control of musculoskeletal injuries associated with physical training. *Technical Bulletin Medical* 592 [TB MED 592]. 2011.
4. Taanila H, Suni J, Pihlajamäki H, Mattila VM, Ohrankämnen O, Vuorinen P, et al. Musculoskeletal disorders in physically active conscripts: a one-year follow-up study in the Finnish Defence Forces. *BMC musculoskeletal disorders*. 2009;10[1]:89.
5. Ghaderi M, Semsar B, Ahmadzadeh J, Mohebbi I. Musculoskeletal Disorders Related to Physical Activities of the Military Training Course and a Preventive Ergonomic Solution: Review Study. *Journal Mil Med*. 2017; 19[4]:317-25.
6. Jannesari M, SH A, Sadeghi M, Mohebi H. Causes of Health Care Referrals During Military Training. *Journal Mil Med*. 2005;7[3]:187-92.
7. Farahani H, Sanei S, Naji M, Sadr S, Khakpoor S, Divandari H. The investigation of incidence rate and causes of physical injuries in sport activities and military parade and developing strategies to prevent them. *Physical Education and Sport Science Quarterly [PESSQ]*. 2009;2[5]:21-32.
8. Knapik J, Ang P, Reynolds K, Jones B. Physical fitness, age, and injury incidence in infantry soldiers. *Army Research Inst of Environmental Medicine*. 1993.
9. Almeida SA, Williams KM, Shaffer RA, Luz JT, Badong E. A Physical Training Program to Reduce Musculoskeletal Injuries in US Marine Corps Recruits, Version 1.0. *Naval Health Research Center San Diego CA*; 1997.
10. Yokota F. Automated Segmentation of Bones and Muscles in the Hip and Thigh from X-ray Computed Tomography Scans: 2015.
11. Huang J, Griffith JF, Wang D, Shi L. Graph-cut-based segmentation of proximal femur from computed tomography images with shape prior. *Journal of Medical and Biological Engineering*. 2015;35[5]:594-607
12. Tan C, Yan Z, Zhang S, Belaroussi B, Yu HJ, Miller C, et al, editors. An automated and robust framework for quantification of muscle and fat in the thigh. *Pattern Recognition [ICPR], 2014 22nd International Conference on*; 2014: IEEE.
13. Brunner G, Nambi V, Yang E, Kumar A, Virani SS, Kougias P, et al. Automatic quantification of muscle volumes in magnetic resonance imaging scans of the lower extremities. *Magnetic resonance imaging*. 2011;29[8]:1065-75.
14. Orgiu S, Lafortuna CL, Rastelli F, Cadioli M, Falini A, Rizzo G. Automatic muscle and fat segmentation in

مطالعه حاضر و در مطالعه Orgiu و همکاران [۱۴]: از روش فازی-سی‌مینز به‌منظور استخراج نواحی استخوان و ماهیچه استفاده گردید. مطالعه Orgiu و همکاران بر روی داده‌ها MRI و آنها در مقاطع شامل استخوان متراکم بود، اما مطالعه حاضر بر روی داده‌ها سی‌تی‌اسکن و در مقاطع شامل استخوان متراکم و اسفنجی پیاده‌سازی شد که نتایج هر دو مطالعه، کارایی روش فازی-سی‌مینز را در بخش‌بندی عضلات و استخوان‌ها نشان داد. پس از استخراج ماهیچه‌ها و استخوان‌ها به‌صورت دوبعدی، می‌توان آن‌ها را در تمامی مقاطع استخراج نمود و با بخش‌بندی سه‌بعدی آن‌ها، به بررسی تغییرات پرداخت. در بخش نتایج، دو نمونه از بخش‌بندی سه‌بعدی ماهیچه‌ها و استخوان‌ها در تصاویر سی‌تی‌اسکن در مقطع ران و ساق پا نشان داده شده است. با توجه به اینکه این روش؛ از اطلاعات شدت روشنایی به‌منظور بخش‌بندی استخوان‌ها و عضلات استفاده می‌کند و همچنین استخوان‌ها و عضلات مختلف شدت روشنایی مشابه هم دارند و در یک کلاس بخش‌بندی می‌شوند، با استفاده از این الگوریتم نمی‌توان ماهیچه‌ها را به‌صورت مجزا بخش‌بندی نمود و تنها می‌توان تغییرات کلی آن‌ها را مورد ارزیابی قرارداد. به‌منظور بخش‌بندی جداگانه ماهیچه‌ها باید از سایر روش‌های پردازش تصویر استفاده کرد. مرحله بعدی مطالعه حاضر، شامل محاسبات مربوط به حجم عضلات استخراج شده در کارکنان نظامی در مراحل

- the thigh from T1-Weighted MRI. *Journal of Magnetic Resonance Imaging*. 2016;43[3]:601-10.
15. Kemnitz J, Eckstein F, Culvenor AG, Ruhdorfer A, Dannhauer T, Ring-Dimitriou S, et al. Validation of an active shape model-based semi-automated segmentation algorithm for the analysis of thigh muscle and adipose tissue cross-sectional areas. *Magnetic Resonance Materials in Physics, Biology and Medicine*. 2017;1-15. doi:10.1007/s10334-017-0622-3
  16. Kemnitz J, Eckstein F, Culvenor A, Ruhdorfer A, Dannhauer T, Ring-Dimitriou S, et al. Validation of a 3D thigh muscle and adipose tissue segmentation method using statistical shape models. *Osteoarthritis and Cartilage*. 2018;26:S457-S8.
  17. Prescott JW, Priddy M, Best TM, Pennell M, Swanson MS, Haq F, et al. An automated method to detect interstitial adipose tissue in thigh muscles for patients with osteoarthritis. 2009 Annual International Conference of the IEEE Engineering in Medicine and Biology Society; 2009: IEEE.
  18. Kovacs W, Liu C-Y, Summers R, Yao J, editors. Identification of muscle and subcutaneous and intermuscular adipose tissue on thigh MRI of muscular dystrophy. *Biomedical Imaging [ISBI]*, 2016 IEEE 13th International Symposium on; 2016: IEEE.
  19. Imamoglu N, Gomez-Tames J, He S, Gu D-Y, Kita K, Yu W, editors. Unsupervised muscle region extraction by fuzzy decision based saliency feature integration on thigh MRI for 3D modeling. 2015 14th IAPR International Conference on Machine Vision Applications [MVA]; 2015: IEEE.
  20. Imamoglu N, Gomez-Tames J, Gonzalez J, Gu D, Yu W. Pulse-coupled neural network segmentation and bottom-up saliency-on feature extraction for thigh magnetic resonance imaging based 3D model construction. *Journal of Medical Imaging and Health Informatics*. 2014;4[2]:220-9.
  21. Südhoff I, de Guise JA, Nordez A, Jolivet E, Bonneau D, Houry V, et al. 3D-patient-specific geometry of the muscles involved in knee motion from selected MRI images. *Medical & biological engineering & computing*. 2009;47[6]:579-87.
  22. Jolivet E, Dion E, Rouch P, Dubois G, Charrier R, Payan C, et al. Skeletal muscle segmentation from MRI dataset using a model-based approach. *Computer Methods in Biomechanics and Biomedical Engineering: Imaging & Visualization*. 2014;2[3]:138-45.
  23. Prescott JW, Best TM, Swanson MS, Haq F, Jackson RD, Gurcan MN. Anatomically anchored template-based level set segmentation: application to quadriceps muscles in MR images from the Osteoarthritis Initiative. *Journal of digital imaging*. 2011;24[1]:28-43. doi:10.1007/s10278-009-9260-2
  24. Prescott JW, Swanson MS, Powell K, Gurcan MN, Haq F, Best TM, et al. editors. Template-based level set segmentation using anatomical information. 2009 24th International Symposium on Computer and Information Sciences; 2009: IEEE.
  25. Ahmad E, Yap MH, Degens H, McPhee JS, editors. Atlas-registration based image segmentation of MRI human thigh muscles in 3D space. *Medical Imaging 2014: Image Perception, Observer Performance, and Technology Assessment*; 2014: International Society for Optics and Photonics.
  26. Ahmad E, Yap MH, Degens H, McPhee J, editors. Enhancement of MRI human thigh muscle segmentation by template-based framework. 2014 IEEE International Conference on Control System, Computing and Engineering [ICCSCE 2014]; 2014: IEEE.
  27. Kroon D-J, Slump CH, Maal TJ, editors. Optimized anisotropic rotational invariant diffusion scheme on cone-beam CT. *International Conference on Medical Image Computing and Computer-Assisted Intervention*; 2010: Springer.