

A Catastrophic Response to Phramacotherapy in Caesarean Scar Site of Ectopic Pregnancy

Momtahan M¹, Akbarzadeh M², Shirvani Z¹, Najib FS^{1, 3*}

¹Obstetrics & gynecology department, Shiraz University of medical science, Shiraz, Iran

²Fetal-maternal research center, Pathology department, Shiraz University of medical science, Shiraz, Iran

³Infertility research center, Obstetrics & gynecology department, Shiraz University of medical science, Shiraz, Iran

Abstract

Introduction: Pregnancy in caesarean scar site is a rare event. Considering the increasing number of recent caesareans and, as a result, the increasing prevalence of this type of pregnancy, early diagnosis can prevent harmful consequences. Doppler ultrasound is the best method for the early diagnosis of this type of pregnancy. MRI is used in cases where sonography cannot be of any help. An ideal treatment modality for this type of pregnancy has not been devised yet.

Case report: Herein we describe a case of caesarean scar ectopic pregnancy that in spite of having a steady decrease in BhCG titer after treatmentshe came with unstable hemodynamic state and emergency laparotomy and hysterectomy was done for her. She is a 32 y/o lady with the history of two previous cesarean sections who had missed menstrual period and spotting. The patient had stable vital signs upon arrival. No abnormalities were observed while being examined. A lesion with massive blood flow was seen in transvaginal sonography. MRI was done to confirm the diagnosis and a heterogeneous structure with prominent abnormal vasculature was seen in the lower segment of the anterior part of the uterus. The patient was given methotrexate and leucovorin for 8 days. BhCG titer was normal and, having had stable condition, the patient was discharged 8 days later. Four days later, the patient referred with massive vaginal bleeding and she went under emergency laparotomy and, considering her situation, hysterectomy was performed.

Keywords: B titer, ectopic pregnancy in the previous caesarian scar, pharmacotherapy

Sadra Med Sci J 2019; 7(1): 75-82.

Received: Dec. 31st, 2018

Accepted: Feb. 20th, 2019

*Corresponding Author: **Najib FS**. Obstetrics & gynecology department; Infertility research center, Obstetrics & gynecology department, Shiraz University of medical science, Shiraz, Iran, najibf@sums.ac.ir

مجله علوم پزشکی صدرا

دوره ۷، شماره ۱، زمستان ۱۳۹۷، صفحات ۷۵ تا ۸۲

تاریخ پذیرش: ۹۷/۱۲/۱ تاریخ دریافت: ۹۷/۱۰/۱۰

گزارش موارد نادر
(Case Report)

پاسخ فاجعه بار به درمان دارویی در حاملگی خارج از رحمی محل اسکار سزارین

مژده ممتحن^۱، مژگان اکبر زاده جهرمی^۲، زهرا شیروانی^۱، فاطمه سادات نجیب^{۱*}^۱استادیار، بخش زنان و زایمان دانشگاه علوم پزشکی شیراز، شیراز، ایران^۲استادیار، بخش پاتولوژی، مرکز تحقیقات بیماریهای مادر و جنین، دانشگاه علوم پزشکی شیراز، شیراز، ایران^۳استادیار، بخش زنان و زایمان، مرکز تحقیقات ناباروری، دانشگاه علوم پزشکی شیراز، شیراز، ایران

چکیده

مقدمه: حاملگی در محل سزارین قبلی شرایطی نادر می باشد. با توجه به افزایش سزارین های اخیر و به دنبال آن افزایش شیوع این نوع حاملگی تشخیص زودرس میتواند منجر به جلوگیری از بروز عوارض زاینبار گردد. سونوگرافی داپلر بهترین روش برای تشخیص اولیه این نوع حاملگی می باشد. MRI در مواردی که سونو کمک کننده نمی باشد استفاده می گردد. هنوز روش درمان ایده آل در این نوع حاملگی مشخص نشده است.

گزارش بیمار: ما یک بیمار را گزارش می کنیم که به علت حاملگی در محل سزارین قبلی مراجعه کرده و علیرغم سیر نزولی تیتراژ BhCG بعد از درمان با شرایط ناپایدار مراجعه و به صورت اورژانس تحت جراحی هیستروکتومی قرار گرفته است. خانم ۳۲ ساله که با لکه بینی و تست حاملگی مثبت به اورژانس بیمارستان مراجعه میکند و سابقه دوبار سزارین قبلی دارد. در حین مراجعه علائم حیاتی پایدار بوده است. در معاینه نکته غیرطبیعی ندارد. در سونوگرافی ترانس واژینال توده ای با خونرسانی زیاد در محل سزارین قبلی دیده می شود. برای تایید تشخیص MRI انجام میشود که توده هتروژن در قسمت تحتانی در قدام رحم با عروق برجسته غیر طبیعی مشاهده می شود. بیمار تحت درمان با رژیم ۸ روزه متوتروکسات و لکوپورین قرار میگیرد. تیتراژ BhCG طی درمان مناسب را نشان داده است و بیمار هشت روز بعد با شرایط پایدار مرخص می شود. ۴ روز بعد بیمار با خونریزی واژینال شدید مراجعه کرده اورژانسی لاپاراتومی میشود و با توجه به شرایط هیستروکتومی انجام میشود.

واژگان کلیدی: تیتراژ، حاملگی در محل اسکار سزارین قبلی، درمان دارویی

* نویسنده مسئول: فاطمه سادات نجیب، شیراز، خیابان زند، بیمارستان شهید فقیهی، دفتر بخش زنان و مامایی، najibf@sums.ac.ir

مقدمه

حاملگی در محل سزارین قبلی شرایطی نادری می باشد که میتواند منجر به عوارض عمده گردد. بر اساس آمار شیوع آن از 0.45 تا ۰.۵۶ درصد از کل تعداد حاملگی ها متفاوت می باشد. (۱)

با توجه به افزایش تعداد سزارین های اخیر و به دنبال آن افزایش شیوع این نوع حاملگی خارج از رحم تشخیص زودرس به کمک سونوگرافی و MRI می تواند با درمان مناسب منجر به جلوگیری از بروز عوارضی چون پارگی و خونریزی شدید و برداشتن رحم گردد. مخدوش شدن اندومتر، میومتر و ایجاد اسکار در این نواحی می تواند زمینه ساز جایگزینی نامناسب محصولات حاملگی گردد. زمانی که پلاستتا در محل اسکار سزارین قبلی جایگزین میشود. ریسک چسبندگی و نفوذ غیر طبیعی جفت (پلاستتا اکرتا) به طرز قابل توجهی بالا می رود. جایگزینی جفت در محل اسکار رحم به علت سابقه قبلی سزارین از یک حاملگی داخل رحمی تا پلاستتا اکرتا متفاوت می باشد.

ریسک فاکتورهایی چون تروما به رحم در زمینه عمل جراحی قبلی روی رحم مثل کورتاژ، سزارین، میومکتومی و متروپلاستی، هیستروسکوپی، خارج کردن دستی جفت زمینه ساز جایگزینی نامناسب جفت می باشد (۲). زمان بین تروما و ایجاد حاملگی در محل اسکار قبلی می تواند چندماه قبل از آن اتفاق بیفتد. در رابطه با تشخیص حاملگی در محل سزارین قبلی روش های متفاوتی وجود دارد. از آنجایی که تاخیر در تشخیص می تواند منجر به پارگی رحم گردد و مرگ و میر و عوارض زیادی به دنبال داشته باشد تشخیص دقیق بسیار مهم است. سونوگرافی داپلر بهترین روش برای تشخیص اولیه حاملگی در محل اسکار سزارین می باشد (۱).

حساسیت تشخیصی سونوگرافی برای حاملگی خارج از رحم در اسکار سزارین ۸۴٪ می باشد که میومتر در سونوگرافی بین مثانه و کیسه حاملگی بسیار نازک دیده می شود (۳). سونوگرافی داپلر و سونوگرافی سه بعدی با

افزایش قابلیت های تشخیصی از جمله جریان خون و مقاومت عروقی و شاخص ضربان پذیری در عروق اطراف جفت میتواند احتمال تشخیص را افزایش دهد (۴).

در مطالعات متفاوت همچنان از MRI به عنوان روش کمکی در تشخیص یا بررسی سیستم عروقی و خونریزی رحم به دنبال درمانهایی چون امبولیزاسیون شریان رحمی استفاده می شود (۵). MRI می تواند به طور واضح ارتباط بین آندومتر، اسکار سزارین و ساک حاملگی را در تصاویر مولتی دایمنشنال مشخص کند و در مواردی که سونو ترانس واژینال کمک کننده نمی باشد استفاده می گردد (۱).

درمان های سیستمیک یا موضعی با متوترکسات از درمانهای موثر می باشد اما هنوز روش درمان ایده آل در این نوع حاملگی مشخص نشده است و با توجه به احتمال ایجاد عوارض ناخواسته و احتمال برداشته شدن رحم تمایل به درمان دارویی بیشتر می باشد.

گزارش بیمار

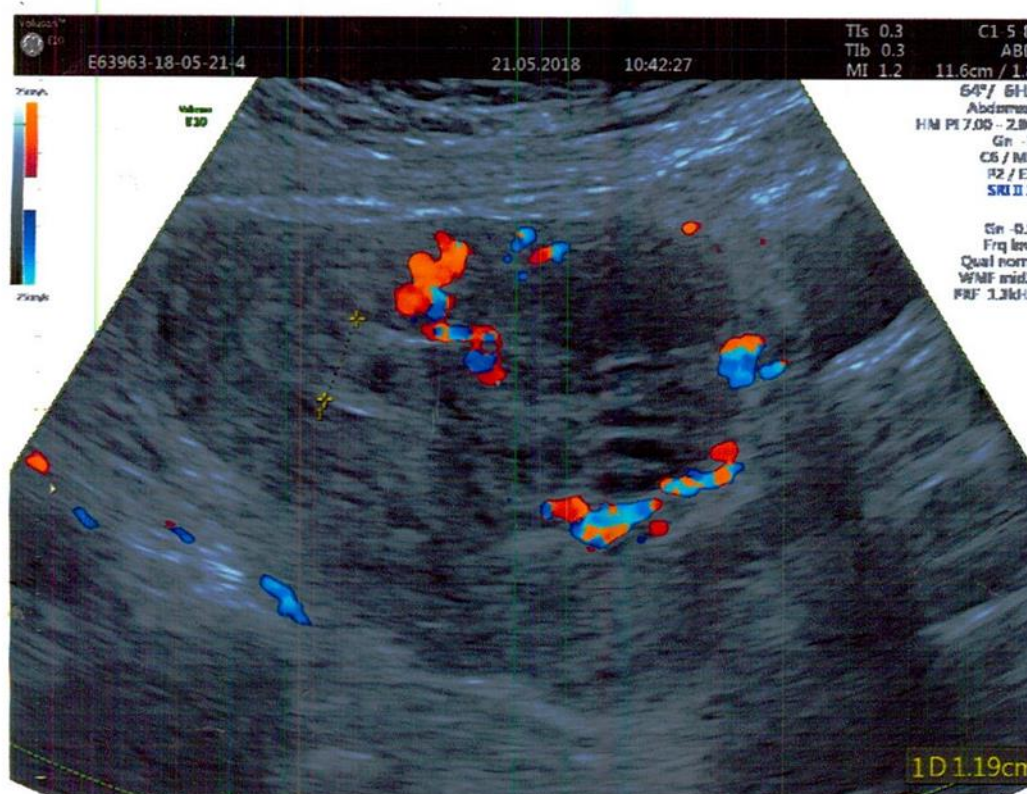ما یک بیمار را گزارش می کنیم که به علت حاملگی خارج از رحمی در محل سزارین قبلی مراجعه کرده است که علیرغم سیر نزولی تیتراژ هورمون BhCG پس از ترخیص و پیگیری سرپایی با شرایط ناپایدار مراجعه و به صورت اورژانس تحت جراحی هیستروکتومی قرار گرفته است.

خانم ۳۲ ساله با حاملگی سوم که با لکه بینی و تست حاملگی مثبت به اورژانس مراجعه کرده اند و ایشان سابقه دوبار سزارین قبلی ۴ و ۲ سال قبل را ذکر میکند. در حین مراجعه علائم حیاتی پایدار بوده است. در معاینه نکته غیرطبیعی ندارد.

در سونوگرافی ترانس واژینال که برای بیمار انجام میشود توده ۴ سانتیمتری با خونرسانی زیاد در محل سزارین قبلی با تشخیص افتراقی حاملگی خارج از رحمی در عمل اسکار سزارین و یا مول مهاجم یا ارتباط غیر طبیعی بین شریان در وریدهای رحمی بستری می شوند (شکل ۱). با توجه به تیتراژ BhCG با احتمال حاملگی در اسکار

درمان با رژیم ۸ روزه متوتروکسات و لکوپورین قرار می گیرد. تیتراژ BhCG طی درمان اندازه گیری می شود که کاهش میزان حداقل ۱۵٪ پاسخ درمان را نشان داده است و بیمار هشت روز بعد با حال عمومی مناسب و شرایط پایدار مرخص میشود و توصیه به ادامه پیگیری درمان به شکل سرپایی می شود. مجدداً ۴ روز بعد اتمام درمان بیمار با خونریزی واژینال شدید و آنمی شدید مراجعه کرده که به علت علائم حیاتی ناپایدار به صورت اورژانسی تحت لاپاراتومی قرار می گیرند.

سزارین برای تایید تشخیص MRI انجام می شود که در گزارش MRI رحم ۴۶×۸۶ میلیمتر با ضخامت ۰/۸۵ میلیمتر می باشد که یک توده هتروژن ۴۰×۴۵×۵۲ میلیمتر در قسمت تحتانی در قدام رحم با عروق برجسته غیر طبیعی مشاهده میشود که پس از مشاوره با بیمار و خانواده اش با انتخاب وی درمان مدیکال شروع می شود. اقدامات اولیه قبل از شروع درمان شامل تصویربرداری از قفسه سینه و آزمایشات خونی جهت شمارش گلبولهای سفید، پلاکت، هموگلوبین، تست عملکردی کلیه و کبد انجام گردید. تیتراژ BhCG پایه ثبت شد و بیمار تحت



شکل ۱. داپلر سونوگرافی ترانس واژینال توده پر عروق در سگمان تحتانی رحم

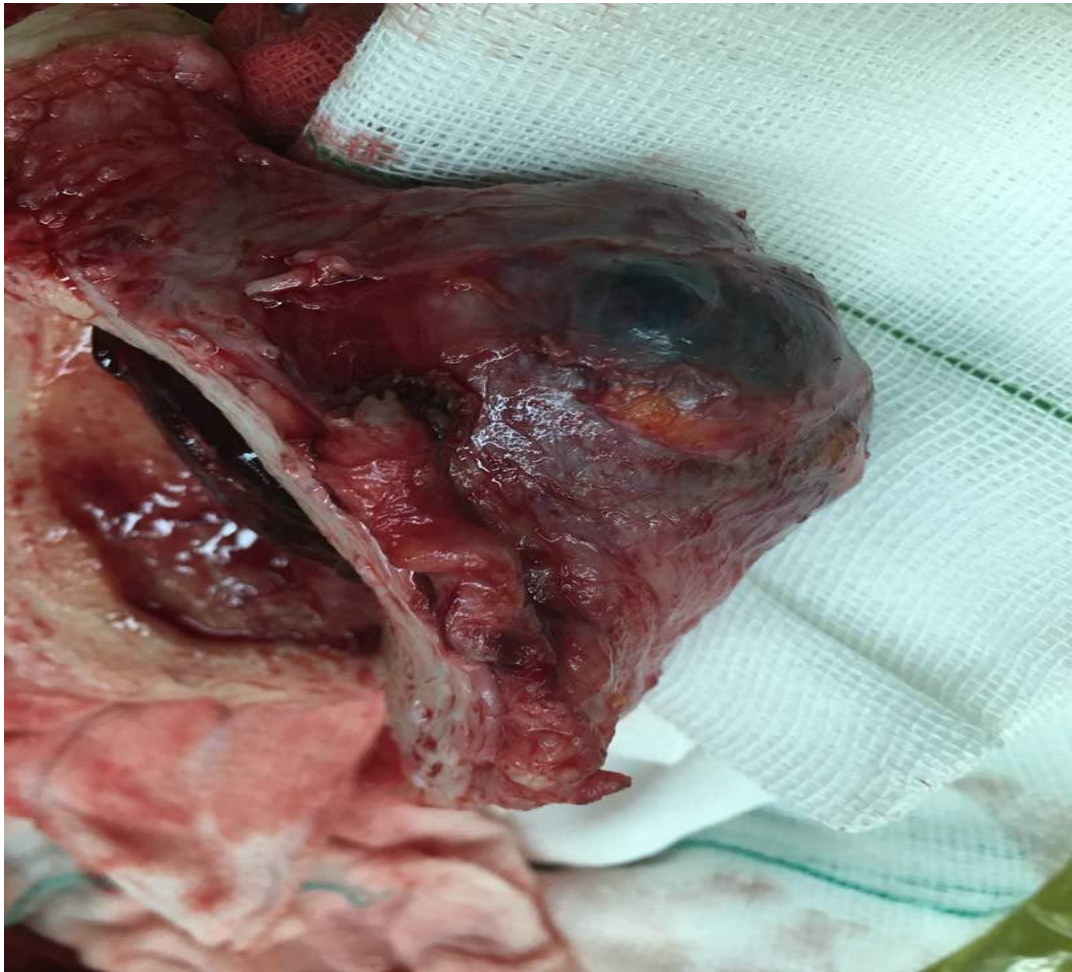
جدول ۱. نتایج آزمایشات بیمار در روزهای مختلف

اولین روز بستری دوم	پایان درمان	اولین روز بستری
Hb=7.2	Hb=10.8	hb=11.8
-	BhCG=758	BhCG=1383

مشاهده می شود و مقادیر زیاد لخته درون رحم مشاهده شد (شکل ۲) که با توجه به اینکه جراحی محافظ کارانه

توده پر عروق بزرگ ۷×۸ سانتیمتر در قسمت قدامی رحم در محل اسکار سزارین قبلی که تا سرروز درگیر بوده است

برای بیمار امکان پذیر نبود تحت جراحی هیستروکتومی قرار گرفت.



شکل ۲. نمونه رحم بعد از هیستروکتومی

در مطالعه لیو (LUE) و همکاران مهمترین ریسک فاکتور سقط مصنوعی طی حاملگی اخیر گزارش شده است که با فاصله ی ۰-۱ و ۳-۲ سال بین حاملگی فعلی و اخیر دارای OR ۲,۲۷ و OR ۲,۱۵ می باشد (۶). ریسک فاکتور های مختلفی در ایجاد آن موثر بوده است که در مقالات مختلف درمانهای متفاوتی از جمله تزریق سیستمیک متوتروکسات یا موضعی و یا درمان جراحی محافظت کاران به شکل هیستروسکوپی و کورتاژ یا برداشت قسمتی از رحم در محل اسکار قبلی سزارین و یا درمانهایی همچون هیستروکتومی به صورت لاپاراتومی یا لاپاراسکوپی انجام می گیرد. اکثر موارد تشخیص در اول بارداری صورت می گیرد با توجه به در دسترس بودن سونوگرافی و تشخیص

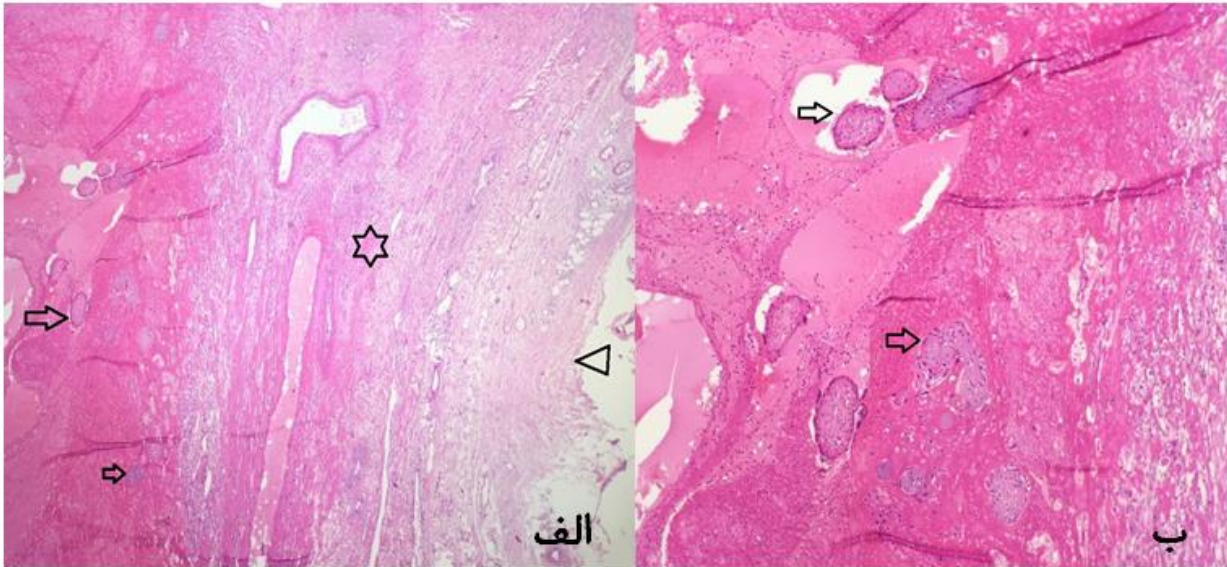
نمونه رحم به بخش پاتولوژی فرستاده شد. در مشاهده ماکروسکوپی رحم توده هموراژیک به ابعاد ۵۷x۶x۸ در قسمت جلو سگمان تحتانی مشاهده گردید. در مشاهده میکروسکوپی توده، پرزهای جفتی در محل اسکار سزارین قبلی دیده شد که تا نزدیک سروز نفوذ کرده بود. (شکل ۳ الف و ب) و پس از ۴ روز با حال عمومی خوب و HB=8 مرخص گردید. جواب پاتولوژی قطعی بیمار.

بحث

حاملگی خارج از رحم در محل اسکار سزارین قبلی از جمله شرایطی است که بایستی به صورت شخصی برای هر بیمار و با توجه به شرایط بیماری جهت درمان تصمیم گیری کرد. هنوز علت دقیق آن کاملا مشخص نمی باشد.

که در تشخیص افتراقی حاملگی خارج از رحم در اسکار سزارین قبلی، مول مهاجم و ناهنجاری شریان ورید رحمی مطرح شده است. در سایر مطالعات نیز روش هایی چون سونوگرافی و MRI استفاده شده است.

سریع، احتمال بروز عوارض کمتر می شود. اگر تشخیص دیرتر صورت گیرد با توجه به تهاجم تروفوبلاست ها به درون بافت رحم می تواند منجر به عوارض بیشتری گردد. در بیمار مذکور سونوگرافی به عنوان اولین روش انجام شد



شکل ۳

الف. پرزهای جفتی (فلش) در محل اسکار (ستاره) عمل سزارین قبلی و نفوذ تا نزدیک سروز (نوک فلش). رنگ امیزی هماتوکسیلین و ایوزین. بزرگنمایی ۴۰.
ب. پرزهای جفتی (فلش) بزرگنمایی ۱۰۰

شکست درمان و پارگی در ناحیه اسکار سزارین مراجعه و درمان قطعی هیستروکتومی انجام میشود. با توجه به شیوع کم این بیماران هنوز درمان استاندارد جهت مدیریت مطرح نمیشود که اخیرا با توجه به افزایش آمار سزارین و عمل های جراحی روی رحم نیاز به ثبت اطلاعات بیماران در ایران می باشد که بتوان با جمع آوری اطلاعات و پیش آگهی در رابطه با درمان بتواند راهکارهای درمانی مناسبی جهت این بیماران طراحی نمود.

منابع

1. Li YY, Yin ZY, Li S, Xu H, Zhang XP, Cheng H, et al., Comparison of transvaginal surgery and

در درمان این بیماران سه روش قابل اجرا می باشد که میتوان بیماران را به روش انتظاری یا درمان مدیکال یا جراحی مدیریت کرد. که جراحی شامل لاپاراتومی، لاپاراسکوپی، آمبولیزاسیون شریان رحمی و هیستروسکوپی و کورتاژ می باشد. درمان های مدیکال شامل تزریق سیستمیک یا متوتروکسات موضعی می باشد. در این مورد، درمان مدیکال شروع شد که علیرغم کاهش تیتراژ BhCG بیمار پس از ترخیص به علت خونریزی و با علایم شوک هموراژیک بستری گردید که در سونوگرافی شواهدی در خونریزی داخلی مطرح شد که بیمار تحت لاپاراتومی قرار گرفت و هیستروکتومی انجام شد که علیرغم کاهش بتا تیترو و پاسخ به درمان اولیه به دلیل

- embolization. *Am J Obstet Gynecol.* 2004; 190(3):866-8.
- Valley MT, Pierce JG, Daniel TB, Kaunitz AM. Cesarean scar pregnancy: imaging and treatment with conservative surgery. *Obstet Gynecol.* 1998; 91(5 Pt 2):838-40.
 - Luo L, Ruan X, Li C, Chen S, Hu Q, Mueck AO. Early clinical features and risk factors for cesarean scar pregnancy: a retrospective case-control study. *Gynecol Endocrinol.* 2018; 15:1-5.
 - Li YR, Xiao SS, Wan YJ, Xue M. Analysis of the efficacy of three treatment options for cesarean scar pregnancy management. *J Obstet Gynaecol Res.* 2014;40 (11):2146-51.
 - methotrexate/mifepristone-combined transcervical resection in the treatment of cesarean scar pregnancy. *Eur Rev Med Pharmacol Sci.* 2017;21(12):2957-2963.
 - Donald L. Fylstra, MD. Ectopic Pregnancy Within a Cesarean Scar: A Review. *Obstet Gynecol Surv.* 2002;57(8):537-43.
 - Rotas MA, Haberman S, Levгур M. Cesarean Scar Ectopic Pregnancies Etiology, Diagnosis, and Management. *Obstet Gynecol.* 2006;107(6):1373-81.
 - Chou MM, Hwang JI, Tseng JJ, Huang YF, Ho ES. Cesarean scar pregnancy: quantitative assessment of uterine neovascularization with 3-dimensional color power Doppler imaging and successful treatment with uterine artery

Cite this article as:

Momtahan M, Akbarzadeh M, Shirvani Z, Najib FS. A Catastrophic Response to Phramacotherapy in Caesarean Scar Site of Ectopic Pregnancy. *Sadra Med Sci J* 2019; 7(1): 75-82.

Archive of SID