

Evaluation of INTRACOR surgery effect on visual acuity and refractive error of presbyopic people

Mahmood Joshaghani¹, Mohammad Aghazadeh-Amiri², Mahdis Mirzaei^{3*}

1. Assistant professor of Ophthalmology, Iran University of Medical Sciences, Tehran, Iran
2. Optometry Department, Faculty of Rehabilitation Sciences, Shahid Beheshti University of Medical Sciences, Tehran, Iran
3. Student Research Committee. MSc in Optometry, Faculty of Rehabilitation Sciences, Shahid Beheshti University of Medical Sciences, Tehran, Iran (Corresponding author) mahdis.mirzaei@gmail.com

Article received on: 2013.11.15 Article accepted on: 2014.6.16

ABSTRACT

Background and Aim: Presbyopia is an age-related loss of lens accommodation that results in an inability to focus at near distances. Intracor is a new surgical treatment for presbyopic patients which claim to be a replacement for near spectacle. Due to great desire among patients for not using spectacles, evaluation of efficiency and results of this surgical treatment has a great significant. The purpose of this study was determining visual acuity and refraction after Intracor surgery on presbyopic patients.

Materials and Method: In an observational cohort study, 22 eyes (left eye: 11, right eye: 11) of 15 presbyopic patients were enrolled. Refractive error and visual acuity were evaluated before and 12 months after INTRACOR surgery. Patients with history of previous ocular surgery, corneal irregularity or incident of cataract were excluded. Statistical analyzes was performed by SPSS-19 software. Paired T-test and Wilcoxon signed ranked test was used.

Results: Mean age of patients was 50.1 ± 4 years (range 44.5 to 66 years). Average monocular uncorrected distance visual acuity increased from 0.74 ± 0.20 decimal at base line to 0.85 ± 0.16 decimal at last visit ($P < 0.01$). Average binocular uncorrected distance visual acuity increased from 0.85 ± 0.16 decimal at base line to 0.92 ± 0.09 decimal at last visit ($P < 0.05$). Average monocular near visual acuity with distance correction increased from 0.27 ± 0.07 decimal at base line to 0.39 ± 0.15 decimal at last visit. Average binocular near visual acuity with distance correction increased from 0.30 ± 0.07 decimal at base line to 0.50 ± 0.21 decimal at last visit ($P < 0.01$). Average near visual acuity without distance correction increased from 0.23 ± 0.05 decimal at base line to 0.68 ± 0.24 decimal at last visit ($P < 0.001$). Average of monocular spherical refraction and monocular and binocular corrected near visual acuity had a statistically significant decrease. ($P < 0.001$)

Conclusion: There was a statistically significant improvement in both distance and near visual acuity after Intracor surgery. Improvement in near visual acuity was more significant.

Key words: Presbyopia, visual acuity, refractive error, Intracor

Cite this article as: Mahmood Joshaghani, Mohammad Aghazadeh-Amiri, Mahdis Mirzaei. Evaluation of INTRACOR surgery effect on visual acuity and refractive error of presbyopic people. J Rehab Med. 2014; 3(2): 39-45.

بررسی اثر عمل جراحی اینتراکور بر حدت بینایی و عیب انکساری افراد پیرچشم

محمود جوشقانی^۱، محمد آقازاده امیری^۲، مهدیس میرزایی منصف^{۳*}

۱. استادیار چشم پزشکی، دانشگاه ایران، تهران، ایران

۲. مربی، دانشکده علوم توانبخشی، دانشگاه علوم پزشکی شهید بهشتی، تهران، ایران

۳. دانشجوی کارشناسی ارشد، کمیته پژوهشی دانشجویی، دانشکده علوم توانبخشی، دانشگاه علوم پزشکی شهید بهشتی، تهران، ایران

چکیده

مقدمه و اهداف

پیرچشمی از دست دادن وابسته به سن تطابق عدسی است که منجر به عدم توانایی فوکوس در فواصل نزدیک می شود. اینتراکور یک روش درمانی جدید است که می تواند جایگزینی برای عینک نزدیک باشد. با توجه به گرایش مردم به عدم استفاده از عینک بررسی کارایی و نتایج این روش درمانی اهمیت زیادی دارد. هدف این پژوهش ارزیابی حدت بینایی و عیب انکساری بعد از عمل اینتراکور در افراد پیرچشم بود.

مواد و روش ها

در این مطالعه که به روش مشاهده ای تحلیلی هم گروهی انجام شد، حدت بینایی و عیب انکساری ۲۲ چشم (چشم راست: ۱۱ و چشم چپ: ۱۱ مورد) از ۱۵ فرد که تحت عمل اینتراکور قرار گرفتند، ارزیابی شد. داده های مورد مطالعه، قبل و ۱۲ ماه بعد از عمل مورد آنالیز قرار گرفتند. این افراد تا قبل از این عمل، جراحی چشمی دیگری انجام نداده و آب مروارید و نامنظمی های قرنیه نداشتند. نتایج این مطالعه با استفاده از نرم افزار SPSS-19، آزمون T-test زوجی و Wilcoxon مورد تجزیه و تحلیل قرار گرفت.

یافته ها

متوسط سن این افراد 50.1 ± 4 سال بود (بازه ۴۴-۶۶ سال). میانگین حدت بینایی تک چشمی اصلاح نشده دور از 0.74 ± 0.20 دسیمال به 0.85 ± 0.16 دسیمال افزایش یافت ($P < 0.01$) و حدت بینایی دوچشمی اصلاح نشده دور از 0.85 ± 0.16 دسیمال به 0.92 ± 0.09 دسیمال افزایش یافت. ($P < 0.05$) حدت بینایی تک چشمی نزدیک با اصلاح دور از 0.37 ± 0.07 دسیمال دوازده ماه بعد از عمل به 0.39 ± 0.15 دسیمال افزایش یافت ($P < 0.01$) و حدت بینایی دوچشمی نزدیک با اصلاح دور از 0.37 ± 0.07 دسیمال به 0.50 ± 0.21 دسیمال افزایش یافت، حدت بینایی اصلاح نشده دوچشمی نزدیک از 0.23 ± 0.05 دسیمال به 0.68 ± 0.24 دسیمال افزایش یافت. ($P < 0.001$) همچنین میانگین تغییرات عیب انکساری اسفریکال تک چشمی و حدت بینایی تک چشمی و دوچشمی اصلاح شده نزدیک کاهش معنی دار آماری داشته است. ($P < 0.001$)

نتیجه گیری

بهبود قابل ملاحظه ای در حدت بینایی دور و نزدیک افراد بعد از عمل اینتراکور ایجاد شد، این بهبود در حدت بینایی نزدیک چشمگیرتر بود.

واژگان کلیدی

پیرچشمی، حدت بینایی، عیب انکساری، اینتراکور

* پذیرش مقاله ۱۳۹۳/۳/۲۶

* دریافت مقاله ۱۳۹۲/۸/۲۴

نویسنده مسئول: محدث میرزایی. تهران. میدان امام حسین(ع). خیابان دماوند روبروی بیمارستان بوعلی. دانشکده علوم توانبخشی

دانشگاه علوم پزشکی شهید بهشتی گروه بینایی سنجی.

تلفن تماس: ۷۷۵۴۸۵۹۵

آدرس الکترونیکی: mahdis.mirzaei@gmail.com

مقدمه و اهداف

پیرچشمی از دست دادن وابسته به سن تطابق عدسی است که منجر به عدم توانایی فوکوس در فواصل نزدیک می شود.^[۱] پیرچشمی متداول ترین عیب انکساری است.^[۲] تمام افراد بالای ۴۵ سال این پدیده را تجربه می کنند. تلاش زیادی برای یافتن تکنولوژی هایی جهت بهبود پیرچشمی صورت گرفته است. تا ده سال پیش مردم پیرچشمی را به عنوان جزئی از زندگی پذیرفته و برای اصلاح این نقص تطابقی از عینک استفاده می کردند. با پیدایش لیزیک و همین طور لنزهای داخل چشمی رفرکتیو، تصحیح پیرچشمی هم وارد عرصه جدیدی شد.^[۳] با پیدایش آخرین روشهای جراحی برای تصحیح پیرچشمی، یک تکنیک جدید داخل استرومایی به نام INTRACOR هم وارد مجموعه لیزردرمانی پیرچشمی شد.^[۴] در سال ۲۰۰۷ برای نخستین بار Luis Ruiz با استفاده از لیزر فمتوسکند Technolas (Technolas Perfect Vision GmbH, Munich, Germany) این روش را برای تصحیح پیرچشمی به کار برد. در سال ۲۰۰۸ او نتایج اولیه این روش را که شامل تغییر نیروی بیومکانیکی قرنیه و ایجاد یک قرنیه چندکانونی می شد، ارائه کرد.^[۵] اینتراکور ایجاد پنج حلقه هم مرکز داخل استرومایی با لیزر فمتوسکند است که شیب سطح جلویی قرنیه را در مرکز افزایش می دهد. اینتراکور یک تکنیک کاملاً داخل استرومایی، بدون ایجاد فلپ و تقریباً غیرتهاجمی است. اینتراکور در منطقه اپتیکی ۳/۴-۱/۷ میلیمتری منطقه اپتیکی ایجاد می شود. حداقل ۱۰۰ میکرون بین برش ها و لایه بومن و اندوتلیوم فاصله وجود دارد. این برش ها به سمت مرکز شیب دارند و اندازه آنها نیز از محیط به مرکز افزایش پیدا می کند. فاصله بین برش ها یکسان و ۰/۲ میلیمتر است.^[۴] در مطالعه ای که در سال ۲۰۱۲ توسط Louis انجام گرفت؛ در معاینات اولیه بعد از عمل اینتراکور، حدت بینایی خوب بود. پایداری و ثبات قرنیه با ثبات corneal hysteresis، فاکتور مقاومتی قرنیه، پاکیمتری، تراکم سلول های اندوتلیال و حساسیت تباین بدون هیچ اشکال ساختاری قرنیه، نشان داده شد.^[۶] یکی از نگرانی های اصلی در هر روش جدیدی ثبات دراز مدت و ایمن بودن آن است. اینتراکور به عنوان یک روش کاملاً داخل استرومایی ایمن بودن را از نظر احتمال عفونت چشمی ارائه می کند. ولی ثبات دراز مدت آن باید تحت ارزیابی قرار گیرد.^[۵] زمان کوتاه درمان و حفظ تمامیت سطح قرنیه از مزایای این عمل است.^[۷] شیوع بالای پیرچشمی، تمایل افراد به روش های اصلاحی غیر از عینک به طور کل و عدم بررسی مدون نتایج این عمل در ایران تاکنون به طور خاص ضرورت انجام این مطالعه بود. هدف از انجام این مطالعه تعیین تاثیر این عمل بر حدت بینایی و عیب انکساری فرد بود.

مواد و روش ها

جامعه مورد مطالعه، افراد پیرچشم مراجعه کننده به کلینیک مرکزی شهر جهت جراحی پیرچشمی بودند. این افراد تا قبل از این عمل، جراحی چشمی دیگری انجام نداده و آب مروارید و نامنظمی های قرنیه نداشتند. جمع آوری اطلاعات به روش مشاهده ای از شهریور ۱۳۸۹ آغاز شد و تا بهمن ۱۳۹۱ ادامه یافت. ۲۲ چشم (۱۱ چشم چپ، ۱۱ چشم راست) از ۱۵ فرد در این مطالعه آینده نگر مورد بررسی قرار گرفتند. نمونه گیری به شیوه غیر احتمالی انجام شد.

با فرض $(Z_{1-\alpha/2}) = 0.05$ و توان ۹۰٪، $(Z_{1-\beta} = 1.28)$ ، $\beta = 0.1$ و محاسبه ی σ برابر ۰.۲۵ و $\mu_1 - \mu_2 = 0.19$ از یک پیش مطالعه به حجم ۱۰، تعداد نمونه ۲۰ برآورد گردید که در این تحقیق ما ۲۲ نمونه را مورد مطالعه قرار دادیم.

معیارهای ورود به مطالعه شامل: افراد پیرچشم ۴۳-۶۸ ساله، کراتومتری بین ۳۹-۴۷ دیوپتر، پاکیمتری بیشتر از ۵۰۰ میکرون، معادل اسفر $+۱/۵ - -۰/۲۵$ دیوپتر و آستیگماتیسم کمتر از ۰/۷۵ دیوپتر بود. معیارهای خروج از مطالعه شامل این موارد بود: نزدیک بینی، دوربینی بیشتر از $+۱/۵$ دیوپتر، سابقه هر گونه عمل جراحی چشمی، بیماری های قرنیه مثل قوز قرنیه، نامنظمی های قرنیه، ... و آب مروارید و آب سیاه پیشرفته. بعد از تشریح روند و نتایج بین المللی لیزر، در صورت تمایل فرد برای انجام اینتراکور، معاینات کامل چشمی شامل موارد زیر برای آنها انجام گرفت:

معاینات چشم پزشکی شامل:

- ✓ معاینه عمومی چشم از لحاظ شفافیت قرنیه و عدسی چشم توسط اسلیت لمپ HAAG-STREIT
 - ✓ کنترل فشار چشم با تونومتر applanation
 - ✓ مشاهده شبکیه، لکه زرد و محیط شبکیه و عصب بینایی با استفاده از افتالموسکوپ غیر مستقیم و اسلیت لمپی با لنز ۹۰
- معاینات اپتومتری شامل:

- ✓ اندازه گیری حدت بینایی دور و نزدیک: حدت بینایی دور و نزدیک قبل و ۱۲ ماه بعد از عمل در یک اتاق معاینه ثابت و در شرایط نوری ثابت اندازه گیری شد. در تمام مراحل حدت بینایی تصحیح نشده و تصحیح شده تک چشمی و دو چشمی اندازه گیری گردید. اندازه

گیری حدت بینایی نزدیک قبل از عمل با چارت متداول نزدیک (چاپ کلینیک مرکزی شهر) و در نور اتاق انجام شد. در معاینات بعد از عمل، علاوه بر اندازه گیری حدت بینایی تصحیح نشده با این چارت و در نور اتاق، از چارت استاندارد EDTRS نیز استفاده شد و حدت بینایی نزدیک تصحیح نشده آنها با این چارت و در دو شرایط نوری - شامل نور اتاق و نور روز - اندازه گیری گردید.

✓ بررسی عیب انکساری چشم: رتینوسکوپ (توسط رتینوسکوپ Heine beta.200) قبل و در تمام معاینات مجدد بعد از عمل توسط یک معاینه کننده انجام شد و بعد هنگام اندازه گیری حدت بینایی، به صورت ساجکتیو هم دوباره اندازه گیری و بازبینی شد.

پس از این مرحله چنانچه بیمار، وضعیت مناسب و قابل قبولی برای انجام لیزر اینتراکور داشت، تحت تست های عکس برداری و سطح نگاری قرنیه (توپوگرافی قرنیه) قرار گرفته و در صورت مناسب بودن، کاندید لیزر می شد.

اینتراکور - لیزر فمتوسکند THECNOLAS - با ریختن قطره تتراکائین ۰/۵٪ آغاز شد. جراح مرکز قرنیه را طبق اولین رفلکس Purkinje فرد مشخص کرده و پلک ها نیز باز نگه داشته شد. اطلاعات مورد نیاز برای همکاری فرد به او داده شده و یک ابزار مکش کم فشار جهت کنترل حرکت چشم روی آن قرار داده شد. بعد از تنظیم دستگاه لیزر در ۲۰ ثانیه انجام شد. بعد از لیزر قطره کلرامفنیکل به مدت ۳ روز (روزی ۳ بار) تجویز گردید.

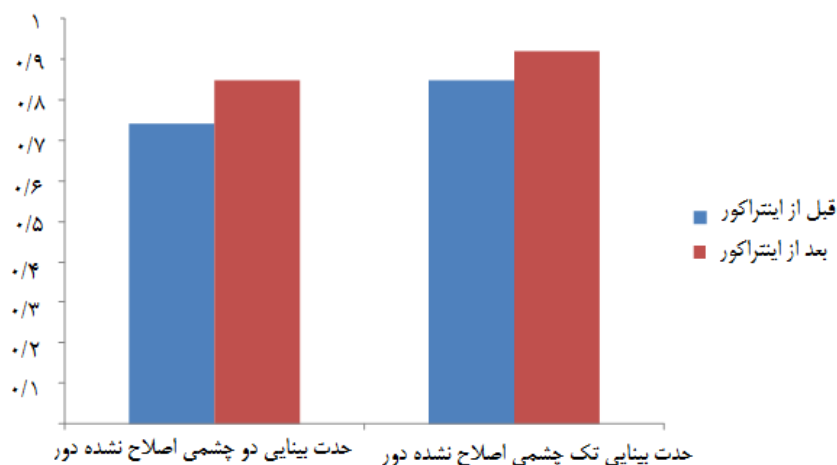
آنالیز اطلاعات به دست آمده از معاینات بیماران توسط SPSS 19 و با استفاده از آزمون T-test زوجی و رتبه های علامت دار Wilcoxon صورت گرفت. $P \leq 0/05$ معنی دار تلقی شد.

یافته ها

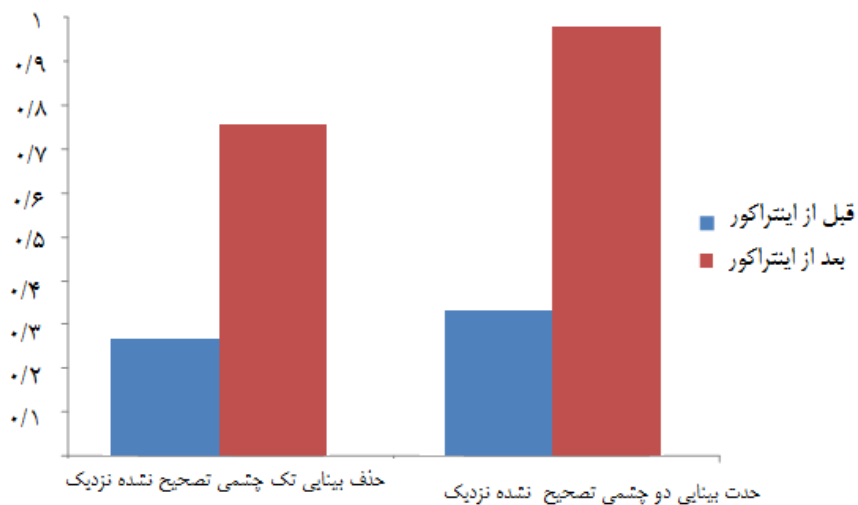
۲۲ چشم (۱۱ چشم راست، ۱۱ چشم چپ) از ۱۵ فرد (۷ مرد و ۸ زن) با متوسط سن $50/1 \pm 4$ سال در این مطالعه شرکت کردند. این مطالعه تاثیر عمل اینتراکور بر حدت بینایی و عیب انکساری را در افراد پیرچشم مورد بررسی قرار داده است. حدت بینایی تصحیح نشده تک چشمی دور قبل از عمل افراد $0/74 \pm 0/20$ دسیمال بود که دوازده ماه بعد از عمل به $0/85 \pm 0/16$ دسیمال افزایش یافت. ($P < 0/01$) حدت بینایی تصحیح نشده دو چشمی دور قبل از عمل آنها نیز از $0/85 \pm 0/16$ دسیمال به $0/92 \pm 0/09$ دسیمال افزایش یافت. ($P < 0/05$) (نمودار ۱)

حدت بینایی تصحیح نشده تک چشمی نزدیک قبل از عمل آنها از $0/19 \pm 0/06$ دسیمال به $0/53 \pm 0/22$ دسیمال و حدت بینایی تصحیح نشده دو چشمی نزدیکشان از $0/23 \pm 0/05$ دسیمال به $0/68 \pm 0/24$ دسیمال افزایش یافت. ($P < 0/001$) (نمودار ۲)

نمودار ۱. مقایسه حدت بینایی تصحیح نشده تک چشمی و دوچشمی دور قبل و بعد از اینتراکور

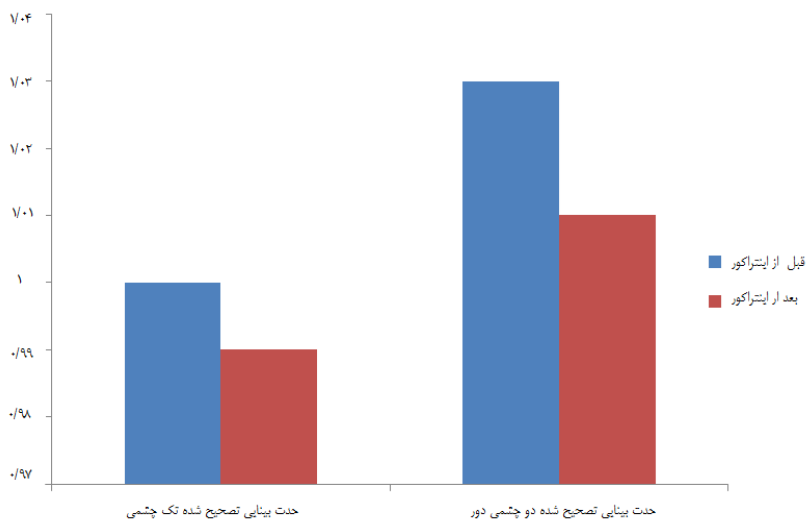


نمودار ۲. مقایسه حدت بینایی تک چشمی و دوچشمی نزدیک تصحیح نشده قبل و بعد از اینتراکور



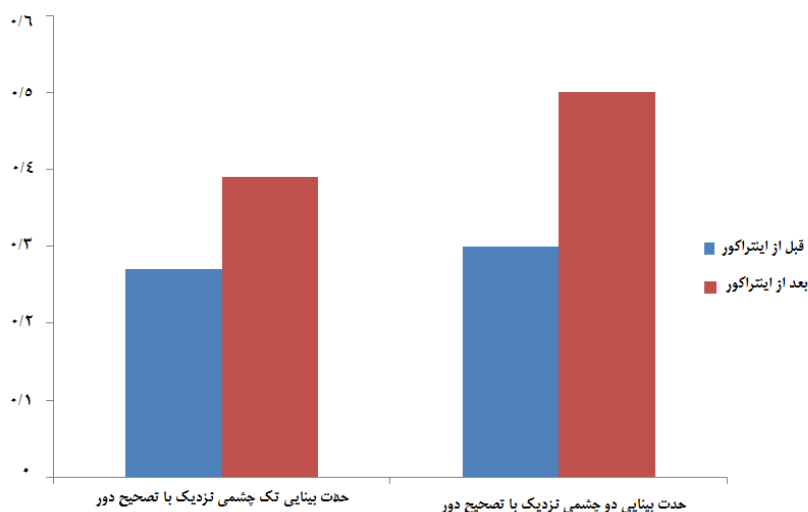
حدت بینایی تصحیح شده تک چشمی دور قبل از عمل آنها از $1/0.0 \pm 0/0.4$ دسیمال به $0/99 \pm 0/0.8$ دسیمال و حدت بینایی تصحیح شده دو چشمی دور آنها از $1/0.3 \pm 0/0.7$ دسیمال به $1/0.1 \pm 0/0.4$ دسیمال افزایش یافت. ($P < 0/0.01$) (نمودار ۳)

نمودار ۳. مقایسه حدت بینایی تک چشمی و دوچشمی دور تصحیح شده قبل و بعد از اینتراکور



حدت بینایی تک چشمی نزدیک با تصحیح دور از $0/27 \pm 0/0.7$ دسیمال به $0/39 \pm 0/15$ دسیمال ($P < 0/0.1$) و حدت بینایی نزدیک دوچشمی آنها با تصحیح دور از $0/30 \pm 0/0.7$ دسیمال به $0/50 \pm 0/21$ دسیمال افزایش یافت. ($P < 0/0.01$) (نمودار ۴)

نمودار ۴. مقایسه حدت بینایی تک چشمی و دوچشمی نزدیک با تصحیح دور قبل و بعد از اینتراکور



میانگین اسفر تک چشمی قبل از عمل آنها از 0.10 ± 0.08 دیوپتر به 0.10 ± 0.04 دیوپتر رسید. میانگین سیلندر تک چشمی قبل از عمل آنها از 0.21 ± 0.41 دیوپتر به 0.18 ± 0.42 دیوپتر رسید.

بحث و نتیجه گیری

مطابق مطالعات Ruiz، سیستم لیزر فمتوسکند (Technolas Perfect Vision GmbH) یک سری پالس های لیزری با الگوهای مشخص استرومایی- برای ایجاد نیروهای بیومکانیکی موضعی و تغییر شکل قرنیه ای- به قرنیه می رساند. الگوی اولیه برای تصحیح پیرچشمی یک سری حلقه های سیلندریک است که در ابتدا و در فواصل مختلف از غشای دسمه به پشت استروما می رسند و به سمت جلو تا استرومای میانی - در فاصله ی معینی از غشای بومن که قبلا تعیین شده- پیش می روند. اثری که اینتراکور ایجاد می کند در واقع افزایش شیب مرکزی سطح قدامی قرنیه است که با یک خطای وابسته به مردمک ایده آل، شکل قرنیه ای چندکانونی (hyperprolate) ایجاد می کند. قدرت انکساری تغییر یافته قرنیه عمق کانون را افزایش داده و باعث بهبود حدت بینایی نزدیک می شود، در حالی که حدت بینایی دور تقریبا مثل سابق حفظ می شود.^[۵]

تاثیر اینتراکور بر بالا بردن حدت بینایی تصحیح نشده نزدیک بیماران در مطالعات زیادی به اثبات رسیده است.^[۱۴-۷ و ۵] در این مطالعه مثل مطالعه های ذکر شده حدت بینایی اصلاح نشده نزدیک بعد از عمل در تمام افراد افزایش یافت. در مطالعه Ruiz LA نیز ۱۰۰٪ افراد بعد از اینتراکور حدت بینایی تصحیح نشده نزدیک بهبود یافته داشتند.^[۹] در مطالعه Bohac حدت بینایی تصحیح نشده نزدیک افراد بعد از عمل به $1/28 \pm 0.67$ در سیستم Jaeger افزایش یافت،^[۵] در مطالعه Thomas حدت بینایی تصحیح نشده نزدیک از 0.25 قبل از عمل به 0.08 بعد از عمل افزایش یافت.^[۱۲] در مطالعه ما این متغیر از 0.06 ± 0.19 به 0.22 ± 0.53 دسیمال بعد از عمل افزایش یافت. در مطالعه Fitting این متغیر از $20/125$ قبل از عمل به $20/40$ بعد از عمل افزایش یافت.^[۱۳] در مطالعه Holzer افراد بعد از عمل به طور میانگین به ۴ خط افزایش در حدت بینایی تصحیح نشده نزدیک خود دست یافتند^[۷]، این افزایش حدت بینایی در مطالعه ما به طور متوسط $2/5$ خط بود. در مطالعه دیگری که توسط Holzer انجام گرفت، حدت بینایی تصحیح نشده نزدیک از 0.16 ± 0.07 logMAR به 0.26 ± 0.21 logMAR افزایش یافت.^[۸] در مطالعه ما این متغیر از 0.07 ± 0.5 logMAR به 0.21 ± 0.3 logMAR افزایش یافت.

براساس نتایج این مطالعه همچون مطالعه Holzer^[۸] افزایش در حدت بینایی تصحیح نشده دور دیده شد. در مطالعه Holzer متوسط حدت بینایی دور تصحیح نشده از $11/0 \pm 0.11$ logMAR قبل از عمل به 0.1 ± 0.05 logMAR افزایش یافت. در مطالعه ما این متغیر از 0.20 ± 0.13 logMAR قبل از عمل به 0.16 ± 0.06 بعد از عمل افزایش یافت. این افزایش نسبی در حدت بینایی دور بیماران به علت گرایش به نزدیک بینی ایجاد شده بود که میزان دوربینی قبل از عمل افراد را کاهش داده و نزدیک به صفر کرد. این دلیل، توجیه کننده کاهش معنی دار میزان دوربینی افراد است. در واقع افزایش شیب مرکزی قرنیه قدرت آن را بالا برده و باعث کاهش میزان دوربینی می شود. در مطالعه ما، تفاوت میزان عیب انکساری اسفریکال قبل و بعد از عمل $22/7$ ٪ چشم ها ثابت بوده و در بقیه موارد این میزان کاهش یافت. در مطالعه

Holzer نیز این متغیر از $+0/75 \pm 0/23$ دیوپتر قبل از عمل به $+0/15 \pm 0/31$ دیوپتر بعد از عمل کاهش یافت. در مطالعه دیگری نیز که توسط این شخص انجام گرفت میانگین عیب انکساری اسفیریکال از $+0/63$ دیوپتر قبل از عمل به $0/00$ دیوپتر بعد از عمل کاهش یافت.^[۷] در مطالعه ما، این کاهش از $0/80 \pm 0/10$ دیوپتر قبل از عمل به $0/40 \pm 0/10$ دیوپتر بعد از عمل بود. در این مطالعه نیز مانند مطالعه ای که توسط Holzer^[۷] انجام شد، حدت بینایی دور تصحیح شده قبل و بعد از عمل تفاوت آماری نداشته و ثابت است.

در این مطالعه تعداد نمونه کم بود و برای مطالعات بعدی تعداد نمونه ی بیشتر پیشنهاد می شود. معاینات مجدد با بازه زمانی بیشتر نیز می تواند نتایج درازمدت این عمل را دقیق تر مورد بررسی قرار دهد. در این مطالعه به منظور همگن بودن نمونه ، افرادی با سابقه عمل جراحی چشمی حذف گردید. در حالی که این عمل در افرادی با سابقه جراحی فیکو و نیز جراحی های رفرکتیو (لیزیک ، لازک و...) نیز قابل اجراست. لذا در مطالعات بعدی، بررسی نتایج بعد از این عمل در چنین بیمارانی پیشنهاد می شود. همچنین پیشنهاد می شود در مطالعات بعدی، سایر پارامترها مثل حساسیت تباین، فشار داخل چشمی، ضخامت قرنیه و... مورد مطالعه قرار گیرد.

به طور خلاصه، در این مطالعه نتایج عمل اینتراکور بر پیرچشمی به وسیله اندازه گیری عیب انکساری و حدت بینایی دور و نزدیک قبل و بعد از عمل مورد بررسی قرار گرفته است. در نتیجه این مطالعه، حدت بینایی تصحیح نشده دور و نزدیک بعد از عمل افراد افزایش قابل ملاحظه آماری داشت که در مورد حدت بینایی دور به دلیل کاهش معنی دار میزان عیب انکساری اسفیریکال آنها در نتیجه گرایش به نزدیک بینی ایجاد شده بود. انتخاب فرد مناسب برای عمل خیلی مهم است. شغل، شرایط چشمی، توانایی انطباق پذیری از جمله موارد مورد اهمیت برای انتخاب فرد مناسب است. طبق نتایج این مطالعه اثربخشی این عمل در تصحیح پیرچشمی قابل تأیید است. بنابراین می توان این روش را به علت حدت بینایی دور و نزدیک مطلوب ، برای تصحیح پیرچشمی معرفی کرد.

تشکر و قدردانی

این مقاله برگرفته از پایان نامه مقطع کارشناسی ارشد رشته اپتومتری خانم مهدیس میرزایی منصف ، به راهنمایی دکتر محمد آقازاده امیری و مشاوره دکتر علیرضا اکبرزاده باغبان می باشد.

منابع

1. Patel I, West SK. Presbyopia: prevalence, impact, and interventions. 2007. Community Eye Health 20(63): 40-41.
2. Becker KA, Jaksche A, Holz FG. PresbyLASIK: treatment approaches with the excimer laser. Ophthalmologie 2006; 103(8):667-72.
3. Tejas D. Fooling the Hands of Time: Viable Presbyopia Solutions. 2009. Cataract & refractive surgery today Europe. Available at: URL: <http://bmctoday.net> .Accessed oct,2012.
4. Gueidj T, Danan A, Lebuissou A. In-vivo architectural analysis intrastromal incisions after INTRACOR surgery using Fourier-domain OCT and Scheimpflug imaging. J Emmetropia. 2011;2(2):85-91.
5. Bohac M, Gabrić N, Antić M, Draca N, Dekaris I. First results of INTRACOR procedure in Croatia. Coll Antropol 2011;35(2):161-6.
6. Probst L, Chan C. Femtosecond Cataract surgery : A primer. 1th ed. USA: SLACK incorporated; 2012. P. 111.
7. Holzer MP, Knorz MC, Tomalla M, Neuhann TM, Auffarth GU. Intrastromal femtosecond laser presbyopia correction: 1-year results of a multicenter study. J Refract Surg 2012; 28(3):1828.
8. Holzer MP, Mannsfeld A, Ehmer A, Auffarth GU. Early outcomes of INTRACOR femtosecond laser treatment for presbyopia. J Refract Surg 2009; 25(10):855-61.
9. Ruiz LA, Cepeda LM, Fuentes VC. Intrastromal correction of presbyopia using a femtosecond laser system. J Refract Surg 2009; 25(10):847-54.
10. Ioannis G. Pallikaris. Novel optical approaches drive cornea-based presbyopia correction. 2011. Ocular Surgery News Asia Pacific Edition. Available at: URL: <http://www.healio.com> .Accessed oct,2012.
11. Menassa N, Fitting A, Gerd UA, Holzer MP. Visual outcomes and corneal changes after intrastromal femtosecond laser correction of presbyopia. Journal of cataract and refractive surgery 2011; 38(5):765-773.
12. Thomas BC, Fitting A, Auffarth GU, Holzer MP. Femtosecond laser correction of presbyopia (INTRACOR) in emmetropes using a modified pattern. Journal of Refractive Surgery 2012;28(12):872-878.
13. Fitting A, Rabsilber T, Auffarth G, Holzer M. Cataract surgery after femtosecond laser intrastromal presbyopia treatment. Journal of cataract and refractive surgery 2012;38(7):1293-1297.
14. Ashok G, Jorge L. FEMTOSECOND LASER Techniques and Technology. 1th ed. India: Jaypee Brothers Medical Publisher; 2012. P.22.