

## اثر عصاره‌ی آبی سنجد بر حجم آسیب بافتی و امتیاز نقص‌های نورولوژیک در مدل سکتیه

### مغزی موش صحرایی

سارا مولایی<sup>۱</sup>، مهدی رهنما<sup>۲\*</sup>

۱- کارشناس ارشد فیزیولوژی جانوری، گروه فیزیولوژی، واحد تحقیقات بیولوژی، واحد زنجان، دانشگاه آزاد اسلامی، زنجان، ایران

۲- دانشیار فیزیولوژی جانوری، گروه فیزیولوژی، واحد تحقیقات بیولوژی، واحد زنجان، دانشگاه آزاد اسلامی، زنجان، ایران

#### چکیده

**زمینه و هدف:** سکتیه مغزی شایع‌ترین بیماری اعصاب و اولین عامل مرگ و میر و ناتوانی در جهان است. از آنجایی که سنجد دارای ترکیبات آنتی‌اکسیدانی است و در درمان بسیاری از بیماری‌ها از عصاره‌ی آن استفاده شده است؛ در این مطالعه اثر عصاره‌ی سنجد بر حجم آسیب بافتی و نقص‌های نورولوژیک ناشی از سکتیه مغزی در موش صحرایی بررسی شده است.

**روش‌ها:** در این مطالعه‌ی تجربی ۳۵ سر موش صحرایی نر از نژاد ویستار به ۵ گروه هفت تایی (کنترل، شم و سه گروه آزمایشی) تفکیک شدند. گروه‌های مورد آزمایش عصاره آبی سنجد با دوزهای ۱۰۰، ۲۰۰، ۴۰۰ میلی‌گرم بر کیلوگرم وزن بدن را هر روز به صورت خوراکی از طریق گاواژ به مدت ۳۰ روز دریافت کردند. گروه کنترل آب مقطر دریافت نمود؛ در گروه شم نیز تیمار و القای ایسکمی صورت نگرفت. تحلیل داده‌ها با استفاده از نرم افزار SPSS نسخه ۱۸ انجام شد.

**نتایج:** میانگین حجم کل سکتیه در دوزهای ۴۰۰ و ۲۰۰ میلی‌گرم بر کیلوگرم نسبت به گروه کنترل متفاوت بود ( $p < 0.05$ )، ولی این اختلاف بین میانگین حجم کل سکتیه در دوز ۱۰۰ میلی‌گرم بر کیلوگرم در مقایسه با گروه کنترل دیده نشد. بعلاوه میانگین حجم کل سکتیه بین گروه کنترل و شم نیز تفاوت معنی داری نداشت.

**نتیجه‌گیری:** به نظر می‌رسد سنجد به دلیل کاهش حجم آسیب بافتی و اختلالات عصبی، اثر حفاظتی در برابر آسیب‌های ناشی از سکتیه مغزی داشته باشد.

**کلمات کلیدی:** سنجد، حجم آسیب بافتی، نقص‌های نورولوژیک، موش صحرایی

\*آدرس نویسنده مسئول: زنجان، خیابان معلم، خیابان شهید منصوری، دانشگاه آزاد اسلامی، واحد زنجان، شماره تماس: ۰۲۴-۳۳۴۲۱۰۰۱-۷

آدرس پست الکترونیک: meh\_rahnema@yahoo.com

## مقدمه

امروزه سکنه مغزی سومین علت مرگ و میر بعد از بیماری‌های قلبی و سرطان محسوب می‌شود و سالانه میلیون‌ها نفر در سراسر دنیا به این بیماری مبتلا می‌گردند (۱). سکنه مغزی یکی از عوامل اصلی مرگ و میر و معلولیت‌ها در دنیا است که سالیانه بیش از ۵۰۰۰۰۰ نفر در آمریکا به آن دچار می‌گردند (۲،۳). در مراحل اولیه‌ی ایسکمی مغزی تولید رادیکال‌های آزاد اکسیژن و نیتروژن افزایش می‌یابد و نقش اصلی را در آسیب‌های ناشی از سکنه‌ی مغزی بر عهده دارد. همچنین افزایش این رادیکال‌ها نقش مهمی در آسیب‌های ناشی از خون‌رسانی مجدد به دنبال ایسکمی گذرا ایفا می‌کنند (۴). رادیکال‌های آزاد می‌توانند سبب اکسیداسیون بیومولکول‌ها و در نتیجه سبب آسیب سلولی و حتی مرگ سلولی گردند. عدم تعادل بین تولید رادیکال‌های آزاد و فعالیت سیستم آنتی‌اکسیدانی بدن، استرس اکسیداتیو نامیده می‌شود (۵). فقدان اکسیژن و مواد غذایی وضعیتی را ایجاد می‌کند که در نتیجه‌ی آن بازگشت دوباره‌ی گردش خون می‌تواند منجر به بروز التهاب و ضایعات اکسیداتیو در اثر ایجاد استرس اکسیداتیو گردد. آسیب‌هایی که در اثر خون‌رسانی مجدد ایجاد می‌شود به دنبال عملکرد التهابی بافت ضایعه دیده است. گلبول‌های سفید خون با برقراری مجدد خون باعث آزادسازی فاکتورهای التهابی مانند اینترلوکین و رادیکال‌های آزاد در بافت ضایعه دیده می‌گردند. نواحی مشخصی از مغز و انواع خاصی از نورون‌ها نسبت به ایسکمی مغزی حساس‌تر هستند که سلول‌های پیرامیدال ناحیه کورتکس از آن جمله می‌باشند (۶). بافت مغز به علت متابولیسم بالا و ذخایر کم اکسیژن حساسیت بسیار زیادی به آسیب ایسکمی دارد (۷). گونه‌های گیاهی بسیاری در رویش‌گاه‌های متفاوت با شرایط اقلیمی ایران نظیر درخت سنجد<sup>۱</sup> وجود داشته که از دیرباز به اهمیت خواص آن پی برده شده است. سنجد دارای خواص دارویی و صنعتی متفاوتی در ریشه، چوب، پوست و میوه بوده و دارای اثرات ضد دردی، ضد التهابی و روماتیسمی است (۸). میوه و برگ‌های این گیاه حاوی مقادیر قابل توجهی از ترکیبات فلاونوئیدی، تربینوئیدها، گلیکوزیدهای قلبی، سیتواسترول و کاروکول می‌باشد (۹، ۱۰).

ترکیبات فنلی از جمله ایزوراهامنتین<sup>۲</sup>، دی‌هیدروکسی فنول-بتا گالاکتوپیرانوزید<sup>۳</sup> و نیز اسیدکافئیک از دیگر مواد موجود در گیاه سنجد است (۱۱).

در طب سنتی از میوه و گل سنجد به عنوان یک داروی مقوی و ضد تب در درمان بیماری‌های ادراری، اختلالات معده، اسهال، حالت تهوع، استفراغ، یرقان و آسم استفاده می‌شود (۱۲، ۱۳). با توجه به مطالب ذکر شده و این که تاکنون اثر سنجد بر حجم آسیب بافتی ناشی از سکنه مغزی کمتر مورد بررسی قرار گرفته، لذا این مطالعه با هدف بررسی اثر عصاره آبی سنجد بر حجم آسیب بافتی و نقص‌های نورولوژیک ناشی از سکنه مغزی انجام شده است.

## روش‌ها

میوه‌ی گیاه سنجد از اطراف طارم در استان زنجان جمع‌آوری و در درجه حرارت اتاق خشکانده شد. برای تهیه عصاره، ابتدا ۱۵۰ گرم میوه‌ی کامل (همراه هسته) آسیاب، سپس به ۱۰۰۰ میلی‌لیتر آب مقطر در حال جوش اضافه و این مرحله ۲۰ دقیقه ادامه یافت. در طول مدت جوشش با همزن شیشه‌ای محتوی بشر هم زده شد. پس از ۲۰ دقیقه، محتویات صاف گردید. عصاره حاصله به درون ظرف شیشه‌ای منتقل و در دستگاه روتاری اوپراتور با دمای ۵۰-۴۰ درجه قرار داده و آگیری شد. پس از تبخیر آب، عصاره به شیشه درپوش‌دار منتقل و در دمای ۴- درجه سانتیگراد نگهداری گردید (۱۴).

این مطالعه‌ی تجربی در بهار سال ۱۳۹۴ در مرکز تحقیقات بیولوژی دانشگاه آزاد زنجان انجام گرفت. ۳۵ سر موش صحرایی نر نژاد ویستار در محدوده‌ی وزنی ۲۵۰ تا ۳۰۰ گرم از موسسه انستیتو پاستور کرج خریداری و در طول مطالعه در مرکز تحقیقات بیولوژی در قفس‌های مناسب مطابق با راهنمای انستیتوی ملی سلامت نگهداری شدند. موش‌های نر نژاد ویستار به ۵ گروه هفت‌تایی (کنترل، شم و سه گروه آزمایشی) تقسیم شدند. گروه کنترل آب مقطر (۰/۵ سی سی) و سه گروه آزمایشی، عصاره‌ی سنجد را به ترتیب با دوزهای ۱۰۰، ۲۰۰، ۴۰۰ میلی گرم برکیلوگرم وزن بدن به صورت خوراکی و از طریق گاواژ به مدت یک ماه دریافت کردند. در گروه شم، تیمار و القای ایسکمی صورت نگرفت (۱۵). گاواژ حیوانات هر روز ساعت ۱۱-۱۰ صبح انجام شد. ۲ ساعت بعد از

2 - Isorhamentin

3 - Dihydroxyphenyl- beta- Glucopyranosides

1 - *Elaeagnus angustifolia*

بخش وسیعی از مغزشان آسیب دیده و مرگشان منحصر به سکنه مغزی بود، مقیاس پنج داده می‌شد (۱۷).

#### ارزیابی حجم آسیب بافتی ناشی از سکنه مغزی

طبق روش لونگا، ۲۴ ساعت پس از جراحی مدل MCAO، مغز به سرعت خارج شده و در دمای ۴ درجه سانتی گراد به مدت ۵ دقیقه در سالیین سرد نگاه‌داری شد (۱۸). سپس، مغزهای مورد نظر را در ماتریکس (وسیله سنجش) مغز قرار داده و به طور کروئال در مقاطع ۲ میلی‌متر برش داده شد. برش‌ها به مدت ۱۵ دقیقه در محلول ۲ درصد ۲، ۳، ۵- تری فنیل تترازولیوم کلراید (TTC، مرک آلمان) در دمای ۳۷ درجه سلسیوس برای رنگ آمیزی حیاتی انکوبه شدند (۱۶). در پایان با کمک دوربین دیجیتالی کانون<sup>۴</sup> از هر کدام از برش‌ها عکس گرفته شد و پس از انتقال به رایانه، سطح ناحیه ضایعه دیده با استفاده از نرم افزاری به نام (UTHSCSA Image Tool) اندازه‌گیری گردید. با ضرب کردن مساحت‌های مذکور در ضخامت ۲ میلی‌متر و جمع اعداد حاصل از ۷ برش حجم ناحیه آسیب بافتی محاسبه شد (۱۸). تحلیل داده‌ها به کمک نرم افزار SPSS نسخه ۱۸ انجام شد.

#### نتایج

پیش تغذیه عصاره‌ی آبی سنجد سبب کاهش حجم آسیب بافتی (حجم سکنه‌ی مغزی) گردید. میانگین حجم کل سکنه در گروه کنترل در مقایسه با گروه دوز ۱۰۰ متفاوت نبود ( $p > 0.05$ ). در حالی که این میانگین در دوز ۲۰۰ و ۴۰۰ نسبت به گروه کنترل تفاوت معنی‌داری داشت ( $p = 0.000$ ).

میانگین حجم کل سکنه در دوز ۱۰۰ نیز در مقایسه با دوز ۲۰۰ متفاوت بود ( $p = 0.001$ ). همچنین میانگین حجم کل سکنه در دوز ۱۰۰ در مقایسه با گروه دوز ۴۰۰ تفاوت معنی‌داری داشت ( $p = 0.000$ ).

میانگین حجم سکنه در ناحیه پنومبرا در گروه دوز ۱۰۰ در مقایسه با گروه کنترل تفاوت معنی‌داری نداشت ( $p > 0.05$ ). این میانگین در ناحیه پنومبرا در گروه دوز ۲۰۰ نسبت به گروه کنترل به طور معنی‌داری کاهش یافت ( $p = 0.000$ ). بعلاوه میانگین حجم سکنه در ناحیه پنومبرا در گروه دوز ۱۰۰ در مقایسه با گروه دوز ۲۰۰ تفاوت معنی‌داری داشت ( $p = 0.004$ ). همچنین میانگین حجم سکنه در ناحیه پنومبرا در گروه دوز

آخرین گاوژ موش‌های این ۳ گروه آزمایشی به مدت ۶۰ دقیقه تحت جراحی میکروسکوپی انسداد شریان مغزی میانی راست (MCAO<sup>۱</sup>) قرار گرفتند. این انسداد سبب ایجاد ایسکمی در نیمکره‌ی راست مغز موش‌ها گردید. ۲۴ ساعت پس از القای ایسکمی حجم آسیب و امتیاز نقص‌های نورولوژیک در آن‌ها بررسی شد (۱۵). در تمامی مراحل کار با حیوانات، تمام اصول اخلاقی رعایت گردید.

#### ایجاد مدل سکنه‌ی مغزی

موش‌ها بعد از توزین، با داروی کلرال هیدرات به میزان ۴۰۰ میلی‌گرم برکیلوگرم وزن بدن بی‌هوش شدند. جراحی مدل‌سازی انسداد شریان میانی مغز مطابق دستورالعمل لونگا و همکاری‌اش انجام شد (۱۶). به طور خلاصه، تحت جراحی میکروسکوپی، یک نخ بخیه نایلون ۳-۰ وارد شریان کاروتیدی خارجی (ECA<sup>۲</sup>) می‌شد و تا رسیدن به شریان مغزی قدامی از طریق عبور از شریان کاروتیدی داخلی (ICA<sup>۳</sup>) و در حالی که رگ پتریگوبالاتین (شریان کاروتید خارجی) بسته بود پیش می‌رفت. در اثر تماس نخ بخیه به شریان مغزی قدامی (ACA) جریان خون از هر طرف به شریان کاروتید داخلی بسته شد. این بسته شدن از طریق احساس مقاومت در پیشروی نخ و ورود حدود ۲۰ میلی‌متر طول نخ از تنه ECA مشخص می‌گردید. بعد از ۶۰ دقیقه ایسکمی، برقراری مجدد جریان خون صورت گرفت.

#### ارزیابی رفتاری حاصل از سکنه مغزی

مطابق روش لونگا، معاینه‌های نورولوژیک ۲۴ ساعت بعد از القای ایسکمی صورت گرفت و یافته‌های نورولوژیک در ۵ مقیاس دسته‌بندی گردید: مقیاس صفر (۰) هیچ‌گونه عارضه نورولوژیک نشان نداد؛ مقیاس یک (نارسایی کامل در انتهای پنجه‌های جلویی)، که به عنوان یک نقص نورولوژیک کانونی خفیف در نظر گرفته شد (۱۷). مقیاس دو (به چپ چرخیدن) نقص نورولوژیک کانونی متوسط و مقیاس سه (افتادن به سمت چپ) نقص کانونی شدید در نظر گرفته شد. موش‌های مقیاس چهار به طور خود به خودی نمی‌توانستند راه بروند و سطح هوشیاری پایینی (فاقد حرکت ارادی) داشتند و به موش‌هایی که طی ۲۴ ساعت بعد از جراحی می‌مردند و بعد از رنگ‌آمیزی

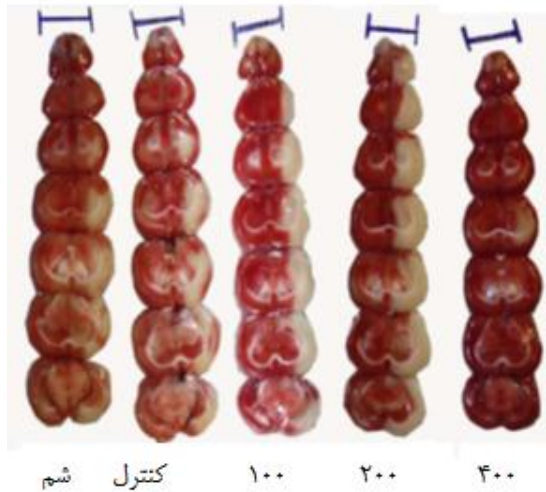
1 - Middle Cerebral Artery Occlusion [MCAO]

2 - External Carotid Artery

3 - Internal Carotid Artery

4 - Canon

کاهش حجم آسیب بافتی نشان دهنده‌ی پدیده تحمل به ایسکمی است که در اثر مصرف عصاره سنجد ایجاد شده است (شکل ۱). این شکل نمایانگر اثر محافظتی عصاره سنجد بر ایسکمی کانونی مغزی هستند. برش‌های کرونال مغزی موش از گروه کنترل، شم، دوز ۱۰۰، دوز ۲۰۰، دوز ۴۰۰ میلی گرم بر کیلوگرم وزن بدن را نشان می دهد.

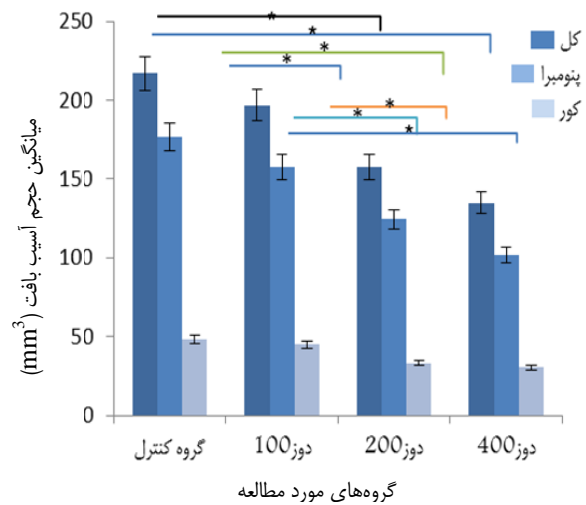


شکل ۱: اثر محافظتی عصاره سنجد بر ایسکمی کانونی مغزی

### بحث

پیش تغذیه توسط عصاره‌ی آبی سنجد سبب کاهش حجم آسیب بافتی در ناحیه‌ی پنومبرا در هر سه دوز عصاره (۱۰۰، ۲۰۰، ۴۰۰ میلی گرم بر کیلوگرم) گردید. همچنین پیش تغذیه عصاره، امتیاز نقص‌های نورولوژیک را در دوزهای ۲۰۰ و ۴۰۰ میلی گرم بر کیلوگرم به طور معنی داری کاهش داد، اما در دوز ۱۰۰ میلی گرم بر کیلوگرم تأثیری بر امتیاز نقص‌های نورولوژیک نداشت. مطالعات اخیر نشان داده‌اند که آسیب ناشی از سکته مغزی، باعث مرگ سلولی برخی از نورون‌ها می شود، در حالی که آنزیم‌های آنتی‌اکسیدان باعث مهار مرگ سلولی می شوند. بنابراین، مرگ سلولی نورون ممکن است نقش مهمی در آسیب عصبی حاصل از مدل ایسکمی کانونی مغزی داشته باشد (۱۹). به دنبال کاهش جریان خون موضعی مغز، سلول‌های عصبی در مرکز قطع جریان خون در همان دقایق اولیه سکته مغزی از بین رفته و آسیب‌های اولیه را ایجاد می کنند. حال آن که سلول‌های عصبی که در حاشیه مرکز قطع جریان خون (ناحیه پنومبرا) قرار دارند، زنده و فاقد عملکرد طبیعی هستند و ممکن است از بین رفته و آسیب ثانویه پس از سکته مغزی را به وجود آورند. سلول‌های عصبی مستقر در ناحیه پنومبرا قابلیت بازبازی با استفاده از داروها و آنتی‌اکسیدان‌های طبیعی را دارند (۲۰).

۱۰۰ در مقایسه با گروه دوز ۴۰۰ به طور معنی داری کاهش یافت ( $p=0/000$ ) (نمودار ۱). با توجه به این که در گروه شم تیمار و القای ایسکمی صورت نگرفت علائمی از سکته مغزی مشاهده نگردید.



گروه‌های مورد مطالعه

نمودار ۱: مقایسه میانگین حجم آسیب بافتی کل، پنومبرا و کور در گروه‌های دریافت‌کننده‌ی عصاره سنجد و گروه کنترل. ( $p < 0/05$ )

امتیازهای نقص نورولوژیک توسط مصرف عصاره‌ی آبی سنجد به طور قابل ملاحظه‌ای کاهش یافت. گروه کنترل با میانگین ۵، گروه دوز ۱۰۰ با میانگین ۵، گروه دوز ۲۰۰ با میانگین ۱ و گروه دوز ۴۰۰ با میانگین ۰ نشان داده شد. میانگین امتیازهای نقص نورولوژیک در گروه‌های مختلف در جدول ۱ نشان داده شده است. با توجه به این که در گروه شم تیمار و القای ایسکمی صورت نگرفت علائمی از سکته مغزی مشاهده نگردید.

جدول ۱: توزیع امتیازهای نقص نورولوژیک در گروه‌های آزمایش تیمار شده با دوزهای مختلف عصاره‌ی سنجد

گروه آزمایشی	نقص‌های نورولوژیک						کل
	۰	۱	۲	۳	۴	۵	
کنترل	۰	۰	۱	۷	۵	۸	۲۱
دوز ۱۰۰ kg/mg	۰	۳	۳	۵	۴	۶	۲۱
دوز ۲۰۰ mg/kg	۴	۷	۵	۴	۱	۰	۲۱ <sup>ab</sup>
دوز ۴۰۰ mg/kg	۸	۶	۴	۳	۰	۰	۲۱ <sup>ab</sup>

a= اختلاف معنی دار در مقایسه با گروه کنترل در سطح ۵ درصد.

b= اختلاف معنی دار در مقایسه با گروه عصاره با دوز ۱۰۰ در سطح ۵ درصد.

زیستی مانند اعمال ضدسرطانی، ضدالتهابی و ضداکسیداسیونی نشان می‌دهند. فلاونوئیدها وسایر ترکیبات فنلی مانند اسیدهای فنولیک، تانن‌ها، لیگنان‌ها، به‌طور ویژه در برگ‌ها و قسمت‌های زایشی، بخش‌های چوبی ساقه و پوست وجود دارند (۲۶).

گزارشاتی مبنی بر اثرات ضدالتهابی پوسته، میوه و دانه سنجد، اثرات ضد درد پوسته، میوه و دانه اثرات خواب‌آوری هسته ارائه شده است (۹، ۲۷-۲۹). در این خصوص، احمدیانی و همکاران گزارش کردند که اثرات ضددردی ناشی از عصاره‌ی میوه این گیاه بستگی به سیستم مرفینی نداشته و احتمالاً کاندیدهای اصلی برای بروز اثرات ضددردی و التهابی این گیاه مربوط به ترکیبات تربینوئیدی و فلاونوئیدی آن است (۱۳).

عصاره سنجد دارای خاصیت آنتی‌اکسیدانی قوی می‌باشد که به دلیل وجود ترکیبات فنولی موجود در آن از جمله: فلاونوئیدها، تربینوئیدی، اسیدهای فنولیک، تانن‌ها و دی‌ترین‌های فنولیک می‌باشد و فلاونوئیدها دارای خاصیت ضد میکروبی، ضدالتهابی و ضدتب می‌باشند. ترکیبات فنولی توانایی حذف رادیکال‌های آزاد را داشته و چون سنجد دارای فلاونوئید با وزن مولکولی بالا بوده، فعالیت آنتی‌اکسیدانی منحصر به فردی دارد (۳۰). طبق نتایج به‌دست آمده از تاثیر عصاره سنجد بر روی ایسکمی، می‌توان بیان داشت که آثار حفاظتی عصاره سنجد به دلیل محتوای بالای ترکیبات پلی‌فنولی با خاصیت آنتی‌اکسیدانی آن است. آنتی‌اکسیدان‌ها موادی هستند که با حذف رادیکال‌های آزاد و ترکیبات ناشی از صدمات سلولی، مانع آسیب به سلول‌های سالم به خصوص در قسمت‌هایی مثل غشای سلولی و نیز DNA می‌شوند و با این مکانیسم مانع مرگ سلول‌ها می‌گردند (۳۱).

### نتیجه‌گیری

به توجه به نتایج پژوهش به نظر می‌رسد عصاره آبی سنجد بتواند به دلیل کاهش حجم آسیب بافتی و اختلالات عصبی، اثر حفاظتی در برابر آسیب‌های ناشی از سکتی مغزی اعمال کند.

### تشکر و قدردانی

این مطالعه با کد ۶۲۶۳۰۵۱۹۹۳۲۰۱۰ و با همکاری مرکز تحقیقات زیست‌شناسی دانشگاه آزاد زنجان انجام شد. بدینوسیله از اساتید این پژوهشکده و همچنین از جناب آقای دکتر ناصریان که در تحلیل آماری این پژوهش همکاری داشتند، تشکر می‌گردد.

هنگامی که ایسکمی مغزی به صورت تجربی در موش‌ها القا می‌شود، تغییراتی در رفتار و حرکات موش‌ها نسبت به قبل از القای ایسکمی رخ می‌دهد که ناشی از مرگ تعدادی از سلول‌های دستگاه عصبی مرکزی است (۲۱).

تلاش‌های زیادی برای تقویت دستگاه آنتی‌اکسیدان و جلوگیری از آسیب مغزی انجام شده است. افزایش فعالیت آنزیم‌های آنتی‌اکسیدان با روش‌های مختلف استرس سلولی مانند ایسکمی و برقراری مجدد جریان خون خفیف، تنش گرمایی، میانجی‌های التهابی و اکسیژناسیون هایپرباریک امکان‌پذیر است. از طرف دیگر، رادیکال آزاد اکسیژنی که توسط اکسیژن هایپرباریک تولید شده به عنوان القاگر حفاظت عصبی عمل می‌کند (۲۲).

اثرات ضدالتهابی و اثرات کاهش آسیب بافتی، گیاهان دارویی توسط خاصیت آنتی‌اکسیدانی آن در مقالات متعدد مورد بررسی قرار گرفته است. کریمی و همکاران در سال ۲۰۱۴، با تجویز داخل صفاقی عصاره‌ی پوسته، مدولا و بذر میوه سنجد نشان دادند که اثر ضد درد این ماده در عصب حیوانات قابل توجه است. این گیاه ممکن است به طور موثر و مستقل به عنوان یک عامل محافظ در برابر درد نوروپاتی برای کاربردهای بالینی در انسان مورد استفاده قرار گیرد (۲۳).

بندیاخا<sup>۱</sup> و همکاران در سال ۲۰۱۴، ترکیبات فلاونوئیدی گیاه سنجد را مورد بررسی و نشان دادند که برخی از ترکیبات سنجد اثرات آنتی‌اکسیدانی قابل توجهی داشته و باعث مهار تیروزیناز می‌شود (۲۴).

تمتاجی<sup>۲</sup> و همکارانش در سال ۲۰۱۴ تاثیر عصاره آبی سنجد بر اختلال حافظه ایجاد شده توسط اسکوپولامین در موش‌های صحرایی را مورد مطالعه قرار داده و دریافتند که تزریق اسکوپولامین باعث ایجاد اختلال در یادگیری و حافظه موش‌های صحرایی می‌شود. نتایج این پژوهش مشخص نمود عصاره آبی سنجد با تأثیر بر سیستم عصبی مرکزی باعث روند یادگیری و حافظه فضایی در اختلال ایجاد شده توسط اسکوپولامین می‌شود (۲۵).

گیاه سنجد نیز به دلیل داشتن ترکیبات فعال ثانویه از قبیل فلاونوئیدها و پلی‌فنل‌ها دارای خاصیت آنتی‌اکسیدانی قوی می‌باشد. به‌علاوه فلاونوئیدها گستره وسیعی از فعالیت‌های

<sup>1</sup> - Bendaikha

<sup>2</sup> - Tmtajy

## References

1. Towfighi A, Saver JL. Stroke declines from third to fourth leading cause of death in the United States: historical perspective and challenges ahead. *Stroke* 2011; 42(8): 2351-5.
2. Chuang DM, Chen RW, Chalecka-Franaszek E, Ren M, Hashimoto R, Senatorov V, et al. Neuroprotective effects of lithium in cultured cells and animal models of diseases. *Bipolar Disord* 2002; 4(2): 129-36.
3. Veber GA, Swaiman KF, Ashwal S, Ferriero DM. Cerebrovascular disease. *J Pediatr Neurol* 2006; (4):1759.
4. Chen H, Yoshioka H, Kim GS, Jung JE, Okami N, Sakata H, et al. Oxidative stress in ischemic brain damage: mechanisms of cell death and potential molecular targets for neuroprotection. *Antioxid Redox Signal* 2011; 14(8):1505-17.
5. Lobo V, Patil A, Phatak A, Chandra N. Free radicals, antioxidants and functional foods: Impact on human health. *Pharmacogn Rev* 2010; 4(8):118-26.
6. Simi A, Lerouet D, Pinteaux E, Brough D. Mechanisms of regulation for interleukin-1beta in neurodegenerative disease. *Neuropharmacology*. 2007; 52(8):1563-9.
7. Warner DS, Sheng H, and Batinic- Haberle L. Oxidants, antioxidants and the ischemic brain. *Journal of experimental biology* 2004; 207(18):3221-31.
8. Hosseinzadeh H, Ramezani M, and Namjo N. Muscle relaxant activity of *Elaeagnus angustifolia* L. fruit seeds in mice. *Journal of Ethnopharmacology*. 2003, 84(2-3): 275-278.
9. Ojewole JA. Evaluation of the analgesic, anti-inflammatory and anti-diabetic properties of *Sclerocarya birrea* (A. Rich.) Hochst. Stem-bark aqueous extract in mice and rats. *Phytother Res*. 2004; 18(8):601-8.
10. Jiang F, Xie J, Dan J, Liu J, Wang H. Selection of optimal ultrasonic extraction process of *Elaeagnus angustifolia* L. by Uniform design. *Zhong Yao Cai* 2001; 24(12):891-2.
11. Yang-Suk Lee, Zhi-Qiang Chang, Byung-Chul Oh, Seung-Chun Park, Seung-Ryeul Shin, and Nam-Woo Kim. Antioxidant Activity, Anti-Inflammatory Activity, and Whitening Effects of Extracts of *Elaeagnus multiflora* Thunb. *Journal of Medicinal Food*. 2007, 10(1): 126-133. doi:10.1089/jmf.2006.145.
12. Mirhydar H. *Encyclopedia of Plants: Indications of Plants in the Prevention and Treatment of Diseases* Tehran: Islamic Farhang 1998.1-7.
13. Ahmadiani A, Hosseini J., Semnanian, S., Javan, M., Saeedi, F., Kamalinejad, M. and Saremi, S. Antinociceptive and anti-inflammatory effects of *Elaeagnus angustifolia* fruit extract. *J. Ethnopharmacol* 2000; 72(1-2):287-92.
14. Gtari M, Brusetti L, Skander G, Mora D, Boudabous A, Daffonchio D. Isolation of *Elaeagnus*-compatible *Frankia* from soils collected in Tunisia. *FEMS Microbiol Lett* 2004; 234(2):349-355.
15. LI Jian-ling<sup>1</sup>, HE Bin<sup>2</sup>, LI Lin-lin<sup>3</sup>, Protective effects of procyanidins on rats brain after cerebral ischemia-reperfusion 2011-06.
16. David H. Saunders, BSc, MPhil, PhD; Carolyn A. Greig, BSc, MSc, PhD; Gillian E. Mead, MD, MA, FRCP. Physical Activity and Exercise after Stroke. Review of Multiple Meaningful Benefits. Published online before print November 4, 2014. 45: 3742-3747
17. Bigdeli MR, Hajizadeh S, Froozandeh M, Rasulian B, Heidarianpour A, Khoshbaten A. Prolonged and intermittent normobaric hyperoxia induce different degrees of ischemic tolerance in rat brain tissue. *Brain res* 2007; 115:228-233. (Persian).
18. Ueno H, Naka H, Ohshita T, et al. Association between cerebral microbleeds on

- T2\*-weighted MR images and recurrent hemorrhagic stroke in patients treated with warfarin following ischemic stroke. *AJNR Am J Neuroradiol* 2008; 29(8): 1483-6.
19. Brustovetsky N, Dubinsky JM. Limitations of cyclosporin an inhibition of the permeability transition in CNS mitochondria. *J Neurosci* 2000; 20(22): 8229-37.
20. Segura T, Calleja S, Jordan J. Recommendations and treatment strategies for the management of acute ischemic stroke. *Expert Opin Pharmacother* 2008; 9(7): 1071-85.
21. Mirmiran P, Esmailzadeh A, Azizi F. Detection of cardiovascular risk factors by anthropometry measures in Tehranian adults: receiver operating characteristic (ROC) curve analysis. *Eur J clin Nutr* 2004; 58(8):1110-18.
22. Bigdeli MR, Hajizadeh S, Froozandeh M, Heidarianpour A, Rasouljan B, Asgari AR, et al. Normobarichyperoxia induces ischemic tolerance and upregulation of glutamate transporters in the rat brain and serum TNF- $\alpha$  level. *Exp Neurol* 2008; 212(2): 298-306.
23. Karimi G, Hosseinzadeh H, Rassoulzadeh M, Razavi B, Taghiabadi E. Antinociceptive Effect of *Elaeagnus angustifolia* Fruits on Sciatic Nerve Ligated Mice. *Iranian Journal of Basic Medical Sciences* 2010;13(3) .97-101.
24. Bendaikha S, Gadaut M, Harakat D, Alabdul Magid, Acylated flavonol glycosides from the flower of *Elaeagnus angustifolia* L. *Phytochemistry* 2014: 129-136.
25. Tmtajy O, Taghizadeh M., Tkht firoze SM, talayi Seyed Alireza. The effect of memory impairment induced by scopolamine in the aqueous extract on rats. *Journal of Medical Education* 2014; 22(95): 101-111.
26. Larson, R. A. The antioxidants of higher plants. *Phytochemistry*1988, 27: 969-978.
27. Hosseinzadeh H, Taheri M. R, Antinociceptive effects of *Elaeagnus angustifolia* in mice, *Med. J. Is1. Rep. Iran* 2000. 14, 77-81.
28. Ramezani M, Hoseseinzadeh H.and aneshmand N. Antinociceptive effect of *Elaeagnus angustifolia* fruit seeds in mice. *Fitoterpia* 2001.72: 255-262.
29. Mir Mohammadi Ghogdi M, the effect of sleep on rat small fractions of the core *Elaeagnus angustifolia*, Mashhad University of Medical Sciences, College of Pharmacy, Mashhad, thesis for the degree of Doctor of Pharmacy 1989, 11-5.
30. Doaa A. El-Sherbiny, Amani E. Khalifa' Amina S. Attia, Ezz El-Din S. Eldenshary. *Hypericum perforatum* extract demonstrates antioxidant properties against elevated rat brain oxidative status induced by amnestic dose of scopolamine *Pharmacology Biochemistry and Behavior*. Volume 76, Issues 3-4, December 2003, Pages 525-533.
31. Pham-Huy LA, He H, Pham-Huyc Ch. Free radicals, antioxidants in disease and health. *Int J Biomed Sci* 2008; 4(2):89-96.

## ***The effect of aqueous extract of *Elaeagnus Angustifolia* on infarct tissue volume and neurologic deficits in rat stroke model***

Sara molaei <sup>1</sup>, Mehdi Rahnema<sup>2\*</sup>

1- Department of Physiology, Zanjan Science and Research Branch, Islamic Azad University, Zanjan Iran

2- Department of Physiology, Biology Research Center, Zanjan Branch, Islamic Azad University, Zanjan, Iran

\*Corresponding Address: Zanjan Branch, Islamic Azad University, MANSORY martyr St, Teachers Ave, Zanjan, Iran. Tel: +98 24 33421001-7  
Email: meh\_rahnema@yahoo.com

### ***Abstract***

**Background & Aim:** Stroke is the most common neurological disease and the first cause of disability in the world. Since *Elaeagnus Angustifolia* contains antioxidant compounds and has been used as a treatment for many diseases, the effect of aqueous extract of *Elaeagnus Angustifolia* on infarct tissue volume and neurologic deficits in rat stroke model was investigated.

**Methods:** In this experimental study, 35 male Wistar rats were selected and divided into 5 groups of 7 members (Control, Sham, and 3 experimental groups). The studied groups received three different doses of aqueous extract of *Elaeagnus Angustifolia* (100, 200 and 400 mg/kg) through gavage feeding for 30 days. Control group received distilled water and sham group did not receive any treatment and ischemia induction. Data was analyzed through SPSS 18 version software.

**Results:** Compared to the control group, the mean of total volume of infarction in two doses of 200 and 400 mg/kg had a significant difference ( $p < 0.05$ ) whereas, there was no significant difference in 100 mg/kg dose. Also, the mean of total volume of infarction was not significantly difference between control and sham groups.

**Conclusion:** It seems that, due to the reduction of infarct tissue volume and neurological deficits, *Elaeagnus Angustifolia* can have a protective effect on damages caused by stroke.

**Keywords:** *Elaeagnus Angustifolia*, infarct tissue volume, Neurological deficit, rat