

## Effect of Corneal Cross-Linking on the Tear Osmolarity in Progressive Keratoconus Patients

Gheibi A<sup>1</sup>, Aghazadeh Amiri M<sup>2</sup>, Askarizadeh F<sup>3-4</sup>, Tabatabaei S M<sup>5</sup>, Salamat-Rad A<sup>6</sup>, Khorrami-Nejad M<sup>7</sup>

### Abstract

**Purpose:** This study was conducted to assess the effect of corneal cross-linking on tear film osmolarity in patients with progressive keratoconus using the TearLab device.

**Methods:** 66 eyes of 66 patients including 40 men and 26 women with age range of 15 to 35 years old with progressive keratoconus who were candidates for corneal cross-linking surgery, were evaluated in this prospective study. These indicated patients for corneal cross-linking surgery had no history of eye or systemic disease associated with ocular manifestations. They hadn't worn contact lenses since 3 weeks before study and also they hadn't used drugs (effective on tear layer) or contact lenses for 6 months after surgery except their treatment period. Tear osmolarity was measured preoperatively and 6 months after surgery using the TearLab device. After all, data analysis was performed by descriptive and analytical statistical methods.

**Results:** The mean Osmolarity before the corneal cross-linking surgery is  $303.82 \pm 15.50$  mOsm/L and after the surgery is  $306.64 \pm 14.49$  mOsm/L. There is no significant difference in tear film Osmolarity before and after the corneal cross-linking ( $P=0.192$ ).

**Conclusion:** Corneal cross-linking had no significant impact on tear film osmolarity in progressive keratoconus patients and we can't consider dry eye as a side effect of corneal cross-linking.

**Keywords:** Tear osmolarity, Corneal cross-linking, Keratoconus

Received: 2015.9.4; Accepted: 2015.3.20

### تأثیر کراس-لینکینگ قرنیه بر اسمولاریتی اشک در بیماران کراتوکونوس پیشرونده

علی غیبی<sup>۱</sup>، محمد آقا زاده امیری<sup>۲</sup>، فرشاد عسگری زاده<sup>۳-۴</sup>، سید مهدی طباطبایی<sup>۵</sup>، احمد سلامت‌راد<sup>۶</sup>، مسعود خرمی نژاد<sup>۷</sup>

**هدف:** این مطالعه با هدف بررسی تأثیر کراس‌لینکینگ قرنیه بر اسمولاریتی اشک در بیماران کراتوکونوس پیشرونده با استفاده از دستگاه TearLab انجام شده است.

**روش بررسی:** در این مطالعه ۶۶ چشم از ۶۶ بیمار (محدوده سنی ۱۵ تا ۳۵ سال شامل ۴۰ مرد و ۲۶ زن)، با کراتوکونوس پیشرونده که کاندید جراحی کراس‌لینکینگ قرنیه بودند، تحت مطالعه قرار گرفتند. این بیماران، فاقد هرگونه سابقه بیماری چشمی و یا بیماری سیستمیک با تظاهرات چشمی بودند و تا سه هفته قبل از مطالعه، از لنز تماسی استفاده نکرده بودند. همچنین این بیماران بعد از عمل نیز تا ۶ ماه از داروهای مؤثر بر اشک چشم یا لنز تماسی (به جز مدت درمان بعد جراحی) استفاده نکردند. میزان اسمولاریتی اشک با استفاده از دستگاه TearLab قبل و ۶ ماه بعد از کراس‌لینکینگ قرنیه اندازه‌گیری شد و پس از جمع‌آوری داده‌ها، اطلاعات بدست آمده از طریق روش‌های آماری توصیفی و تحلیلی آنالیز گردید.

**یافته‌ها:** در مقادیر اسمولاریتی اشک قبل و ۶ ماه بعد از کراس‌لینکینگ قرنیه، اختلاف معنی‌داری مشاهده نشد و میانگین اسمولاریتی، قبل از عمل جراحی کراس‌لینکینگ قرنیه  $303.82 \pm 15.50$  و بعد از عمل  $306.64 \pm 14.49$  بود که بین میانگین اسمولاریتی اشک قبل و بعد از کراس‌لینکینگ قرنیه، اختلاف معنی‌داری بدست نیامد ( $P=0.192$ ).

**نتیجه‌گیری:** جراحی کراس‌لینکینگ قرنیه در بیماران دارای کراتوکونوس پیشرونده، باعث تأثیر قابل توجهی بر اسمولاریتی

اشک نمی‌شود و نمی‌توان خشکی چشم را به عنوان یکی از عوارض جانبی کراس لینکنینگ قرنیه در نظر گرفت.

**کلمات کلیدی:** اسمولاریتی اشک، کراس لینکنینگ قرنیه، کراتوکونوس

**نویسنده مسئول:** فرشاد عسکری زاده، [asgarifarshad@yahoo.com](mailto:asgarifarshad@yahoo.com)

آدرس: مشهد، دانشگاه علوم پزشکی مشهد، دانشکده علوم پیراپزشکی، گروه آموزشی اپتومتری- مرکز تحقیقات عیوب انکساری چشم، دانشکده علوم پیراپزشکی

۱- دانشجوی کارشناس ارشد اپتومتری، دانشکده توانبخشی، دانشگاه علوم پزشکی شهید بهشتی، تهران، ایران

۲- دکترای حرفه ای اپتومتری، هیئت علمی دانشکده علوم توانبخشی دانشگاه علوم پزشکی شهید بهشتی، تهران، ایران

۳- دانشجوی دکترای تخصصی اپتومتری، گروه آموزشی اپتومتری، دانشکده علوم پیراپزشکی، دانشگاه علوم پزشکی مشهد، مشهد، ایران

۴- مرکز تحقیقات عیوب انکساری چشم، دانشکده علوم پیراپزشکی، دانشگاه علوم پزشکی مشهد، مشهد، ایران

۵- کارشناس ارشد آمار، هیئت علمی دانشکده علوم توانبخشی دانشگاه علوم پزشکی شهید بهشتی، تهران، ایران

۶- فوق تخصص قرنیه، چشم پزشک، بیمارستان فارابی، دانشگاه علوم پزشکی تهران، تهران، ایران

۷- کارشناس ارشد اپتومتری، مرکز تحقیقات چشم، بیمارستان چشم پزشکی فارابی، دانشگاه علوم پزشکی تهران، تهران

## مقدمه

قرنیه در درمان کراتوکونوس در مطالعات متعددی بیان شده است، لیکن مشخص شده است که تأثیر این روش بر سطوح سلولی قرنیه (۱۷) و پارامترهای خشکی چشم (۱۸)، تا چندین ماه ادامه می‌یابد و به طبع آن، فیبرهای عصبی استرومای قدامی نیز تحت تأثیر قرار می‌گیرند (۱۹). آسیب فیبر عصبی مشابه با این حالت بعد از استفاده از لیزر اکسایمر در بسیاری از بیماران از نظر بالینی، باعث سندرم خشکی چشم نوروتروفیک، به مدت ۳ تا ۶ ماه می‌شود (۲۰) و این مکانیسم منجر به افزایش اسمولاریتی اشک و در نهایت خشکی چشم می‌گردد (۲).

Taneri و همکارانش (۱۸) در سال ۲۰۱۳، تأثیر کراس لینکنینگ قرنیه، بر پارامترهای مختلف خشکی چشم را در بیماران کراتوکونوس بررسی کردند و به این نتیجه رسیدند که کراس لینکنینگ قرنیه تأثیر مهمی بر پارامترهای متعدد خشکی چشم، ۶ ماه بعد از عمل ندارد. در مطالعه آنها، پارامترهای رنگ‌پذیری فلوروسئینی قرنیه، رنگ‌پذیری رزبنگال قرنیه، ارتفاع هلال لایه اشکی و زمان گسست اشک بررسی شدند ولی اسمولاریتی اشک بررسی نشد (۱۸). بر اساس مطالعات Ambrosio و همکارانش (۲۷) در سال ۲۰۰۸، تغییرات اعصاب و هیستولوژی قرنیه در اعمال جراحی رفرکتیو قرنیه، تا حدود ۶ ماه بعد از جراحی، بهبود می‌یابند که مطالعات دیگری نیز این یافته‌ها را تأیید کرده اند (۲۳، ۱۳)، با توجه به تغییرات فوق در قرنیه می‌توان چنین در نظر گرفت که عدم بهبودی این شرایط، می‌تواند برای بیمار علائم ایجاد نماید.

لایه اشک، خارجی‌ترین لایه چشم می‌باشد و نقش مهمی در سلامت سطح چشم دارد. چرخه مداوم تولید، تبخیر، جذب و تخلیه منجر به تعادل دینامیک در لایه اشکی سطح چشم می‌شود و عدم بالانس آن، باعث تغییر ساختار لایه اشک و ترکیب آن می‌شود که این تغییرات منجر به اسمولاریتی بالای لایه اشکی می‌شوند (۱،۲).

فاکتورهای متعددی در ایجاد خشکی چشم دخالت دارند که باعث ایجاد علائمی مثل ناراحتی (۳،۴)، آشفستگی بینائی (۵،۶)، عدم ثبات لایه اشکی همراه با پتانسیل آسیب به سطح چشم (۷) و التهاب سطح چشم (۲) می‌گردد. با توجه به اینکه خشکی چشم با افزایش اسمولاریتی لایه اشک همراه است (۲،۸،۹). اندازه‌گیری اسمولاریتی اشک، به عنوان استاندارد طلایی و مرجع تشخیص خشکی چشم پیشنهاد شده است (۲،۹،۱۰،۱۱).

از طرف دیگر، بیماری کراتوکونوس، یک اکتازی غیر التهابی قرنیه می‌باشد که معمولاً با نازکی پیشرونده قرنیه همراه با آستیگماتیسم نامنظم و کاهش دید بیمار همراه می‌باشد (۱۲). در بیماران دارای کراتوکونوس پیشرونده، برای توقف یا کاهش پیشرفت کراتوکونوس، از جراحی کراس لینکنینگ قرنیه استفاده می‌شود، کراس لینکنینگ قرنیه با ریپرفلاوین و نور ماورای بنفش A، به عنوان یک درمان قابل قبول شناخته شده است (۱۳،۱۴). این هدف بواسطه افزایش تعداد پیوندهای کووالانسی در استرومای قرنیه و در نتیجه افزایش ثبات ساختمان بافت قرنیه بدست می‌آید (۱۵،۱۶). هر چند تأثیر کراس لینکنینگ

چشم در یک جلسه، عمل جراحی کراس لینک انجام داده بودند فقط چشم راست معیار قرار گرفت. با در نظر گرفتن  $\Delta p = 0.20$ ،  $\beta = 0.10$ ،  $\alpha = 0.05$ ،  $p = 0.05$  با استفاده از

فرمول زیر حجم نمونه محاسبه گردیده است:

$$N = (z\alpha + z\beta)^2 p(1-p) / (p - p_0)^2 = 66$$

تمامی بیماران براساس معاینات و تشخیص چشم-پزشک فلوشیپ فوق تخصص قرنیه، دارای کراتوکونوس پیشرونده بودند و تمامی معاینات پاراکلینیک آنها قبل و بعد از عمل جراحی، توسط اپتومتریست معین انجام شد. اطلاعات لازم همراه فرم رضایت نامه شرکت در مطالعه و فرم رضایت نامه عمل جراحی، در پرونده بیماران ثبت شد. شرط ورود به مطالعه، علاوه بر دارا بودن معیارهای اندیکاسیون عمل جراحی کراس لینکینگ قرنیه (که برای تمام کاندیدهای این عمل جراحی بطور روتین اعمال می گردد)، عبارت بودند از، بیمار به جز کراتوکونوس هیچ بیماری دیگر چشمی و یا سیستمیک مؤثر بر چشم نداشته باشد، حداقل ۳ هفته قبل از عمل از لنز تماس استفاده نکرده باشد، سن بین ۳۵-۱۵ سال باشد، سابقه عمل جراحی چشمی و خشکی چشم نداشته باشد و از داروهای مؤثر بر چشم و اشک چشم استفاده نکرده باشد، برای بیماران علاوه بر معاینات و بررسیهای مربوط به عمل جراحی کراس لینکینگ قرنیه، آزمایش پاراکلینیکی اسمولاریتی اشک بوسیله دستگاه TearLab (TearLab™ Corporation, San Diego, CA, USA) (شماره سریال ۰۱۲۰۰۲۰۰۹۴۱ و مدل REV ۲۰۰۰۰ و سال ساخت ۲۰۰۹) توسط اپتومتریست انجام شد. دستگاه فوق، آزمایش اسمولاریتی اشک را به روش غیرتهاجمی و با ۵۰ نانولیتتر نمونه اشک در زمانی حدود یک دقیقه از طریق آنالیز اشک با یک چیپ یکبار مصرف الکترونیکی، به روش تکنولوژی Electrical Impedance انجام می دهد (۲۲). این دستگاه دارای تکرارپذیری قابل قبول (۲۳) و تأییدیه سازمان غذا و داروی آمریکا می باشد (۲۴). بعد از انجام آزمایش اسمولاریتی اشک، این بیماران تحت عمل جراحی کراس لینکینگ قرنیه قرار گرفتند.

عمل جراحی مطابق با روشی که توسط Wollensak و همکارانش (۱۵) بیان شده است در بیمارستان فارابی توسط دستگاه UV-X (Peschke Meditrade) با شماره

به همین دلیل در این مطالعه، تأثیر کراس لینکینگ قرنیه بعد از مدت زمان ۶ ماه تحت بررسی قرار گرفت تا ایجاد یا عدم ایجاد خشکی چشم بیمار بعد از دارو درمانی و مدت زمان بهبودی، بررسی شود. همچنین مطالعه Hassan و همکارانش (۲۱) نشان داد که که آزمایش زمان گسست اشک و آزمایش رنگ پذیری فلوروسئینی قرنیه بعد از ۶ ماه تفاوتی با قبل از عمل جراحی لیزیک ندارد، لذا می توان نتیجه گرفت که حداقل چندین پارامتر اشک بعد از ۶ ماه به حالت قبل از عمل باز می گردند.

روشهای مختلفی برای ارزیابی اسمولاریتی اشک وجود دارد. در این مطالعه از دستگاه اسمولاریتی TearLab (TearLab™ Corporation, San Diego, CA) با کاربری آسان و با عملکرد غیرتهاجمی استفاده شده است (۲۸،۲۹). مطالعات متعدد، میزان اسمولاریتی اشک در افراد نرمال و افراد دارای خشکی چشم را بیان نموده اند (۹،۲۲). بررسی اسمولاریتی اشک به عنوان عامل اصلی (۲) می تواند اطلاعات بیشتری نسبت به مطالعات قبلی فراهم نماید زیرا زمان گسست اشک و نیز اختلاف آبجکتیو و سبجکتیو آن، در توجیه علائم خشکی چشم بیمار کافی به نظر نمی رسد (۳۳، ۳۴) و همچنین تفسیر کمی و کیفی رنگ پذیری فلوروسئینی قرنیه به پارامترهای متعدد و مهارت مطالعه کننده بستگی دارد (۳۴، ۳۵). به این دلیل هدف مطالعه ما بررسی تأثیر کراس لینکینگ قرنیه بر اسمولاریتی اشک در بیماران دارای کراتوکونوس پیشرونده است تا بدینوسیله، ایجاد و یا افزایش علائم خشکی چشم این بیماران ارزیابی و در صورت لزوم، تدابیر درمانی لازم (قبل و بعد از عمل کراس لینکینگ قرنیه در این بیماران) اتخاذ گردد.

### روش بررسی

این مطالعه توصیفی - تحلیلی آینده نگر، بر روی مراجعه کنندگان به بخش جراحی انکساری بیمارستان چشم پزشکی فارابی (دانشگاه علوم پزشکی تهران، تهران، ایران) در سال ۱۳۹۱، که تحت عمل کراس لینکینگ قرنیه قرار گرفتند، انجام شد.

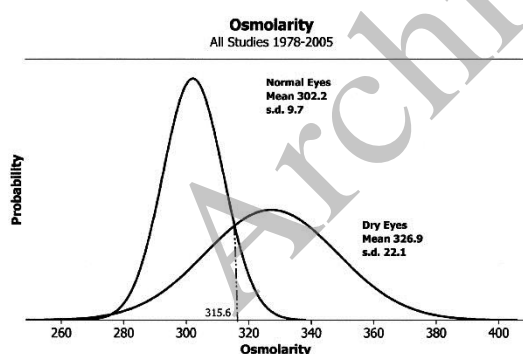
شصت و شش چشم از ۶۶ بیمار کاندید عمل جراحی کراس لینکینگ قرنیه در گروه سنی ۳۵-۱۵ سال و دارای کراتوکونوس پیشرونده مورد بررسی قرار گرفتند. مطالعه در هر بیمار صرفاً در یک چشم و در بیمارانی که هر دو

همچنین اسمولاریتی اشک قبل و بعد از جراحی کراس لینکنینگ قرنیه، بین دو جنس از لحاظ آماری تفاوت معنی داری نشان نداد (قبل از جراحی  $p=0/289$  و بعد از جراحی  $p=0/155$ ). در جدول ۲ نیز همبستگی و P-Value مقادیر اسمولاریتی قبل و ۶ ماه بعد از جراحی کراس لینکنینگ قرنیه با سن در گروه سنی ۱۵ تا ۳۵ سال نشان داده شده است.

### بحث و نتیجه گیری

عمل جراحی کراس لینکنینگ قرنیه با استفاده از اشعه ماورای بنفش و ریبولوین، تغییرات زیادی در پارامترهای سطح چشمی و همچنین آناتومی و هیستولوژی قرنیه ایجاد می نماید (۲۵). لذا این فرضیه مطرح می شود که لایه اشک نیز تحت تأثیر این شرایط قرار گیرد. در این پژوهش، جهت بررسی خشکی چشم بعد از این جراحی، بررسی اسمولاریتی اشک مد نظر قرار گرفت.

نتایج ما نشان داد که بین میانگین اسمولاریتی اشک قبل و بعد از کراس لینکنینگ قرنیه، اختلاف معنی داری وجود ندارد. همچنین همبستگی بین اسمولاریتی و سن در این گروه سنی معنی دار نبود. بر اساس مطالعه Tomlinson توزیع نرمال اسمولاریتی اشک انسان در شکل ۱ نشان داده شده است (۹).



شکل ۱: توزیع نرمال اسمولاریتی اشک انسان در چشم طبیعی و خشک

نتایج مطالعه Hassan و همکارانش (۲۱) هرچند برای بیماران بعد از لیزیک می باشد با نتایج مطالعه ما که بر روی بیماران کراس لینکنینگ قرنیه انجام شده است، از نظر عدم تغییر اسمولاریتی اشک همخوانی دارد. همچنین نتایج مطالعه ما با مطالعه Taneri و همکارانش (۱۸) از نظر عدم ایجاد خشکی چشم ۶ ماه بعد جراحی

سریال ۲۰۰۰-۲۰۰۹-۰۹ ساخت کشور سوئیس انجام گردید. پس از جراحی، چشم بیمار با لنز تماسی بایوفینیتی (Biofinity, CooperVision Co., USA) پانسمان گشته، داروهای آنتی بیوتیک و ضد التهاب لازم، تجویز شدند. به این بیماران توصیه شد که بعد از طی مراحل درمانی از قطره های چشمی و یا لنز تماسی استفاده نمایند. ۶ ماه بعد از جراحی، در صورتی که عوارض جراحی وجود نداشت، مجدداً آزمایش اسمولاریتی اشک تکرار شد. تمامی آزمایشهای قبل و بعد از عمل، در حدود ساعت ظهر، در یک اتاق ثابت و با دمای یکسان انجام شد که مانع از تغییرات احتمالی تأثیرگذار روزانه توسط محیط گردد (۲۶، ۲۵). تمامی اطلاعات و داده های مربوط به مطالعه، قبل و بعد از عمل جراحی کراس لینکنینگ، در پرونده بیماران ثبت و سپس مورد مقایسه و بررسی آماری قرار گرفتند (با استفاده از نرم افزار SPSS Version 19.0 (SPSS, Inc., Chicago, IL) تحت نسخه ویندوز ۸/۱). برای توصیف متغیرها از شاخصهای میانگین و انحراف معیار استفاده شد و برای مقایسه متغیرهایی که از توزیع نرمال برخوردار بودند، از آزمون T زوجی استفاده گردید. نتایج آنالیز آماری در جداول و نمودارهای مربوطه نشان داده شد و مقدار  $p \leq 0/05$  قابل توجه در نظر گرفته شد.

مقادیر طبیعی و غیرطبیعی اسمولاریتی اشک براساس ایجاد یا عدم ایجاد خشکی چشم بوسیله دستگاه TearLab که در مطالعات مختلف مشخص شده بودند (۲۰۹، ۲۰۸، ۲۰۹، ۳۰) مورد بررسی قرار گرفتند و در نهایت، از نتایج مطالعه Tomlinson در سال ۲۰۰۶ که به روش متا آنالیز انجام شده است (۹)، استفاده شد (شکل ۱).

### یافته ها

بررسی ۶۶ چشم قبل و ۶ ماه بعد از عمل جراحی کراس- لینکنینگ قرنیه نشان داد که توزیع متغیر اسمولاریتی براساس آزمون کولموگروف-اسمیرنوف، توزیع نرمال است و بنابراین از آزمون T زوجی برای مقایسه اسمولاریتی قبل و بعد از عمل کراس لینکنینگ استفاده شد. توزیع میانگین، انحراف معیار و دامنه تغییرات متغیرهای سن، جنس و اسمولاریتی اشک قبل و ۶ ماه بعد از عمل کراس لینکنینگ در جدول ۱ نمایش داده شده است. در میانگین اسمولاریتی اشک قبل و بعد از جراحی کراس لینکنینگ قرنیه، اختلاف معنی داری مشاهده نشد ( $p=0/192$ ).

جدول ۱: نتایج آماری متغیرهای مورد مطالعه قبل و بعد از جراحی کراس لینکینگ

جنس	شاخصهای آماری	سن	اسمولاریتی قبل از عمل	اسمولاریتی ۶ ماه بعد از عمل
زنان	میانگین	۲۶/۷۳	۳۰۶/۳۴	۳۱۰/۰۳
	تعداد	۲۶	۲۶	۲۶
	انحراف معیار	۵/۰۷	۱۶/۱۶	۱۷/۰۸
	دامنه تغییرات	۱۸	۶۱	۵۴
مردان	میانگین	۲۷/۵۵	۳۰۲/۱۷	۳۰۴/۴۲
	تعداد	۴۰	۴۰	۴۰
	انحراف معیار	۴/۵۰	۱۵/۰۴	۱۲/۲۵
	دامنه تغییرات	۱۵	۶۳	۶۰
مجموع	میانگین	۲۷/۲۲	۳۰۳/۸۲	۳۰۶/۶۴
	تعداد	۶۶	۶۶	۶۶
	انحراف معیار	۴/۷۱	۱۵/۵۰	۱۴/۴۹
	دامنه تغییرات	۱۸	۷۰	۶۱

جدول ۲: همبستگی و P-value مقادیر اسمولاریتی قبل

و ۶ ماه بعد از جراحی با سن

P-Value	همبستگی	زمان بررسی
۰/۷۶۴	٪(-۳/۸)	قبل از عمل
۰/۵۴۶	٪(-۷/۶)	۶ ماه بعد از عمل

نمی‌توان خشکی چشم را به عنوان یکی از عوارض جانبی کراس لینکینگ قرنیه در نظر گرفت.

### سپاسگزاری

از کلیه همکاران، اساتید و پرسنل بخش جراحی رفراکتیو بیمارستان چشم پزشکی فارابی تهران و خصوصا ریاست محترم بیمارستان فارابی جناب آقای دکتر محمود جباروند، تشکر و قدردانی می‌گردد، این مقاله از پایان‌نامه دانشجویی مقطع کارشناسی ارشد بینایی‌سنجی استخراج گردیده است.

### منابع

- Tomlinson A, Khanal S. Assessment of tear film dynamics: quantification approach. *Ocul Surf* 2005; 3(2): 81-95.

کراس لینکینگ قرنیه نیز همخوانی دارد. تفاوت این دو مطالعه در این است که در مطالعه Taneri بدون استفاده از اسمولاریتی اشک، خشکی چشم ناشی از کراس لینکینگ قرنیه بررسی شد اما مطالعه ما بوسیله اسمولاریتی اشک، نتیجه گیری کرده است.

محدودیت‌هایی که در این مطالعه می‌توان از آنها نام برد سایر فاکتورهای کنترل نشده دخیل در لایه اشکی چشم مانند شرایط آب و هوای مکان زندگی است که ممکن است بیماران در طی این ۶ ماه داشته باشند که بررسی آنها، نیاز به طراحی مطالعات دیگر دارد و کنترل آنها در این مطالعه مقدور نبود.

این مطالعه نشان داد که جراحی کراس لینکینگ قرنیه بر روی اسمولاریتی اشک تأثیر قابل توجه آماری و بالینی ندارد و جنسیت نیز در این مسئله دخالت ندارد و

2. The definition and classification of dry eye disease: report of the Definition and Classification Subcommittee of the International Dry Eye WorkShop. *Ocul Surf* 2007; 5(2): 75-92.
3. Begley CG, Chalmers RL, Abetz L, Venkataraman K, Mertzanis P, Caffery BA, et al. The relationship between habitual patient-reported symptoms and clinical signs among patients with dry eye of varying severity. *Invest Ophthalmol Vis Sci* 2003; 44(11): 4753-61.
4. Adatia FA, Michaeli-Cohen A, Naor J, Caffery B, Bookman A, Slomovic A. Correlation between corneal sensitivity, subjective dry eye symptoms and corneal staining in Sjogren's syndrome. *Can J Ophthalmol* 2004; 39(7): 767-71.
5. Rieger G. The importance of the precorneal tear film for the quality of optical imaging. *Br J Ophthalmol* 1992; 76(3): 157-8.
6. Goto E, Yagi Y, Matsumoto Y, Tsubota K. Impaired functional visual acuity of dry eye patients. *Am J Ophthalmol* 2002; 133(2): 181-6.
7. Bron AJ. Diagnosis of dry eye. *Surv Ophthalmol* 2001; 45 Suppl 2: S221-6.
8. Farris RL, Stuchell RN, Mandel ID. Tear osmolarity variation in the dry eye. *Trans Am Ophthalmol Soc* 1986; 84: 250-68.
9. Tomlinson A, Khanal S, Ramaesh K, Diaper C, McFadyen A. Tear film osmolarity: determination of a referent for dry eye diagnosis. *Invest Ophthalmol Vis Sci* 2006; 47(10): 4309-15.
10. Farris RL. Tear osmolarity--a new gold standard? *Adv Exp Med Biol* 1994; 350: 495-503.
11. Lemp MA. Report of the National Eye Institute/Industry workshop on Clinical Trials in Dry Eyes. *CLAO J* 1995; 21(4): 221-32.
12. Rabinowitz YS. Keratoconus. *Surv Ophthalmol*. 1998; 42(4): 297-319.
13. Hafezi F, Kanellopoulos J, Wiltfang R, Seiler T. Corneal collagen crosslinking with riboflavin and ultraviolet A to treat induced keratectasia after laser in situ keratomileusis. *J Cataract Refract Surg* 2007; 33(12): 2035-40.
14. Wollensak G. Crosslinking treatment of progressive keratoconus: new hope. *Curr Opin Ophthalmol* 2006; 17(4): 356-60.
15. Wollensak G, Spoerl E, Seiler T. Riboflavin / ultraviolet-a-induced collagen crosslinking for the treatment of keratoconus. *Am J Ophthalmol* 2003; 135(5): 620-7.
16. Wollensak G, Sporn E, Mazzotta C, Kalinski T, Sel S. Interlamellar cohesion after corneal crosslinking using riboflavin and ultraviolet A light. *Br J Ophthalmol* 2011; 95(6): 876-80.
17. Vinciguerra P, Albe E, Trazza S, Seiler T, Epstein D. Intraoperative and postoperative effects of corneal collagen cross-linking on progressive keratoconus. *Arch Ophthalmol* 2009; 127(10): 1258-65.
18. Taneri S, Oehler S, Asimellis G, Kanellopoulos AJ. Influence of corneal cross-linking for keratoconus on several objective parameters of dry eye. *J Refract Surg* 2013; 29(9): 612-6.
19. Caporossi A, Mazzotta C, Baiocchi S, Caporossi T, Paradiso AL. Transepithelial corneal collagen crosslinking for keratoconus: qualitative investigation by in vivo HRT II confocal analysis. *Eur J Ophthalmol* 2012; 22 Suppl 7: S81-8.
20. Lee SJ, Kim JK, Seo KY, Kim EK, Lee HK. Comparison of corneal nerve regeneration and sensitivity between LASIK and laser epithelial keratomileusis (LASEK). *Am J Ophthalmol* 2006; 141(6): 1009-1015.
21. Hassan Z, Szalai E, Berta A, Modis L, Jr., Nemeth G. Assessment of tear osmolarity and other dry eye parameters in post-LASIK eyes. *Cornea* 2013; 32(7): e142-5.
22. Benelli U, Nardi M, Posarelli C, Albert TG. Tear osmolarity measurement using the TearLab Osmolarity System in the assessment of dry eye treatment effectiveness. *Cont Lens Anterior Eye* 2010; 33(2): 61-7.
23. Nichols KK, Mitchell GL, Zadnik K. The repeatability of clinical measurements of dry eye. *Cornea* 2004; 23(3): 272-85.

24. U.S. Food and Drug Administration [www. fda. gov]. Silver Spring Maryland: U.S. Department of Health and Human Services; 2008 [updated 23 Oct 2015; cited 26 Oct 2015]. Available from: www. accessdata. fda.gov/cdrh \_ docs/ reviews/ K083184 .pdf.
25. Hashemian H, Jabbarvand M, Khodaparast M, Ameli K. Evaluation of corneal changes after conventional versus accelerated corneal cross-linking: a randomized controlled trial. *J Refract Surg* 2014; 30(12): 837-42.
26. Koktekir BE, Bozkurt B, Gonul S, Gedik S, Okudan S. Effect of religious fasting on tear osmolarity and ocular surface. *Eye Contact Lens* 2014; 40(4): 239-42.
27. Ambrosio R, Jr., Tervo T, Wilson SE. LASIK-associated dry eye and neurotrophic epitheliopathy: pathophysiology and strategies for prevention and treatment. *J Refract Surg* 2008; 24(4): 396-407.
28. Lemp MA, Bron AJ, Baudouin C, Benitez Del Castillo JM, Geffen D, Tauber J, et al. Tear osmolarity in the diagnosis and management of dry eye disease. *Am J Ophthalmol* 2011; 151(5): 792-798.e1.
29. Masmali A, Alrabiah S, Alharbi A, El-Hiti GA, Almubrad T. Investigation of tear osmolarity using the TearLab Osmolarity System in normal adults in Saudi Arabia. *Eye Contact Lens* 2014; 40(2): 74-8.
30. Versura P, Campos EC. TearLab(R) Osmolarity System for diagnosing dry eye. *Expert Rev Mol Diagn* 2013; 13(2): 119-29.
31. Mastropasqua L, Nubile M, Lanzini M, Calienno R, Mastropasqua R, Agnifili L, et al. Morphological modification of the cornea after standard and transepithelial corneal cross-linking as imaged by anterior segment optical coherence tomography and laser scanning in vivo confocal microscopy. *Cornea* 2013; 32(6): 855-61.
32. Touboul D, Efron N, Smadja D, Praud D, Malet F, Colin J. Corneal confocal microscopy following conventional, transepithelial, and accelerated corneal collagen cross-linking procedures for keratoconus. *J Refract Surg* 2012; 28(11): 769-76.
33. Savini G, Prabhawasat P, Kojima T, Grueterich M, Espana E, Goto E. The challenge of dry eye diagnosis. *Clin Ophthalmol* 2008; 2(1): 31-55.
34. Bartlett JD, Keith MS, Sudharshan L, Snedecor SJ. Associations between signs and symptoms of dry eye disease: a systematic review. *Clin Ophthalmol*. 2015; 9: 1719-30.
35. Morgan PB, Maldonado-Codina C. Corneal staining: do we really understand what we are seeing? *Cont Lens Anterior Eye* 2009; 32(2): 48-54.