

بررسی اثر محلول پرده آمینوتیک بر بقای فلاپ پوستی ایسکمیک در مدل حیوانی رت

تاریخ دریافت مقاله: ۱۳۹۳/۶/۲۲؛ تاریخ پذیرش: ۱۳۹۳/۸/۲۵

چکیده

قاسمعلی خراسانی^۱، داریوش ناظمی
سلمان^۲، علی عطری^۱، کوروش
قنبرزاده^۱، ناصر رحمان پناه^۲

^۱ استادیار، جراحی پلاستیک و ترمیمی،
دانشگاه علوم پزشکی تهران، تهران، ایران
^۲ فلوشیپ جراحی پلاستیک و ترمیمی،
بیمارستان امام خمینی، دانشگاه علوم
پزشکی تهران، تهران، ایران

مقدمه: در جراحی ترمیمی و پلاستیک برای ترمیم نقایص مادرزادی و اکتسابی بطور شایع از فلاپ پوستی استفاده می‌شود. شایعترین عارضه پس از جراحی فلاپ، نکروز ناشی از خون‌رسانی ناکافی به فلاپ می‌باشد. در این مطالعه تاثیر محلول پرده آمینوتیک در ترمیم پوست دورسال رت به عنوان مدل ایسکمیک فلاپ ارزیابی شد.

مواد و روش‌ها: در این مطالعه تجربی ۲۰ عدد موش رت ویستار با وزن ۳۵۰ تا ۴۰۰ گرم وارد مطالعه شدند. در تمام موشها فلاپ پوستی دورسال با ضخامت کامل به ابعاد ۳ در ۱۰ سانتی متر تهیه شد. موشها بطور کاملا تصادفی به دو گروه کنترل و تجربی تقسیم شدند. سپس در گروه کنترل به ۱۰ نقطه از پیش مشخص شده با فواصل مساوی در روی فلاپ، در فضای ساب درمال مقدار ۰/۱ میلی لیتر نرمال سالین به هر نقطه (جمعاً ۱ میلی لیتر نرمال سالین) تزریق شد. در گروه تجربی به همین نقاط مقدار ۰/۱ میلی لیتر از محلول پرده آمینوتیک تزریق شد. ۷ روز پس از تزریق فلاپهای پوستی از نظر بروز نکروز و نمای هیستولوژی بررسی شدند.

یافته‌ها: در گروه تزریق محلول پرده آمینوتیک سطح نکروز فلاپ کاهش معنی‌داری را نشان داد ($p=0/032$) و سطح بقای (زنده) فلاپ افزایش معنی‌داری را نشان داد ($p=0/036$). آنالیز هیستولوژی فرآیند ترمیم بین دو گروه تفاوت معنی‌داری را نشان نداد ($p>0/05$).

نتیجه‌گیری: بنظر می‌رسد، تزریق محلول پرده آمینوتیک روشی موثر و ایمن است که باعث بهبود بقای فلاپ پوستی ایسکمیک در مدل حیوانی رت می‌شود.

کلمات کلیدی: فلاپ پوستی ایسکمیک، محلول پرده آمینوتیک، بقاء، نکروز

نویسنده مسئول:

فلوشیپ جراحی پلاستیک و ترمیمی،
بیمارستان امام خمینی، دانشگاه علوم
پزشکی تهران، تهران، ایران

۰۹۱۲-۶۴۹۶۹۰۰۰

E-mail: researchgroups@yahoo.com

مقدمه

اغلب فلاپ های پوستی در جراحی های پلاستیک و ترمیمی به منظور ترمیم نقایص پس از تروما، نقایص مادرزادی، اکسیزیون کانسر یا مکانیسم های دیگر استفاده می شوند. نکروز پارشیال یا کامل فلاپ پوستی از مشکلات شایع پس از عمل می باشد. فقدان خونرسانی کافی، کنترل و تکنیک ضعیف جراحی، مصرف سیگار، دیابت ملیتوس و بیماری عروق محیطی از علل نکروز فلاپ می باشند.

در دهه اخیر روشهای مختلفی برای کاهش نکروز ایسکمیک فلاپ های پوستی توصیف شده است. تجربیات نیز نشان داده اند که افزایش خونرسانی فلاپ توسط دارو با نتایج مشابه همراه نیست.^{۱-۳} بروز نکروز توتال فلاپ با پیامد جدی برای بیمار همراه است.^{۴-۶}

بنظر می رسد ایجاد نئوآنژیوژنز با استفاده از فاکتورهای رشد مانند فاکتور رشد اپیتلیال عروقی،^۷ یا آنژیوپویتین I^۸ امیدوارکننده ترین روشها هستند.

پرده آمیوتیک دارای سیتوکیناز و فاکتورهای رشد با ویژگی های کاهش درد، سرکوب فیبروز، آنتی باکتریال و اثرات محافظتی زخم می باشد. پروتئین های فاکتورهای رشد مانند TGF- α , EGF, mRNA, beta3, beta2, TGFbeta1, bFGF, HGF, KGF و پروتیناز در پرده آمیوتیک دیده شده اند و آن را مخزن اپیتلیالی فاکتورهای رشد دانسته اند. اثرات مهم فاکتورهای رشد در تحریک و مداخلات اپیتیلیالیزاسیون شناخته شده است. بنابراین فرض براین است که محلول پرده آمیوتیک دارای اثرات مشابه پرده آمیوتیک می باشد.

علی رغم استفاده گسترده از فلاپ های راندوم پوستی در جراحی پلاستیک، نکروز ایسکمیک فلاپ، همچنان به عنوان یک مشکل و عارضه عمده اعمال جراحی باقی مانده است. پیدایش رادیکال های آزاد اکسیژن و افزایش تعداد نوتروفیل ها، نقش مهمی در آسیب به بافت ها و جدار اندوتلیال عروق داشته و می تواند منجر به نکروز فلاپ شود. از طرفی بهبود خونرسانی به بافت فلاپ با افزایش واسکولاریتی و کاهش ترومبوز عروقی، و همچنین اتساع عروق موجود در فلاپ با استفاده از روش های مختلف مورد

بررسی قرار گرفته و تأثیر آن ها در مطالعات مختلف و متعدد به اثبات رسیده است.

لذا با توجه به افزایش روزافزون پروسیجرهای فلاپ های پوستی، حفظ زیبایی ظاهری و عملکرد اندام، کاهش موریبیدی، افزایش میزان بقای فلاپ، استفاده از روشی آسان، ارزان و مناسب برای کاهش میزان نکروز فلاپ، کاهش هزینه های بیمار، کاهش مدت بستری، عدم انجام تحقیق ثبت شده در این زمینه، مقرون به صرفه بودن طرح و کاربردی بودن یافته ها پیشنهاد گردید این مطالعه با هدف بررسی اثر محلول پرده آمیوتیک بر بقای فلاپ پوستی ایسکمیک در مدل حیوانی رت دانشکده پزشکی تهران، مرکز پرورش و نگهداری حیوانات آزمایشگاهی بیمارستان امام خمینی در سالهای ۹۲-۹۳ انجام شود.

مواد و روش ها

این مطالعه به روش کار آزمایشی مداخله ای در بین موش های رت آزمایشگاهی Sprague - Dawley انجام شد. بدین ترتیب که کلیه موش های رت آزمایشگاهی تا تکمیل حجم نمونه مورد نظر به شرط دارا بودن معیارهای پذیرش انتخاب شدند.

ابتدا ۲۰ سر موش رت آزمایشگاهی Sprague - Dawley از موسسه رازی خریداری شدند و به محل نگهداری و پرورش حیوانات بیمارستان امام خمینی انتقال داده شدند. در اتاق پرورش حیوانات بین ۲۵ الی ۲۷ درجه سانتیگراد نگهداری شدند که بعد از سازش با محیط جدید به صورت تصادفی، به دو گروه مساوی تقسیم شدند. تعداد موش های هر گروه ۱۰ سر (۸ موش بعنوان گروه اصلی و ۲ موش بعنوان رزرو جهت تلفات احتمالی) بود. جنس همه موش ها مذکر و سن تمام آنها یکسان بود و فاقد بیماری بودند. وزن آنها حدود ۳۵۰ تا ۴۰۰ گرم بود.

موش ها بعد از عمل جهت جلوگیری از خوردن زخم همدیگر بطور مجزا و در قفس های جداگانه نگهداری و غذا و آب بطور آزاد در اختیار آنها قرار می گرفت. زمان انتقال موش ها به آزمایشگاه و زمان اقامت آنها در آزمایشگاه حیوانات تا زمان عمل، یکسان بود.

تکنیک تهیه فلاپ

بعد از معدوم کردن موش‌ها، یک عدد شیشه شفاف تخت که زیر آن یک خط‌کش مدرج (جهت کالیبره کردن کامپیوتر) چسبانده شده است، (جهت یکنواخت کردن سطح خلفی موش) روی موش گذاشته شد و سپس عکس تمام طول فلاپ به همراه خط‌کش مدرج با دوربین دیجیتال نیکون D₃₀₀ و لنز میکرو ۶۰ mm نیکون با بزرگنمایی ۱:۱۰ و فاصله ۸۰ سانتی‌متری گرفته می‌شد. بعد از آن تصاویر به کامپیوتر منتقل و مساحت کل فلاپ و مساحت سطح نکرور هر فلاپ با نرم‌افزار (NIH , USA) ImageJ V.1.40 پس از کالیبره کردن بر حسب سانتی متر مربع تعیین می‌شد.

تکنیک هیستولوژی

فلاپ‌ها در داخل فرمالین ۱۰٪ به آزمایشگاه پاتولوژی منتقل شد. ابتدا تمامی نمونه‌ها پاس گردید. پس از پروسس بافتی بلوک‌های پارافینی تهیه شد. توسط میکروتوم از بلوک‌های پارافینی، مقاطعی به ضخامت ۶ میکرون تهیه و بر روی اسلاید (لام) منتقل و در نهایت اسلایدها به روش H&E رنگ‌آمیزی شدند.

روش مطالعه میکروسکوپی

ابتدا دو فیلد از جنب هر دو مارچین (۲-۳ mm) پشت هر اسلاید مارک شد. همچنین یک نقطه در وسط هر اسلاید علامت-گذاری گردید. در زیر میکروسکوپ نوری و در درشت‌نمایی X40، ابتدا کل نمونه بررسی شده و سپس در مناطق مارک شده در درشت‌نمایی X400، مطالعه میکروسکوپی دقیق انجام گرفت. پارامترهایی زیر مطالعه گردید.

وضعیت اپیدرم: نرمال (+++), آسیب دیده از ۲۰-۴۰٪ با نماد (++), تخریب شدید ۴۰-۷۰٪ با نماد (+) و بیشتر از آن و یا نداشتن اپیدرم با نماد (-) نمایش داده شد.

نکرور: بدون نکروز (+++), نکروز خفیف ۲۰-۴۰٪ با نماد (++), نکروز شدید ۴۰-۷۰٪ با نماد (+) و بیشتر از آن با نماد (-) نمایش داده شد.

سلول‌های التهابی: حضور این سلول‌ها در زیر اپیدرم مطالعه شد. پرولیفراسیون خیلی شدید (+++), پرولیفراسیون شدید (++), پرولیفراسیون متوسط (+) و پرولیفراسیون جزئی نماد (-)

تمام موش‌ها با داروهای کتامین ۱۰٪ با دوز ۹۰ mg/Kg و زایلزاین ۲٪ با دوز ۹ mg/ Kg بصورت داخل عضلانی بیهوش می‌شدند و در صورت نیاز، دوز داروها تکرار می‌گردید. سپس موهای قسمت خلف موش با دستگاه تراش برقی تراشیده شد و با محلول بتادین و الکل ضد عفونی شد. پس از آن آنتی بیوتیک پروفیلاکسی با سفازولین بصورت داخل عضلانی ۶۰ mg/ Kg تزریق شد.

بعد از اطمینان از عمق بیهوشی با تست Pinch Withdrawal Flexion / عمل جراحی با رعایت روش‌های استریل شروع شد. در گروه اول یا گروه کنترل، فلاپ پوستی خلفی رانندوم مطابق روش تغییر یافته مک فارلین و با استفاده از الگوی پلاستیکی به ابعاد ۳×۱۰ سانتی‌متر که هر یک سانتی‌متر آن جهت محل بخیه مشخص شده بود بر پایه دیستال طراحی و مفصل لگن بعنوان نقطه مشخص قاعده فلاپ تعیین می‌شد. برش پوستی با تیغ جراحی شماره ۱۵ انجام و فلاپ تا حد زیر لایه panniculus carnosus بلند می‌شد و هرگونه رگ پرفورال یا آگزایل قطع می‌شد.

سپس به ۱۰ نقطه از پیش مشخص شده با فواصل مساوی در روی فلاپ، در فضای ساب درمال مقدار ۰/۱ میلی لیتر نرمال سالین به هر نقطه (جمعاً ۱ میلی لیتر نرمال سالین) تزریق شد. در گروه آزمایش به همین نقاط مقدار ۰/۱ میلی لیتر از محلول پرده آمینوتیک تزریق می‌شد. محلول پرده آمینوتیک از موسسه رویان در کشور ایران تهیه گردید. این محلول استریل بوده و از دهندگان زنده و سالم تهیه می‌شود. این محلول بدلیل عدم بیان آنتی ژن‌های سازگاری بافتی نوع II سیستم ایمنی را تحریک نمی‌کند. همچنین امکان انتقال سلولهای بنیادی به همراه آن می‌باشد.

سپس فلاپ پوستی به محل اولیه برگردانده شد و با استفاده از نخ نایلون ۴ - ۰ کات دوخته شد.

کلیه موش‌ها در شرایط یکسان و در محفظه‌های مجزا نگهداری می‌شدند.

در انتهای روز هفتم تمام حیوانات ابتدا با روش بی‌درد (گاز CO₂) معدوم شده و سپس عکس برداری با دوربین دیجیتال انجام شد. سطوح نکروز فلاپ‌ها، تیره رنگ و سفت بوده و در صورت تست با وارد کردن سوزن یا برش یا تیغ خون از آن خارج نمی‌شد.

نمایش داده شد.

وضعیت واسکولار: به وضعیت عروق زیر اپیدرم توجه شد. صرفاً مویرگ‌های ریز شمارش شدند. نحوه شمارش بدین گونه بود که در زیر اپیدرم هر سه فیلد، ۴ نقطه بصورت رندوم انتخاب و در درشت‌نمایی بالا مویرگ‌ها شمارش شدند. میانگین هر ۴ تا نقطه (با عدد صحیح) بعنوان تعداد رگ آن تعیین شد. رگ‌زائی بالای ۸ (++++)، ۵-۸ (++)، ۲-۵ (+) و زیر ۲ عدد با نماد (-) نشان داده شد.

وضعیت بافت همبندی زیر اپیدرم: به پرولیفراسیون فیبروبلاست‌ها و فیبروسیت‌ها و همچنین به نحوه آرایش کلاژن‌ها توجه گردید. به بافت‌هایی شبیه *granular tissue* و *fibroplasias* خیلی شدید نمره (++++)، شدید (++)، به متوسط (+) و به جزئی (-) داده شد.

سپس اطلاعات بدست آمده از بقای فلاپ، یافته‌های آنالیز هیستولوژی فرآیند ترمیم در فرمهای اطلاعاتی از پیش آماده شده ثبت می گردید.

کلیه اطلاعات کدگذاری شده، توسط برنامه آماری SPSS V.19 وارد حافظه رایانه گردیدند. سپس تجزیه و تحلیل متغیرهای کمی با

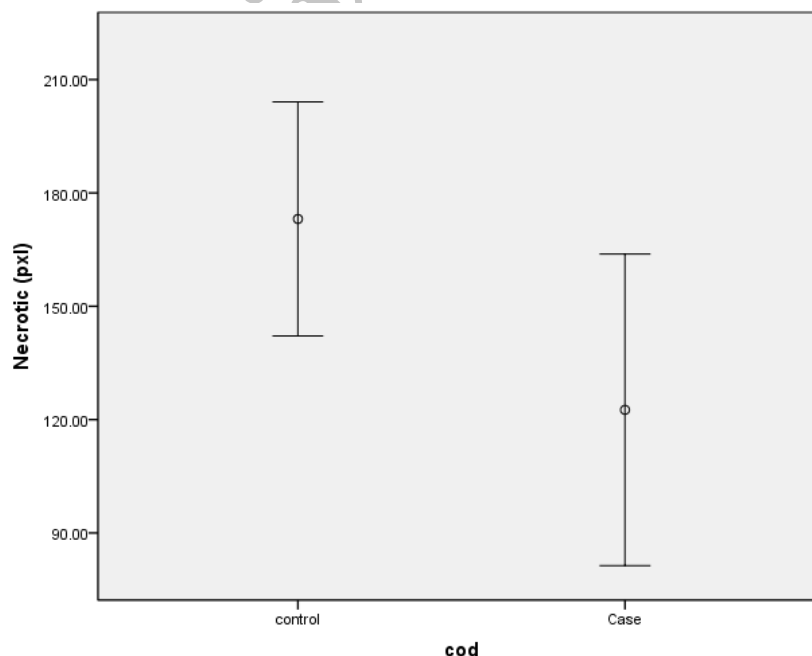
استفاده از تست‌های t test و متغیرهای کیفی با کای-دو صورت پذیرفت. $P < 0/05$ از نظر آماری معنی‌دار در نظر گرفته شد.

یافته‌ها

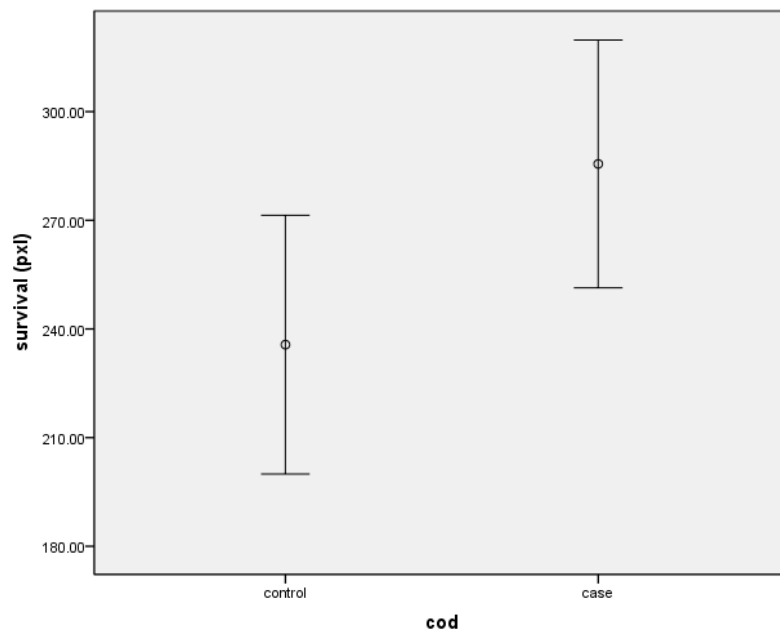
میانگین مساحت فلاپ زنده در گروه کنترل $235/66 \pm 46/5$ پیکسل (۳۰۴-۱۷۰)، مساحت نکروز فلاپ $173/11 \pm 40/29$ پیکسل (۲۵۲-۱۲۵) و در گروه تریقی محلول پورده آمینوتیک، میانگین مساحت فلاپ زنده $285/57 \pm 36/98$ پیکسل (۳۲۷-۲۱۱) و مساحت نکروز فلاپ $122/57 \pm 44/58$ پیکسل (۱۹۳-۵۷) بود.

مقایسه مساحت نکروز فلاپ در دو گروه مورد بررسی در نمودار شماره یک آمده است که از نظر آماری تفاوت معنی‌داری را نشان داد ($p=0/032$) (نمودار ۱).

مقایسه مساحت زنده فلاپ (بقای فلاپ) در دو گروه مورد بررسی در نمودار شماره دو آمده است که از نظر آماری تفاوت معنی‌داری را نشان داد ($p=0/036$) (نمودار ۲).



نمودار ۱: مقایسه مساحت نکروز فلاپ در دو گروه مورد بررسی ($p=0/032$)



نمودار ۲: مقایسه مساحت زنده فلاپ (بقای فلاپ) در دو گروه مورد بررسی ($p=0/036$)

در مطالعه حاضر، مساحت نکروز فلاپ بطور معنی داری در گروه تزریق محلول پرده آمینوتیک کمتر و مساحت زنده فلاپ بطور معنی داری در گروه تزریق محلول پرده آمینوتیک بیشتر بود. آنالیز هیستولوژی فرآیند ترمیم در هیچیک از دو گروه تفاوت معنی داری را نشان نداد. این یافته‌های بدست آمده در مطالعه ما با دیگر مطالعات همخوانی دارد. بنظر می‌رسد ترمیم فلاپ پوستی ایسکمیک براساس فاکتور رشد موجود در محلول پرده آمینوتیک می‌باشد که برای ترمیم زخم ضروری است.

سلولهای اپی تلیال پرده آمینوتیک دارای برخی فاکتورهای رشد شامل فاکتور رشد اپیدرم (EGF)، فاکتور رشد ترانسفورمینگ (TGF)، فاکتور رشد کراتینوسیت (KGF) و فاکتور رشد هپاتوسیت (HGF) می‌باشد.^{۱۱-۱۲} در مطالعه ای نیز گزارش کردند HGF، EGF، KGF و فاکتور رشد فیروبلاست با غلظت بالای HGF در محلول پرده آمینوتیک منجر به افزایش معنی دار مهاجرت سلول های اپی تلیال به قرنیه و پروليفراسیون شده و افزایش غلظت محلول پرده آمینوتیک موجب افزایش پروليفراسیون و مهاجرت می‌شود.^{۱۱} همچنین برخی پژوهشگران در مطالعه خود گزارش کردند که محلول پرده آمینوتیک منجر به کاهش $TGF-\beta 1$, $\beta 2$, $\beta 3$

آنالیز هیستولوژی پروسه ترمیم فلاپ پوستی ایسکمیک در هیچیک از قسمت های مارژین راست، مارژین چپ و قسمت میانی فلاپ بین دو گروه از نظر آماری تفاوت معنی داری را نشان نداد ($p > 0/05$).

بحث

علی رغم اصلاح عوارض عروقی، آسیب ری پرفیوژن ناشی از ایسکمی می‌تواند منجر به از دست دادن فلاپ شود. تاکنون میزان بروز دقیق آسیب ری پرفیوژن ناشی از ایسکمی در موارد بالینی ناشناخته مانده است و هنوز علت نهایی شکست فلاپ که به دلیل آسیب ری پرفیوژن ناشی از ایسکمی یا ترومبوز عروقی است، مشخص نشده است. طراحی فلاپ نیز در کاهش خطر نکروز پارشیال دارای اهمیت می‌باشد. تامین عروق و اجزای آناتومیک فلاپ پوستی موجب بهبود معنی دار مدت بقای فلاپ می‌شود.^{۹،۱۰} علاوه بر آن در سال های اخیر در مورد درمان فلاپ های پوستی با فاکتورهای آنژیوتیک مطالعات گسترده ای صورت گرفته است و نشان دادند که فاکتورهای آنژیوتیک با میزان های مختلف موفقیت درمانی همراه هستند.

می‌باشد و استفاده از آن نیاز به انجام پروسیجر جراحی نداشته و با عوارض مربوط به پیوند پرده آمنیوتیک همراه نیست.^{۱۶} با توجه به یافته‌های بدست آمده در مطالعه حاضر، تزریق محلول پرده آمنیوتیک روشی موثر، ایمن، بدون تروما، آسان، مقرون به صرفه و بدون عارضه است که در کاهش التهاب، کاهش نکروز فلاپ ایسکمیک، ساپرس التهاب، ترمیم اپیتلیال، افزایش سرعت ترمیم، بهبود پرفیوژن خون در نواحی ایسکمیک در مدل حیوانی موش رت کمک کننده می‌باشد. پیشنهاد می‌گردد در مطالعات آتی این مطالعه، در نمونه‌های انسانی انجام شود.

References

- Pang CY, Forrest CR, Morris SF. Pharmacological augmentation of skin flap viability: a hypothesis to mimic the surgical delay phenomenon or a wishful thought. *Ann Plast Surg.* 1989;22(4):293-306.
- Kerrigan CL, Daniel RK. Pharmacologic treatment of the failing skin flap. *Plast Reconstr Surg.* 1982;70(5):541-9.
- Kerrigan CL, Daniel RK. Principles and physiology of skin flap surgery. In: McCarthy JG (Ed.) *Plastic surgery* : vol 1, General principles. Philadelphia: Saunders, 1990: 275-328.
- Salemark L. International survey of current microvascular practices in free tissue transfer and replantation surgery. *Microsurgery* 1991;12(4):308-11.
- Serletti JM, Deuber MA, Guidera PM, Herrera HR, Reading G, Hurwitz SR, Jones JA, Ouriel K, Green RM. Atherosclerosis of the lower extremity and free-tissue reconstruction for limb salvage. *Plast Reconstr Surg.* 1995;96(5):1136-44.
- Rieck B, Mailänder P, Machens HG. Vascular complications after free tissue transfer. *Microsurgery* 1995;16(6):400-3.
- Lubiatowski P, Goldman CK, Guranluoglu R, Carnevale K, Siemionow M. Enhancement of epigastric skin flap survival by adenovirus-mediated VEGF gene therapy. *Plast Reconstr Surg.* 2002;109:1986-93.
- Jung H, Guranluoglu R, Scharpf J, Siemionow M. Adenovirusmediated angiopoietin-1 gene therapy enhances skin flap survival. *Microsurgery* 2003;23:374-80.
- Thomson JG, Kerrigan CL. Fasciocutaneous flaps: an experimental model in the pig. *Plast Reconstr Surg.* 1989;83(1):110-7.
- Daniel RK, Kerrigan CL. Skin flaps: an anatomical and hemodynamic approach. *Clin Plast Surg.* 1979;6(2):181-200.
- Choi JA, Jin HJ, Jung S, Yang E, Choi JS, Chung SH & Joo CK. Effects of amniotic membrane suspension in human corneal wound healing in vitro. *Mol Vis* 2009; 15: 2230-2238.
- Dua HS, Gomes JA, King AJ, Maharajan VS. The amniotic membrane in ophthalmology. *Surv Ophthalmol* 2004; 49: 51-77.
- Tseng SC, Li DQ, Ma X. Suppression of transforming growth factor-beta isoforms, TGF-beta receptor type II, and myofibroblast differentiation in cultured human corneal and limbal fibroblasts by amniotic membrane matrix. *J Cell Physiol* 1999; 179: 325-335.
- Zhou SY, Chen JQ, Liu ZG, Huang T, Chen LS. A clinical study of amniotic membrane transplantation for severe eye burns at the acute stage. *Zhonghua Yan Ke Za Zhi* 2004;40: 97-100 [In Chinese].
- Liang L, Li W, Ling S, Sheha H, Qiu W, Li C, Liu Z. Amniotic membrane extraction solution for ocular chemical burns. *Clin Experiment Ophthalmol* 2009;37: 855-863.
- Guo Q, Hao J, Yang Q, Guan L, Ouyang S, Wang J. A comparison of the effectiveness between amniotic membrane homogenate and transplanted amniotic membrane in healing corneal damage in a rabbit model. *Acta Ophthalmol.* 2011;89(4):e315-9.