

Evaluation of Apoptosis in Rat Hippocampal Tissue in an Experimental Model of Alzheimer's Disease

Fateme Alipour¹, Elham Mohammadzadeh^{1,2*}, Behzad Khallaghi¹

¹Shefa Neuroscience Research Center, Khatam Alanbia Hospital, Tehran, Iran.

²Biology and Anatomical Science Department, Medical Faculty, Shahid Beheshti University of Medical Sciences, Tehran, Iran.

Article Info:

Received: 17 Apr 2014

Accepted: 10 May 2014

ABSTRACT

Introduction: Apoptosis plays a crucial role in normal development of central nervous system. In fact, dysregulation of apoptosis is the major pathophysiological mechanism of many diseases, such as Alzheimer's disease. The aim of this survey was to study the role of apoptosis in neuronal injury during Alzheimer's disease. **Materials and Methods:** The experiments were carried out in adult (6-7 months old) male Wistar rats (230-270 g) in 2 groups of sham and streptozocin (STZ). Animals in sham and STZ groups received normal saline and STZ intracerebroventricular (ICV) injections for two days, respectively. To assess neuronal apoptosis, 18, 45 and 90 days after STZ injection, TUNEL test was performed. **Results:** The result showed that apoptosis in hippocampal CA1 and CA3 areas were significantly increased in rats treated with STZ after 90 days. Also, there was a significant increase in the mean number of apoptotic cells in rats treated with STZ after 90 days compared to their age-matched sham group in the hippocampal CA1 and CA3 area. **Conclusion:** ICV-STZ injection in rats was resulted in significant neuronal apoptosis in the hippocampus.

Key words:

1. Alzheimer Disease
2. Apoptosis
3. Streptozocin
4. Rats

* **Corresponding Author:** Elham Mohammadzadeh

E-mail: elhammohammadzadeh85@gmail.com

بررسی روند آپوپتوز در بافت هیپوکامپ موش صحرایی در یک مدل آزمایشگاهی بیماری آلزایمر

فاطمه علی پور^۱، الهام محمدزاده^{۱،۲*}، بهزاد خلایق^۱

^۱ مرکز تحقیقات علوم اعصاب شفا، بیمارستان خاتم الانبیاء، تهران، ایران.
^۲ گروه بیولوژی و آناتومی، دانشکده پزشکی، دانشگاه علوم پزشکی شهید بهشتی، تهران، ایران.

اطلاعات مقاله:

تاریخ پذیرش: ۲۰ اردیبهشت ۱۳۹۳

تاریخ دریافت: ۲۸ فروردین ۱۳۹۳

چکیده

مقدمه: آپوپتوز نقش مهمی در تکامل طبیعی سیستم عصبی مرکزی بازی می‌کند. در حقیقت تنظیم نادرست آپوپتوز مکانیسم پاتوفیزیولوژی اصلی بسیاری از بیماری‌ها از جمله بیماری آلزایمر می‌باشد. هدف از این مطالعه بررسی نقش آپوپتوز در آسیب نورونی، طی بیماری آلزایمر می‌باشد. **مواد و روش‌ها:** آزمایش‌ها بر روی موش‌های صحرایی ویستار نر بالغ (۷-۶ ماهه) با وزن ۲۷۰-۲۳۰ گرم در دو گروه شم و استرپتوزوسین (STZ) انجام شد. حیوانات در گروه‌های شم و STZ به مدت دو روز به ترتیب نرمال سالین و STZ را به صورت تزریق درون بطنی دریافت نمودند. به منظور ارزیابی روند آپوپتوز نورونی، ۱۸، ۴۵ و ۹۰ روز بعد از تزریق STZ، تست تانل انجام شد. **یافته‌ها:** نتایج نشان دادند که میزان آپوپتوز در نواحی CA1 و CA3 هیپوکامپ به میزان چشمگیری در موش‌های صحرایی تیمار شده با STZ بعد از ۹۰ روز افزایش یافت. همچنین یک افزایش معنی‌داری در میانگین تعداد سلول‌های آپوپتوزی در موش‌های صحرایی تیمار شده با STZ بعد از ۹۰ روز در مقایسه با گروه شم هم سن خود در نواحی CA1 و CA3 مشاهده گردید. **نتیجه‌گیری:** تزریق درون بطنی STZ در موش‌های صحرایی منجر به آپوپتوز نورونی قابل ملاحظه‌ای در هیپوکامپ گردید.

کلید واژه‌ها:

۱. بیماری آلزایمر
۲. آپوپتوز
۳. استرپتوزوسین
۴. موش صحرایی

* نویسنده مسئول: الهام محمدزاده

آدرس الکترونیکی: elhammohammadzadeh85@gmail.com

نورونی، این مطالعه به منظور بررسی وابسته به زمان آپوپتوز در مدل STZ انجام گردید.

مواد و روش‌ها

آزمایش‌ها روی موش‌های صحرایی نر و بیستار بالغ (۶-۷ ماهه) با وزن ۲۷۰-۲۳۰ گرم تهیه شده از خانه حیوانات مرکز تحقیقات علوم اعصاب شفا انجام گردید. حیوانات در اتاقی با دمای $22 \pm 2^\circ\text{C}$ با سیکل ۱۲ ساعت تاریکی و ۱۲ روشنایی و آب و غذای آزادانه نگهداری شدند.

گروه‌ها

حیوانات به دو گروه اصلی شام و STZ و سپس به سه زیر گروه ۱۸، ۴۵ و ۹۰ روزه تقسیم گردیدند. حیوانات گروه‌های شام و STZ، به ترتیب نرمال سالین و STZ را به مدت دو روز (روز اول و سوم) به صورت تزریق داخل بطنی^{۱۱} (ICV) دریافت نمودند و سپس ۱۸، ۴۵ یا ۹۰ روز بعد از اولین تزریق پرفیوژن شدند.

کانول گذاری

حیوانات توسط تزریق داخل صفاقی کتامین (۸۰ mg/kg) و زایلازین (۱۵ mg/kg) بیهوش شدند. سپس سر حیوان در دستگاه استریوتاکس ثابت شد و با ایجاد شکاف طولی^{۱۱} در بخش خلفی سر، جمجمه نمایان گردید. سپس کانول‌های مخصوص تزریق در داخل بطن‌های جانبی در موقعیت $0/8$ عقب برگما، $\pm 1/5$ در طرفین شکاف طولی و $2/5$ میلی‌متر پایین‌تر از سطح جمجمه قرار داده شدند و تزریق درون بطنی توسط سرنگ همیلتون^{۱۲} انجام شد. جهت اطمینان از محل درست تزریق در بطن‌های جانبی در کانول‌های کاشته شده در تعدادی از موش‌ها رنگ تزریق شد و پس از نمونه‌گیری بافتی محل تزریق مورد تأیید قرار گرفت (تصویر ۱).

ارزیابی هیستوپاتولوژی

حیوانات تحت بیهوشی عمیق با کلرال هیدرات (۳۵۰ mg/kg; Sigma-Aldrich) قرار گرفتند و با ۱۵۰ میلی‌لیتر نرمال سالین پرفیوژن شدند. سپس مغزها بعد از خارج شدن در داخل پارافرمالدئید ۱ درصد به مدت ۱۰ روز قرار داده شدند و سپس به منظور مطالعات بافت شناسی آماده گردیدند. برای مطالعه بافت شناسی برش‌های عرضی^{۱۳} ۸ میکرومتری تهیه گردید.

ارزیابی آپوپتوز نورونی

از رنگ آمیزی تانل^{۱۴} برای مشاهده قطعات DNA بعد از مرگ سلولی آپوپتوزی با استفاده از کیت Cell Death Detection (Roche, Mannheim, Germany)

¹ Dementia

² Neurofibrillary tangles

³ Programmed cell death

⁴ Central nervous system

⁵ Trauma brain injury

⁶ Streptozocin

⁷ Insulin like growth factor I & II

مقدمه

بیماری آلزایمر یکی از رایج‌ترین انواع دمانس^۱ می‌باشد و از لحاظ بالینی توسط تخریب پیشرونده شناختی شامل حافظه، استدلال و زبان مشخص می‌گردد (۳-۱). علائم مهم این بیماری تخریب کننده نورونی شامل تجمع خارج سلولی پلاک‌های بتا آمیلوئید و تانگل‌های نوروفیبریلاری^۲ (NFT) محتوی پروتئین‌های tau هستند (۳). به علاوه از دیگر علائم بیماری آلزایمر می‌توان به کاهش تعداد نورون‌ها در مناطق مربوط به یادگیری و حافظه به ویژه در ناحیه هیپوکامپ اشاره نمود (۴).

آپوپتوز به میزان وسیعی در مغز بیماران مبتلا به آلزایمر رخ می‌دهد. آپوپتوز مرگ برنامه ریزی شده سلولی^۳ است که برای تنظیم نمودن جمعیت سلولی به کار می‌رود (۵) و در بسیاری از بیماری‌ها، تنظیم نادرست آپوپتوز اختلال اصلی به شمار می‌رود (۶). آپوپتوز نقش مهمی در تکامل طبیعی سیستم عصبی مرکزی^۴ ایفا می‌کند (۷). در بسیاری از بیماری‌های نورولوژیکی معیارهای آپوپتوزی در نظر گرفته می‌شود که در آن مرگ نورونی یک ویژگی اصلی می‌باشد. در مقابل جایگزینی سلول‌ها در بافت‌های تکثیر شونده، نورون‌ها عموماً در طول زندگی یک ارگانسیم، بدون تکثیر باقی می‌مانند. این طبیعت سرسختانه نورون‌ها برای حفظ عملکرد این سلول‌ها در مدارهای نورونی ضروری است (۶).

مدل‌های مختلفی برای بیماری آلزایمر وجود دارد که شامل به کارگیری بتا آمیلوئید (۹، ۸)، افزایش سطح کلسترول خون (۱۰)، ضربه مغزی ناشی از ضربه^۵ (۱۱) و تزریق استریپتوزوسین^۶ (STZ) (۱۲) می‌باشد، گرچه هیچ کدام از آن‌ها همه جنبه‌های بیماری را پوشش نمی‌دهند. مشخص شده است تخریب در گیرنده‌های انسولین از قبیل گیرنده‌های فاکتور رشد شبه انسولین نوع ۱ و ۲ می‌توانند علائم بیماری آلزایمر را ایجاد کنند.

بر اساس یافته‌های موجود تزریق STZ، آنتاگونست گیرنده انسولین، برای تولید جنبه‌های مهمی از تخریب نورونی در بیماری آلزایمر استفاده می‌گردد (۱۳). مقاومت به انسولین در مغز حیوانات در معرض قرار گرفته با STZ مشاهده می‌شود و این حیوانات چندین ویژگی اختصاصی بیماری آلزایمر تک گیر^۸ شامل عدم عملکرد حافظه و نقایص در حال پیشرفت کولینرژیک، کاهش متابولیسم گلوکز، استرس اکسیداتیو، رسوب پلاک بتا آمیلوئید، افزایش در غلظت پروتئین tau هایپرفسفریله شده و تخریب نورونی را نشان می‌دهند (۱۸-۱۴، ۱۲).

به علاوه شباهت‌هایی بین بیماری آلزایمر در انسان و مدل STZ، در ایجاد آسیب نورونی، کاهش حجم هیپوکامپ، التهاب نورونی و نقص پیشرونده حافظه و یادگیری وجود دارد (۱۷). در واقع از آنجایی که هیچ ارزیابی به منظور بررسی آپوپتوز به صورت وابسته به زمان^۹ بر روی این مدل از بیماری آلزایمر صورت نگرفته است و از سوی دیگر به دلیل اهمیت نقش آپوپتوز در ایجاد آسیب

⁸ Sporadic Alzheimer's Disease

⁹ Time course

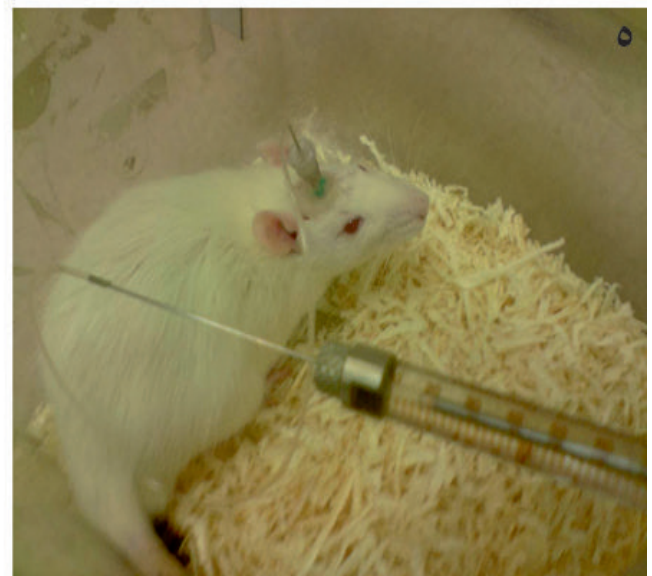
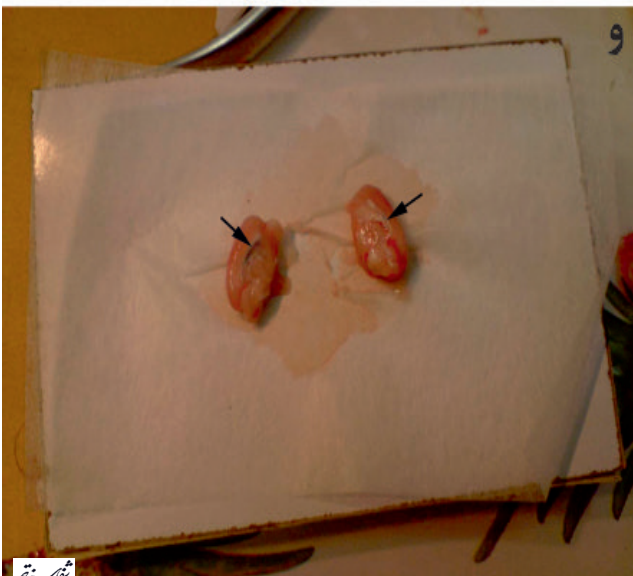
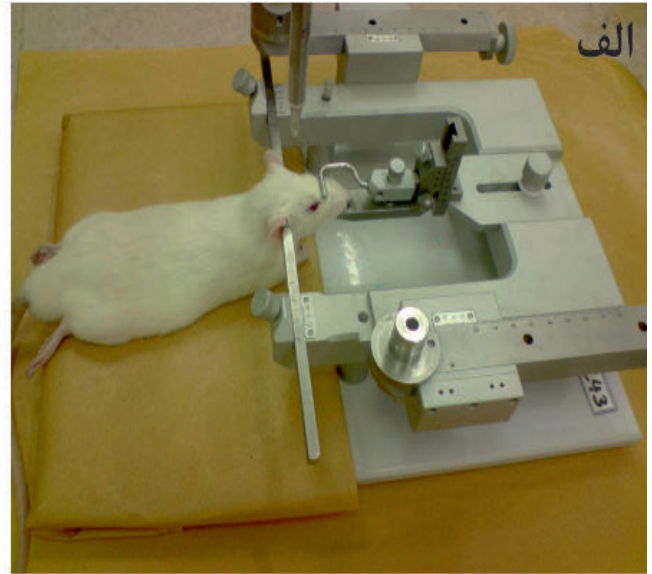

¹⁰ Intracerebroventricular

¹¹ Sagittal

¹² Hamilton syringe

¹³ Coronal

¹⁴ Terminal deoxynucleotidyltransferase-mediated dUTP nick end labeling (TUNEL)

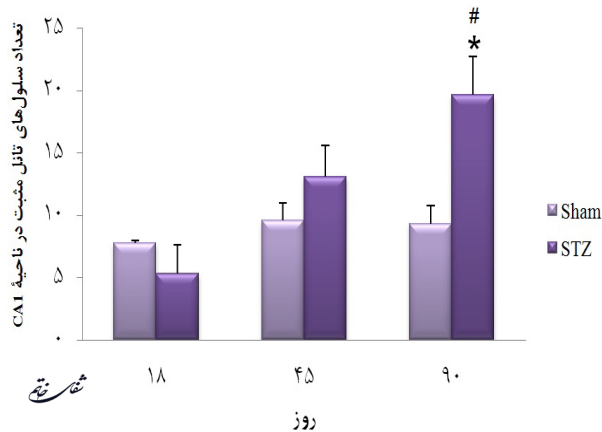


شماره تفاسف

تصویر ۱- جراحی و تزریق درون بطنی در موش‌های صحرایی. الف) ثابت کردن موش صحرایی در دستگاه استریوتاکس ب) شکاف طولی پوست سر و نمایان کردن سطح جمجمه. نشانگر، نمایانگر محل برگما می باشد. ج) کانول گذاری بطن‌های جانبی د) ثابت کردن کانول‌ها با سیمان دندان‌پزشکی ه) تزریق درون بطنی با سرنگ همیلتون و تأیید محل تزریق در بطن‌های جانبی. نشانگر، نمایانگر تزریق درست رنگ در بطن‌های جانبی می‌باشد.

خود تغییر چشمگیری نداشته است. در حالیکه میزان آپوپتوز ۹۰ روز بعد از تزریق STZ در موش‌های صحرایی آلزایمری شده نسبت به گروه شام هم سن خود افزایش چشمگیری داشته است ($P < 0.05$ ، نمودار ۱). همچنین میزان آپوپتوز در موش‌های صحرایی آلزایمری شده ۹۰ روزه نسبت به موش‌های صحرایی آلزایمری شده ۱۸ روزه در ناحیه CA1 افزایش چشمگیری داشته است ($P < 0.05$ ، نمودار ۱ و تصویر ۲).

میزان آپوپتوز نورون‌ها در ناحیه CA3، ۱۸ و ۴۵ روز بعد از تزریق STZ در موش‌های صحرایی آلزایمری شده نسبت به گروه‌های شام هم سن خود تغییر چشمگیری نداشته است. در حالیکه میزان آپوپتوز ۹۰ روز بعد از تزریق STZ در موش‌های صحرایی آلزایمری شده نسبت به گروه شام هم سن خود افزایش چشمگیری داشته است ($P < 0.001$ ، نمودار ۲). همچنین میزان



نمودار ۱- میزان آپوپتوز نورون‌ها در ناحیه CA1 میزان آپوپتوز در موش‌های صحرایی آلزایمری ۹۰ روزه نسبت به گروه شام هم سن خود و همچنین نسبت به موش‌های صحرایی آلزایمری ۱۸ روزه افزایش معنی‌داری نشان می‌دهد ($P < 0.05$). * در مقایسه با گروه شام هم سن خود و # در مقایسه با گروه ۱۸ روزه می‌باشد. * و # هر کدام بیانگر $P < 0.05$ می‌باشند و همه داده‌ها بر اساس Mean±SEM گزارش شده است.

استفاده شد. سه برش بافتی با ضخامت ۸ میکرومتر در پی شستشو در گزیرلول، در درجه‌های مختلف الکل آبدهی شدند. پس از شستشو با Tris-Hcl ۱۰ میلی‌مولار ($pH=7.6$)، برش‌ها در متانول محتوی H_2O_2 ۰/۳ درصد به مدت ۱۰ دقیقه به منظور مهار فعالیت پراکسیدازهای اندوزن انکوبه شدند.

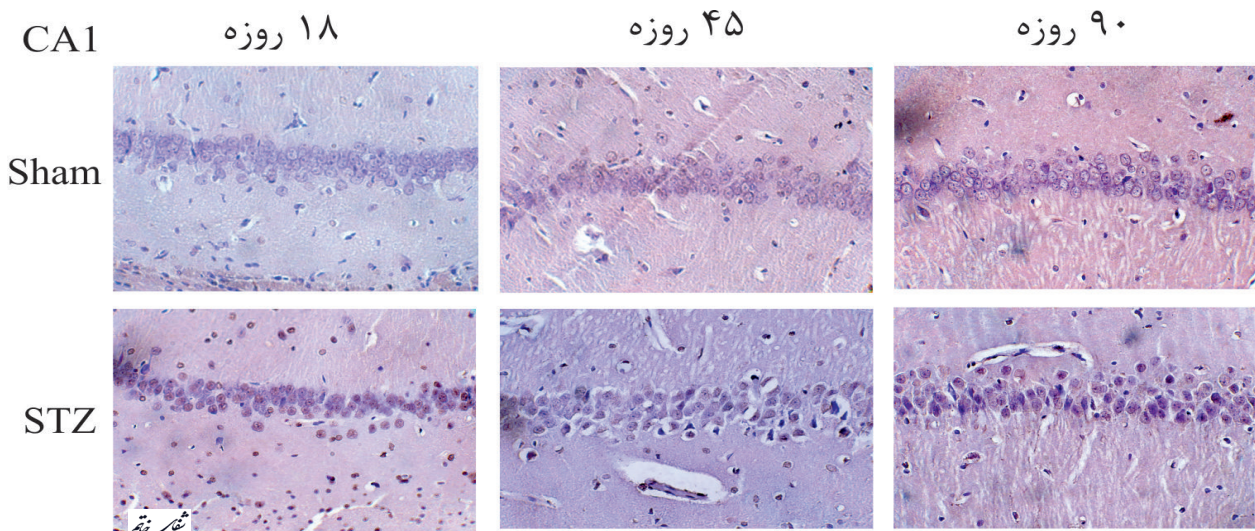
نمونه‌ها سپس به مدت ۳۰ دقیقه در معرض پروتئیناز K (Roche, 20 ug/ml in Tris buffer) قرار گرفتند. در مرحله بعدی برش‌ها در مخلوط واکنش تانل (۴۵۰ میکرولیتر از محلول نشانه^{۱۵} و ۵۰ میکرولیتر از محلول آنزیم^{۱۶}) در ۳۷ درجه سانتی‌گراد به مدت ۶۰ دقیقه انکوبه شده و سپس در محلول ^{۱۷}POD به مدت ۳۰ دقیقه قرار داده شدند. سپس نمونه‌ها به منظور بروز واکنش رنگی در ^{۱۸}DAB (Roche, Mannheim, Germany) (۵ میکرولیتر DAB و ۴۵ میکرولیتر بافر پراکسید)، به مدت ۵ تا ۱۰ دقیقه قرار داده شده و سپس با محلول هماتوکسیلین رنگ آمیزی زمینه شدند. تعداد نورون‌های تانل مثبت در نواحی CA1^{۱۹} و CA3^{۲۰} هیپوکامپ در میدان دید^{۲۱} میکروسکوپی، با استفاده از نرم افزار ImageJ شمارش گردید (۱۹).

محاسبات آماری

آنالیز آماری با استفاده از آزمون ANOVA و سپس تست تعقیبی Tukey انجام گردید. P-value کمتر از ۰/۰۵ از لحاظ آماری معنی‌دار در نظر گرفته شد. همه اطلاعات بر اساس Mean±SEM نشان داده شدند.

یافته‌ها

نتایج این بررسی نشان می‌دهد میزان آپوپتوز نورون‌ها در ناحیه CA1، ۱۸ و ۴۵ روز بعد از تزریق STZ در موش‌های صحرایی آلزایمری شده نسبت به گروه‌های شام هم سن



تصویر ۲- رنگ آمیزی تانل در گروه‌های شام و استرپتوزوسین در ناحیه CA1 (بزرگنمایی ۴۰X).

15 Label solution
16 Enzyme solution
17 Peroxidase
18 3,3'-Diaminobanzydine

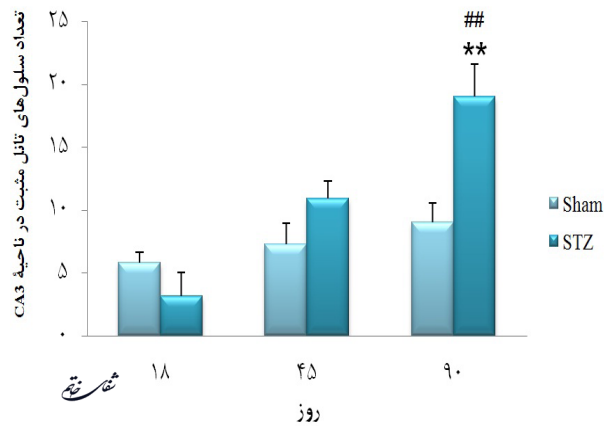
19 Cornu Ammonis 1
20 Cornu Ammonis 3
21 Visual field

سیستم عصبی مرکزی بازی می‌کند. به عبارت دیگر آپوپتوز منجر به کاهش تعداد نورون‌ها در هیپوکامپ و تخریب عملکرد اجرایی آن‌ها می‌گردد (۲۱).

مشخص شده است که تزریق STZ به صورت ICV سبب افزایش در بیان mRNA و فعالیت Caspase-3 در قشر و هیپوکامپ می‌گردد که منجر به مرگ سلولی آپوپتوزی در مغز موش صحرایی می‌گردد. همچنین نشان داده شده است که STZ سبب القای تخریب حافظه می‌گردد که این امر مرتبط با سمیت نورونی^{۲۲} پس سیناپسی است و ارتباط فعال‌سازی سلول‌های گلیال، التهاب نورونی، آپوپتوز و آسیب سیناپسی با تخریب حافظه در موش‌های صحرایی در معرض قرار گرفته با STZ به صورت ICV مشخص گردیده است. در مطالعه‌ای نشان داده شد که ۷ روز بعد از تزریق STZ به صورت ICV، هیچ تخریب حافظه‌ای مشاهده نشده است (۲۰) که این نتیجه هم راستا با نتایج ما بود.

ما در مطالعه قبلی نشان دادیم که افزایش قابل ملاحظه تعداد نورون‌های آپوپتوزی در ناحیه CA1 و CA3 هیپوکامپ به موازات تخریب حافظه در موش‌های صحرایی در معرض قرار گرفته با STZ می‌باشد (۲۲). در این مطالعه حداکثر آپوپتوز نورونی ۹۰ روز بعد از تزریق STZ رخ داد. در واقع تزریق STZ به صورت ICV، التهاب نورونی و استرس اکسیداتیو را القاء می‌کند که منجر به آپوپتوز و آسیب پس سیناپسی و در نهایت منجر به تخریب حافظه می‌گردد. مشخص گردیده است که تزریق STZ به صورت ICV، سبب فعال‌سازی سلول‌های گلیال می‌گردد که ممکن است منجر به افزایش سمیت مرگ سلولی آپوپتوزی و در نهایت منجر به سمیت عصبی پس سیناپسی و تخریب حافظه گردد (۲۰). در واقع آپوپتوز نورونی به عنوان یک نشانگر بیماری

آپوپتوز در موش‌های صحرایی آلزایمری شده ۹۰ روزه نسبت به موش‌های صحرایی آلزایمری شده ۱۸ روزه در ناحیه CA3 افزایش چشمگیری داشته است ($P < 0.001$ ، نمودار ۲ و تصویر ۳).

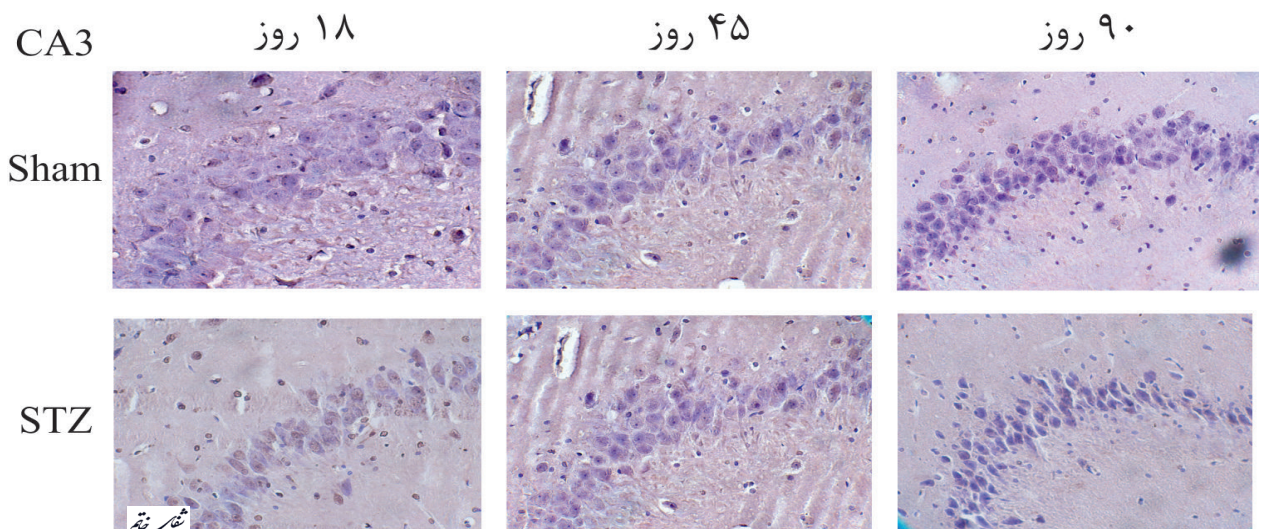


نمودار ۲- میزان آپوپتوز نورون‌ها در ناحیه CA3. میزان آپوپتوز در موش‌های صحرایی آلزایمری ۹۰ روزه نسبت به گروه شم هم سن خود و همچنین نسبت به موش‌های صحرایی آلزایمری ۱۸ روزه افزایش معنی‌داری نشان می‌دهد ($P < 0.001$). * در مقایسه با گروه شم هم سن خود و # در مقایسه با گروه ۱۸ روزه می‌باشد. ** و *** هرکدام بیانگر $P < 0.001$ می‌باشد و همه داده‌ها بر اساس Mean±SEM گزارش شده است.

بحث و نتیجه‌گیری

بیماری آلزایمر یک اختلال تخریب کننده پیشرونده نورونی وابسته به سن می‌باشد که منجر به تخریب نورونی به‌ویژه در قشر و هیپوکامپ شده و همراه با علائم بالینی عمده از جمله فقدان حافظه می‌باشد (۲۰).

اهمیت شکل‌گیری هیپوکامپ برای حافظه براساس مطالعات نورواناتومیکی و الکتروفیزیولوژیکی به خوبی مشخص شده است. آپوپتوز و تخریب نورونی نقش کلیدی در نقص حافظه و یادگیری در بسیاری از انواع بیماری‌های



تصویر ۳- رنگ آمیزی تانل در گروه‌های شم و استریتوزوسین در ناحیه CA3 (بزرگنمایی ۴۰X).

²² Neurotoxicity

این بیماری می‌برند، امید است که با ایجاد یک مدل آلزایمری در مراحل پیشرفته بیماری به طراحی مطالعات دقیق‌تری در راستای درمان این بیماری برای افراد مبتلا بیاندیشیم.

آلزایمر تک‌گیر شناخته می‌شود (۲۶-۲۳) که با گذشت زمان بیشتر، میزان آپوپتوز نورونی نیز افزایش می‌یابد. با توجه به اینکه بسیاری از افراد مبتلا به بیماری آلزایمر معمولاً در مراحل نهایی بیماری پی به وجود

منابع

- Muller T, Meyer HE, Egensperger R, Marcus K. The amyloid precursor protein intracellular domain (AICD) as modulator of gene expression, apoptosis, and cytoskeletal dynamics-Relevance for Alzheimer's disease. *Prog Neurobiol*. 2008; 85: 393-406.
- Šalković-Petrišić M. Amyloid cascade hypothesis: is it true for sporadic Alzheimer's disease. *Period Biol*. 2008; 110(1): 17-25.
- Weerateerangkull P, Praputpittaya C, Banjerdpongchai R. Effects of Ascorbic acid on streptozotocin-induced oxidative stress and memory impairment in rats. *Thai Journal of Physiological Sciences*. 2007; 20(2): 54-61.
- Herring A, Ambree O, Tomm M, Habermann H, Sachser N, Paulus W, et al. Environmental enrichment enhances cellular plasticity in transgenic mice with Alzheimer-like pathology. *Exp Neurol*. 2009; 216(1): 184-92.
- Kobayashi K, Nakano H, Hayashi M, Shimazaki M, Yuken F, Sasaki K, et al. Association of phosphorylation site of tau protein with neuronal apoptosis in Alzheimer's disease. *J Neurol Sci*. 2003; 208: 17-24.
- Mattson MP. Apoptosis in neurodegenerative disorders. *Nature*. 2000; 1: 120-9.
- Satoi H, Tomimoto H, Ohtani R, Kitano T, Kondo T, Watanabe M, et al. Astroglial expression of ceramide in Alzheimer's disease brains: A role during neuronal apoptosis. *Neuroscience*. 2005; 130: 657-66.
- Nitta A, Itoh A, Hasegawa T, Nabeshima T. β -Amyloid protein-induced Alzheimer's disease animal model. *Neurosci Lett*. 1994; 170(1): 63-6.
- Jhoo JH, Kim HC, Nabeshima T, Yamada K, Shin EJ, Jhoo WK, et al. β -Amyloid (1-42)-induced learning and memory deficits in mice: involvement of oxidative burdens in the hippocampus and cerebral cortex. *Behav Brain Res*. 2004; 155(2): 185-96.
- Ricciarelli R, Canepa E, Marengo B, Marinari UM,
²³ Excitotoxicity
- Poli G, Pronzato MA, et al. Cholesterol and Alzheimer's disease: A still poorly understood correlation. *IUBMB life*. 2012; 64(12): 931-5.
- Blasko I, Beer R, Bigl M, Apelt J, Franz G, Rudzki D, et al. Experimental traumatic brain injury in rats stimulates the expression, production and activity of Alzheimer's disease β -secretase (BACE-1). *J Neural Transm*. 2004; 111(4): 523-36.
- Veerendra Kumar M, Gupta Y. Effect of *Centella asiatica* on cognition and oxidative stress in an intracerebroventricular streptozotocin model of Alzheimer's disease in rats. *Clin Exp Pharmacol Physiol*. 2003; 30(5-6): 336-42.
- de la Monte SM, Wands JR. Review of insulin and insulin-like growth factor expression, signaling, and malfunction in the central nervous system: relevance to Alzheimer's disease. *J Alzheimers Dis*. 2005; 7(1): 45-61.
- Grünblatt E, Salkovic-Petrisic M, Osmanovic J, Riederer P, Hoyer S. Brain insulin system dysfunction in streptozotocin intracerebroventricularly treated rats generates hyperphosphorylated tau protein. *J Neurochem*. 2007; 101(3): 757-70.
- Salkovic-Petrisic M, Tribl F, Schmidt M, Hoyer S, Riederer P. Alzheimer-like changes in protein kinase B and glycogen synthase kinase-3 in rat frontal cortex and hippocampus after damage to the insulin signalling pathway. *J Neurochem*. 2006; 96(4): 1005-15.
- Lester-Coll N, Rivera EJ, Soscia SJ, Doiron K, Wands JR, de la Monte SM. Intracerebral streptozotocin model of type 3 diabetes: relevance to sporadic Alzheimer's disease. *J Alzheimers Dis*. 2006; 9(1): 13-33.
- Salkovic-Petrisic M, Hoyer S. Central insulin resistance as a trigger for sporadic Alzheimer-like pathology: an experimental approach. *J Neural Transm Suppl*. 2007; 72: 217-33.

18. Lannert H, Hoyer S. Intracerebroventricular administration of streptozotocin causes long-term diminutions in learning and memory abilities and in cerebral energy metabolism in adult rats. *Behav Neurosci*. 1998; 112(5): 1199-208.
19. Sadeghian H, Jafarian M, Karimzadeh F, Kafami L, Kazemi H, Coulon P, et al. Neuronal death by repetitive cortical spreading depression in juvenile rat brain. *Exp Neurol*. 2012; 233(1): 438-46.
20. Rai S, Kamat PK, Nath C, Shukla R. Glial activation and post-synaptic neurotoxicity: The key events in Streptozotocin (ICV) induced memory impairment in rats. *Pharmacol Biochem Behav*. 2014; 117: 104-17.
21. Zhao CH, Liu HQ, Cao R, Ji AL, Zhang L, Wang F, et al. Effects of dietary fish oil on learning function and apoptosis of hippocampal pyramidal neurons in streptozotocin-diabetic rats. *Brain Res*. 2012; 1457: 33-43.
22. Mohammadzadeh E, Alipour F, Khallaghi B. Evaluation of Spatial Memory Impairment after Intracerebroventricular Streptozocin Injection in Adult Rats. *Shefaye Khatam*. 2014; 2(1): 40-5.
23. Anderson AJ, Cummings BJ, Cotman CW. Increased immunoreactivity for Jun-and Fos-related proteins in Alzheimer's disease: association with pathology. *Exp Neurol*. 1994; 125(2): 286-95.
24. Su JH, Anderson AJ, Cummings BJ, Cotman CW. Immunohistochemical evidence for apoptosis in Alzheimer's disease. *Neuroreport*. 1994; 5(18): 2529-33.
25. Satou T, Cummings BJ, Cotman CW. Immunoreactivity for Bcl-2 protein within neurons in the Alzheimer's disease brain increases with disease severity. *Brain Res*. 1995; 697(1): 35-43.
26. Yamatsuji T, Okamoto T, Takeda S, Murayama Y, Tanaka N, Nishimoto I. Expression of V642 APP mutant causes cellular apoptosis as Alzheimer trait-linked phenotype. *EMBO J*. 1996; 15(3): 498-509.