

The Effects of Long-Term Administration of Methamphetamine on the Cerebellum of the Male Mice: a Stereological Study

Razieh Kamali Ardakani, Hossein Nahangi, Maryam Yadegari, Mohammad Hosseini-Sharifabad*

Department of Biology and Anatomical Sciences, Shahid Sadoughi University of Medical Sciences, Yazd, Iran.

Article Info:

Received: 12 Nov 2014

Accepted: 6 Dec 2014

ABSTRACT

Introduction: Methamphetamine is a central nervous system stimulant and one of the most common drugs which used in the United States and some Asian countries like Japan. Its use has been increased in the recent years in Iran. Using histological and stereological methods the aim of this study was to investigate the effects of long-term administration of methamphetamine on the number and size of different cell layers of the cerebellum in mice. **Materials and Methods:** A total of 30 male mice (weight: 45 gr, age: 8 weeks) were divided into three groups (10 mice each group) and group I (control) received normal saline and groups II and III received methamphetamine (0.1 and 1 mg/kg respectively), intra-peritoneally. The animals were anesthetized with ketamine after one month and the cerebellum was removed and fixed in 5% formalin. Then, the left cerebellum hemispheres slides were stained with toluidine blue and hematoxylin-eosine method. The volume of cerebellar cortex layers was investigated by Cavalieri's principle, using point counting. To calculate the number of Purkinje and granular cells, physical dissector method was used. **Results:** Methamphetamine decreased cerebellar volume, the volume of the granular layer, the number of granular and Purkinje cells in both experimental groups compared to control group. Methamphetamine consumption also decreased the volume of molecular layer in the 1 mg/kg group compared to control group. Furthermore, methamphetamine increased the volume of white matter in the 1 mg/kg group compared to control mice and the 0.1 mg/kg group. **Conclusion:** Methamphetamine reduces the cells and volume of cerebellar possibly due to cell injury and neuronal death. Enhancement of the white matter could be a compensatory reaction to the cerebellum cells loss.

Key words:

1. Methamphetamine
2. Cerebellum
3. Purkinje Cells
4. Histology
5. Mice

* **Corresponding Author:** Mohammad Hosseini-Sharifabad

E-mail: mhosseini81@yahoo.com

اثرات تجویز بلند مدت متامفتامین بر مخچه موش سوری نر: یک مطالعه استریولوژیکی

راضیه کمالی اردکانی، حسین نهنگی، مریم یادگاری، محمد حسینی شریف آباد*

گروه بیولوژی و علوم تشریح، دانشگاه علوم پزشکی شهید صدوقی، یزد، ایران.

تاریخ پذیرش: ۱۵ آذر ۱۳۹۳

اطلاعات مقاله:

تاریخ دریافت: ۲۱ آبان ۱۳۹۳

چکیده

مقدمه: متامفتامین محرک سیستم عصبی مرکزی است و یکی از متداول‌ترین مواد مخدری است که در آمریکا و بعضی کشورهای آسیایی مانند ژاپن استفاده می‌شود. در ایران در سال‌های اخیر مصرف آن افزایش یافته است. هدف از این مطالعه، بررسی اثرات مصرف بلندمدت متامفتامین بر تعداد و اندازه لایه‌های مختلف مخچه در موش سوری بود. **مواد و روش‌ها:** تعداد ۳۰ موش سوری نر (وزن: ۴۵ گرم، سن: ۸ هفته) به سه گروه ده تایی تقسیم شدند. گروه اول (کنترل) محلول نرمال سالین، گروه دوم ۰/۱ میلی‌گرم/کیلوگرم متامفتامین، و گروه سوم ۱ میلی‌گرم/کیلوگرم متامفتامین به صورت داخل صفاقی دریافت کردند. پس از یکماه حیوانات با کتامین بیهوش شدند و مخچه برداشته شد و در فرمالین ۵ درصد فیکس شد. سپس لام‌های مربوط به نیمکره‌های چپ مخچه با رنگ آمیزی تولوئیدین بلو و همتوکسیلین-اوتوزین رنگ‌آمیزی شدند. محاسبه حجم لایه‌های مخچه براساس اصل کاوالیری و به کمک شمارش نقطه‌ای صورت گرفت. برای محاسبه تعداد سلول‌های پورکینژ و گرانولار از روش دایسکتور فیزیکال استفاده گردید. **یافته‌ها:** متامفتامین سبب کاهش حجم مخچه، حجم لایه گرانولار و تعداد سلول‌های گرانولار و پورکینژ در هر دو گروه آزمایش در مقایسه با گروه کنترل شد. همچنین مصرف متامفتامین موجب کاهش در حجم لایه مولکولار در گروه مصرف کننده ۱ میلی‌گرم/کیلوگرم در مقایسه با گروه کنترل شد. به علاوه، متامفتامین باعث افزایش حجم ماده سفید در گروه مصرف کننده ۱ میلی‌گرم/کیلوگرم در مقایسه با گروه‌های ۰/۱ میلی‌گرم/کیلوگرم و کنترل گردید. **نتیجه گیری:** متامفتامین حجم و سلول‌های مخچه را کاهش می‌دهد که احتمالاً به دلیل آسیب سلولی و مرگ نورونی است. افزایش ماده سفید می‌تواند یک واکنش جبرانی نسبت به از دست دادن سلول‌های مخچه باشد.

کلید واژه‌ها:

۱. متامفتامین
۲. مخچه
۳. سلول‌های پورکینژ
۴. بافت شناسی
۵. موش سوری

* نویسنده مسئول: محمد حسینی شریف آباد

آدرس الکترونیکی: mhosseini81@yahoo.com

مقدمه

لذا با در دست داشتن چنین روش ایده آلی برای بررسی کمی، در این تحقیق سمیت عصبی متامفتامین در مصرف بلندمدت آن بر روی تغییرات پارامترهای استریولوژییک مخچه موش سوری مورد مطالعه قرار گرفته است.

مواد و روش‌ها

حیوانات و آماده سازی بافت

در ابتدا با انجام یک آزمایش مقدماتی بر روی شش موش سوری و کسب نتایج حاصل از آن، تعداد ۳۰ عدد موش سوری نر با سن حدود ۸ هفته و وزن حدود ۴۵ گرم، از حیوانخانه دانشگاه علوم پزشکی شهید صدوقی یزد تهیه و به صورت تصادفی به ۳ گروه ۱۰ تایی تقسیم شدند.

یک گروه به عنوان گروه کنترل و دو گروه دیگر به عنوان گروه‌های تجربی در نظر گرفته شدند. به هر کدام از گروه‌های تجربی با توجه به آزمایش مقدماتی، متامفتامین (تهیه شده از ستاد مبارزه با مواد مخدر یزد) با دوزهای ۱ میلی‌گرم/کیلوگرم (HD)^۱ و ۰/۱ میلی‌گرم/کیلوگرم (LD)^۲ و به گروه کنترل (Co)^۳ نیز نرمال سالین، با استفاده از سرنگ انسولین روزانه و به مدت یکماه تزریق گردید. محلول‌ها برای هر سه گروه به صورت داخل صفاقی در حجم ثابت ۰/۱ میلی‌لیتر بر ۱۰ گرم وزن بدن به صورت محلول در نرمال سالین (محلول سرم نمکی ۰/۹٪ استریل) تزریق شد.

پس از آخرین تزریق، موش‌ها ابتدا با کتامین (سیگما، ۱۵۰ میلی‌گرم/کیلوگرم) بیهوش و سپس پرفیوژن قلبی روی آن‌ها انجام گرفت. برای عمل پرفیوژن ابتدا قفسه سینه شکافته شد و سپس سر سوزنی که به انتهای آن ست سرم با محتوای نرمال سالین ۰/۹ درصد وصل بود، وارد بطن چپ قلب گردید. با استفاده از یک سوزن نیز شکافی در دهلیز راست ایجاد شد که از آن خون و محلول تزریقی - پس از گردش در بدن - خارج می‌شد. متعاقب شستشوی عروق و روشن شدن رنگ محلول خروجی، محلول تثبیت کننده فرمالین (مرک - آلمان) ۱۰ درصد بافری شده با سدیم فسفات (pH= ۷/۳-۷/۴) استفاده شد.

بعد از آن با ایجاد یک برش ساژیتال بر روی جمجمه به وسیله یک قیچی تیز دیواره جمجمه برداشته شد. بعد از در معرض دید قرار گرفتن مغز و مخچه، با ایجاد یک برش عرضی در ناحیه بصل النخاع آن را از نخاع جدا کرده و مغز و مخچه به صورت کامل از حفره جمجمه خارج گردید. جهت مطالعات با میکروسکوپ نوری، نیمکره چپ مخچه در داخل محلول تثبیت کننده فرمالین ۵٪ به مدت ۷۲ ساعت قرار داده شد، سپس مراحل آماده سازی بافتی انجام گردید. پس از آن نمونه‌ها قالبگیری و برش‌های نازکی به ضخامت ۲ میکرون توسط دستگاه میکروتوم دوار (لیتر - آلمان) ایجاد گردید.

امروزه اعتیاد و مواد مخدر، فقط آسیب اجتماعی تلقی نمی‌گردد، بلکه به یک معضل تهدید کننده امنیت جهانی تبدیل شده است. در کشور ما نیز تغییر الگوی مصرف مواد مخدر از انواع سنتی به صنعتی و شیمیایی و استفاده از مواد روان گردان و محرک یک تهدید جدی به شمار می‌رود. مخدرهای صنعتی، در واقع ترکیبی از مخدرهای سنتی با مواد شیمیایی هستند. از جمله مخدرهای صنعتی می‌توان به متامفتامین اشاره کرد که مصرف آن به شدت در بین جوانان در حال افزایش است (۱).

در سطح سلولی، متامفتامین سبب آسیب به پایانه‌های مونوآمینی می‌شود (۲). همچنین سبب اکسیداسیون وابسته به دوز و زمان در DNA نواحی مختلف مغز (۳)، از بین بردن نورون‌های جسم مخطط^۴ (۴)، هیپوکامپ^۵ و نورون‌های گلوتامینرژیک قشر حسی - پیکری (۶) و همین‌طور القای آپوپتوز (۷) می‌گردد. پایانه‌های مونوآمینی تا مخچه نیز ادامه دارند (۸) از جمله، ورودی‌های سروتونینی مخچه که از هسته‌های رافه^۶ شروع شده و به قشر مخچه منتشر می‌گردند (۹).

تعدادی از پایانه‌های نوراپی نفرینی نیز از لکوس سرولئوس^۴ ساقه مغز آغاز شده و در نهایت به مخچه می‌رسند (۱۰). پایانه‌های دوپامینی که در جوندگان و نخستی‌ها گزارش شده از ناحیه شکمی تگمنتال^۵ شروع شده و به قشر مخچه می‌رسند (۱۲، ۱۱، ۸)؛ در نتیجه مخچه یکی از اندام‌های بالقوه برای آسیب رسانی توسط متامفتامین می‌باشد.

همچنین متامفتامین سبب کاهش حجم مخچه (۱۳)، کاهش حجم هسته‌های دم‌دار^۶، گلوبوس پالیدوس^۷ و هیپوکامپ مغز (۱۴)، افزایش ضخامت قشر مغز در برخی نواحی (۱۵) و افزایش حجم ماده سفید مغز (۱۶) می‌شود.

تاکنون بررسی‌های بافت شناسی کمی پیرامون اثر متامفتامین بر روی مخچه از لحاظ کمی انجام گرفته است. حجم کلی کورتکس، ماده سفید، مساحت سطح مخچه، تعداد سلول‌های پورکینز و تراکم عددی سلول‌های گرانولار، میانگین حجم سلول‌های پورکینز و هسته‌های مخچه با استفاده از روش‌های استریولوژییک قابل اندازه‌گیری می‌باشند (۱۵).

علم استریولوژی شاخه‌ای از ریاضیات کاربردی است و در مقایسه با دیگر روش‌های کمی که مورد استفاده بسیاری از بیولوژیست‌ها و پاتولوژیست‌ها است، دارای عمر کوتاهی می‌باشد (۱۷) و روشی ایده‌آل برای بررسی کمیتهای سه بعدی مانند حجم، مساحت، طول و تعداد به حساب می‌آید (۱۸). به عبارت دیگر این علم با استفاده از قوانین آمار، هندسه و ریاضی مشاهدات دو بعدی را به اطلاعات سه بعدی تبدیل می‌کند (۱۹). بزرگترین ارزش استفاده از روش‌های استریولوژی دو خاصیت عدم سوگیری و کارایی آن است که در دیگر بررسی‌های مورفومتری^۸ یافت نمی‌شود (۲۰).

¹ Striatum

² Hippocampus

³ Raphe nuclei

⁴ Locus Coeruleus

⁵ Ventral tegmental area

⁶ Caudate nucleus

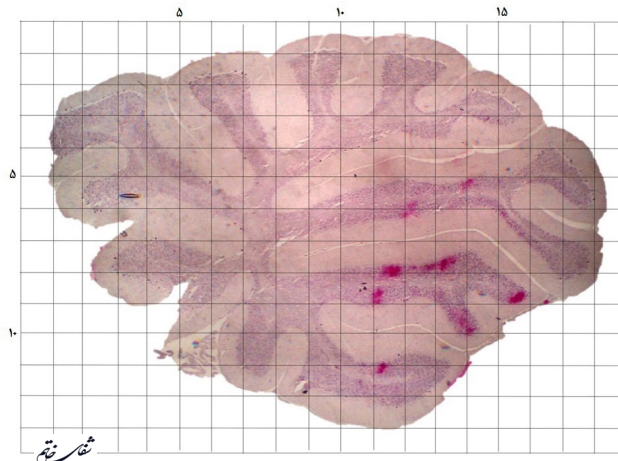
⁷ Globus Pallidus

⁸ Morphometric

⁹ High dose

¹⁰ Low dose

¹¹ Control



تصویر ۱- استفاده از گرید ۱×۱ Cm برای محاسبه نقاط برخورد (مقطع سائیتال مخچه به همراه رنگ آمیزی هماتوکسیلین-ئوزین و با بزرگنمایی ۴۰X).

محاسبه حجم

در هر نمونه تعداد ده مقطع به روش تصادفی منظم یکنواخت با فاصله ۴۵ برش، انتخاب و با هماتوکسیلین-ئوزین رنگ آمیزی شد. به جهت در دست داشتن تصویر کامل از کل بافت رنگ آمیزی شده، تصویربرداری با لنز شیئی ۴ میکروسکوپ (زیس-آلمان) انجام گرفت. بزرگنمایی نهایی ۴۰ محاسبه شد.

برای محاسبه حجم، ابتدا شبکه‌ای که فاصله نقاط مشخص روی آن از هر سمت، ۱ سانتی‌متر بود، انتخاب شد. با قرار دادن شبکه روی تصویر عکسبرداری شده، تعداد نقاطی که با لایه مورد بررسی برخورد داشتند مورد شمارش قرار گرفت (تصویر ۱).

مجموع نقاط شمارش شده ($\sum p$) برای هر نمونه در هر لایه به دست آمد. این عدد در ناحیه اطراف هر نقطه (a_p) که ۱۰۰ میلی‌متر مربع بود، ضرب گردید و بدینوسیله مساحت آن ناحیه به دست آورده شد. مساحت به دست آمده در فاصله برش‌ها (t) ضرب گردید و به این روش حجم کل مخچه به دست آمد. با تقسیم این حجم بر توان دوم بزرگنمایی نهایی (M)، حجم کل واقعی محاسبه گردید (۲۱).

فرمول ۱- محاسبه حجم.

$$V = \frac{\sum p \times a_p \times t}{M^2}$$

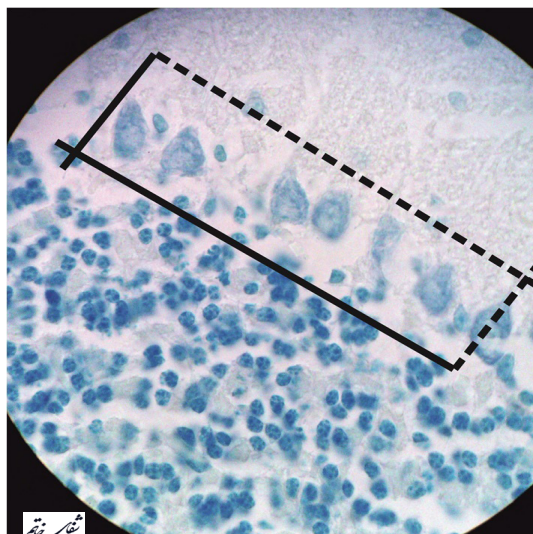
(V: حجم، $\sum p$: مجموع نقاط برخورد شبکه

با قسمت مورد نظر، t: ضخامت برش‌ها،

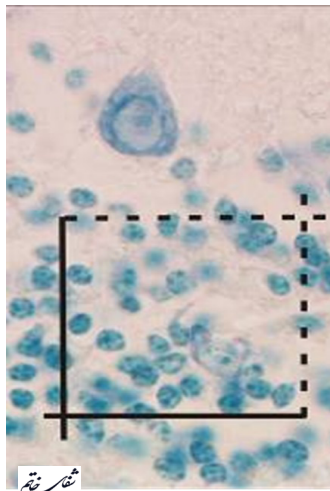
a_p : مساحت اطراف هر نقطه و M: بزرگنمایی را نشان می‌دهد).

محاسبه تعداد

برای محاسبه تعداد سلول‌ها در هر نمونه بیست مقطع به شیوه تصادفی منظم یکنواخت، انتخاب و با تولوئیدین بلو-به جهت نمایش بهتر هسته‌ها برای شمارش تعداد-رنگ آمیزی شدند. با لنز شیئی ۴۰ و بزرگنمایی نهایی ۴۰۰ از هر مقطع عکسبرداری صورت گرفت. برای محاسبه تعداد سلول‌های پورکینز از دایسکتور فیزیکی با ابعاد ۵×۱۰ سانتی‌متر (تصویر ۲) و برای محاسبه تعداد سلول‌های لایه گرانولار از دایسکتور فیزیکی با ابعاد ۵×۵ سانتی‌متر استفاده گردید (تصویر ۳). سپس هسته سلول‌هایی که داخل کادر قرار گرفتند، شمارش گردید. در هر لایه مورد بررسی، برای شمارش تعداد سلول‌های گرانولار سه دایسکتور و برای شمارش تعداد سلول‌های پورکینز چهار دایسکتور استفاده شد. در نهایت به طور متوسط برای هر مخچه



تصویر ۲- استفاده از دایسکتور فیزیکی ۵×۱۰ Cm برای شمارش تعداد سلول‌های پورکینز (به همراه رنگ آمیزی تولوئیدین بلو و با بزرگنمایی ۴۰X).



تصویر ۳- استفاده از دایسکتور فیزیکی ۵×۵ Cm
برای شمارش تعداد سلول‌های گرانولار (به همراه
رنگ آمیزی تولوئیدین بلو و با بزرگنمایی ۴۰X).

یافته‌ها

تغییرات حجم

مصرف متامفتامین در هر دو گروه آزمایشی مصرف کننده متامفتامین سبب کاهش حجم کلی مخچه در گروه HD (۰/۴) $\pm ۶۴/۶۱$ میلی‌متر مکعب، ($P < ۰/۰۱$) و در گروه LD (۰/۵) $\pm ۶۴/۶۸$ میلی‌متر مکعب، ($P < ۰/۰۱$) در مقایسه با گروه کنترل (۰/۶) $\pm ۶۵/۴۰$ میلی‌متر مکعب) شد، که این کاهش از لحاظ آماری نیز معنی‌دار بود (نمودار ۱). در هر دو گروه آزمایشی، کاهش در حجم لایه گرانولار مشاهده شد که این کاهش در گروه HD (۰/۶) $\pm ۲۳/۷۰$ میلی‌متر مکعب، ($P < ۰/۰۱$) و گروه LD (۰/۷) $\pm ۲۴/۰۰$ میلی‌متر مکعب، ($P < ۰/۰۵$) در مقایسه با گروه کنترل (۰/۶) $\pm ۲۴/۶۰$ میلی‌متر مکعب) از نظر آماری معنی‌دار بود (نمودار ۲). همچنین در گروه HD (۰/۴) $\pm ۲۹/۵۹$ میلی‌متر مکعب) و گروه LD (۰/۴) $\pm ۲۹/۷۶$ میلی‌متر مکعب) نسبت به گروه کنترل (۰/۶) $\pm ۳۰/۰۳$ میلی‌متر مکعب) کاهش در حجم

بیش از ۵۰ دایسکتور مورد استفاده قرار گرفت (۲۲).

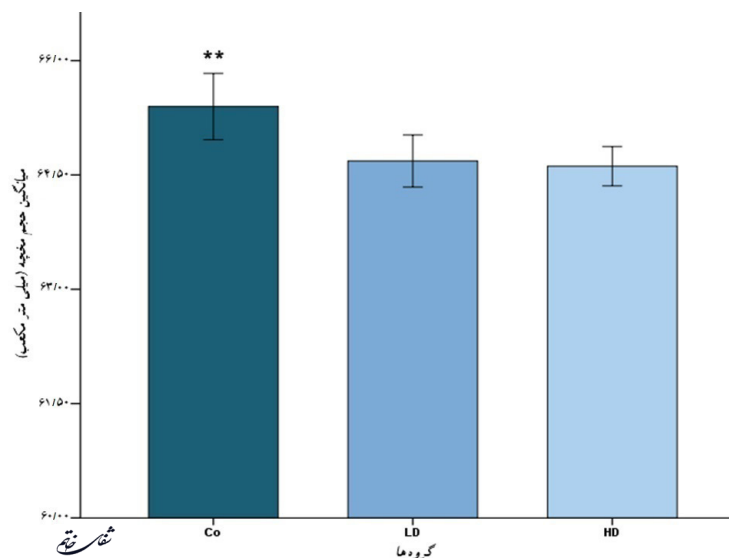
فرمول ۲- محاسبه تعداد سلول‌ها.

$$N = \frac{P}{(A \times t)n}$$

تعداد، P: هسته‌های شمارش شده، A: مساحت فریم، t: ضخامت فریم و n: تعداد دایسکتورها است.

آنالیز آماری

تعداد سلول‌های پورکینز، تعداد سلول‌های گرانولار، حجم لایه مولکولار، حجم لایه گرانولار، حجم ماده سفید و حجم کل مخچه در گروه‌های مختلف با کمک One Way ANOVA مورد مقایسه قرار گرفت. با معنی‌دار شدن تقابل گروهی، تست LSD برای ارزیابی بعدی بین گروه‌ها استفاده شد. در آنالیزهای آماری از نرم‌افزار IBM SPSS Statistics V.20 و با محاسبه میانگین \pm انحراف معیار استفاده شد و سطح معنی‌داری کمتر از ۰/۰۵ در نظر گرفته شد.



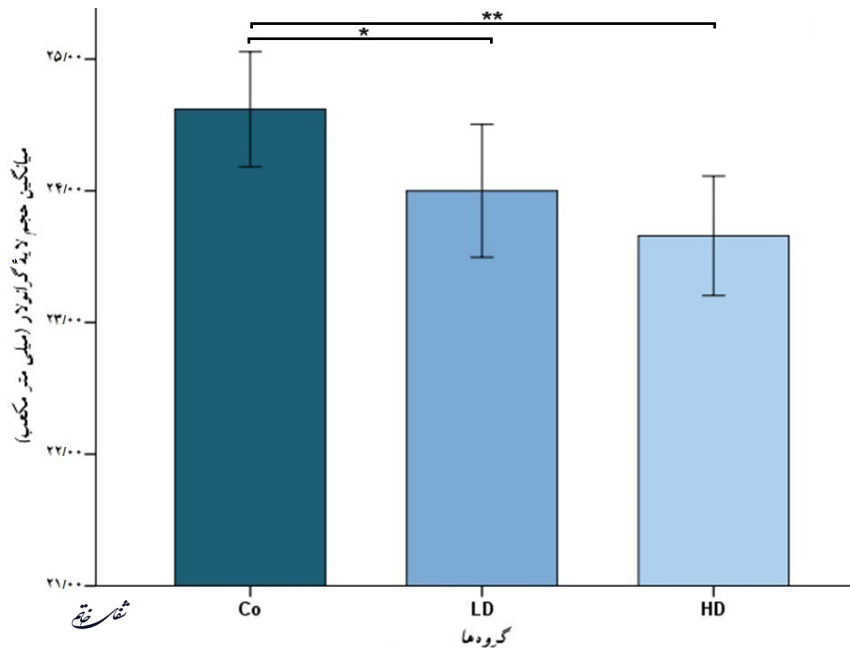
نمودار ۱- مقایسه حجم مخچه. کاهش حجم مخچه در هر دو گروه آزمایشی نسبت به گروه کنترل. علامت ** نشان‌دهنده اختلاف معنی‌دار ($P < ۰/۰۱$) بین گروه LD و HD با گروه Co می‌باشد.

ردیف سلول می‌باشند، در اینجا تنها تعدادی از سلول‌ها شمارش می‌شوند و تراکم عددی لایه محاسبه نمی‌گردد. در تعداد سلول‌های پورکینژ در گروه HD ($1844/6 \pm 156083/7$ عدد، $P < 0.01$) و گروه LD ($2010/7 \pm 157000/4$ عدد، $P < 0.05$) در مقایسه با گروه کنترل ($1650/8 \pm 159183/7$ عدد) کاهش معنی‌دار مشاهده گردید (نمودار ۵). در لایه سلول‌های گرانولار نیز در تراکم عددی سلول‌های این لایه در هر دو گروه HD ($13621/4 \pm 1173141/3$ عدد، $P < 0.01$) و LD ($15987/9 \pm 1173141/3$ عدد، $P < 0.01$) کاهش معنی‌دار نسبت به گروه کنترل ($19557/5 \pm 1199210/57$ عدد) مشاهده شد (نمودار ۶).

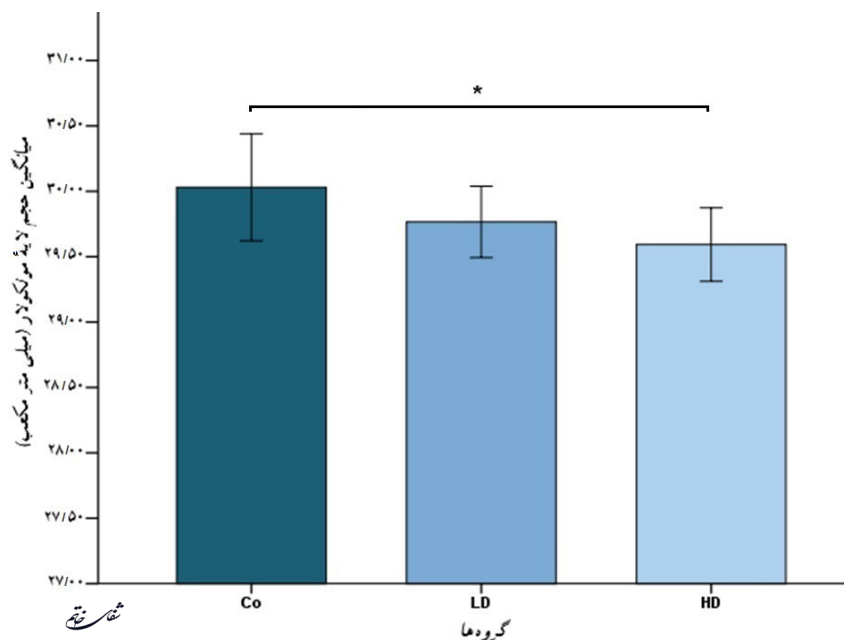
لایه مولکولار مشاهده شد اما این کاهش تنها در گروه HD در مقایسه با کنترل ($P < 0.05$) از لحاظ آماری معنی‌دار بود (نمودار ۳). در هر دو گروه مصرف‌کننده متامفتامین، حجم ماده سفید افزایش نشان داد، این افزایش در گروه HD ($1/02 \pm 21/24$ میلی‌متر مکعب، $P < 0.05$) نسبت به گروه کنترل ($0/8 \pm 20/42$ میلی‌متر مکعب) و LD ($0/4 \pm 20/47$ میلی‌متر مکعب) معنی‌دار بود ($P < 0.05$) - (نمودار ۴).

تغییرات تعداد سلول‌ها

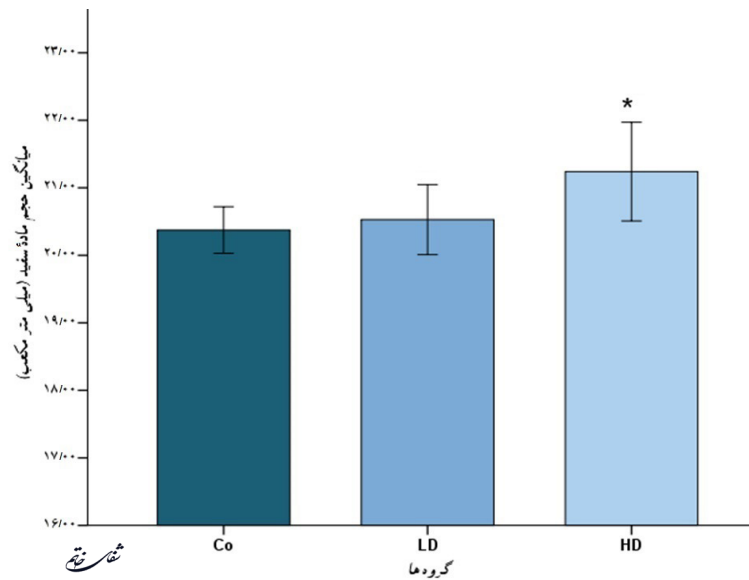
به این جهت که لایه سلول‌های پورکینژ مخچه به صورت یک



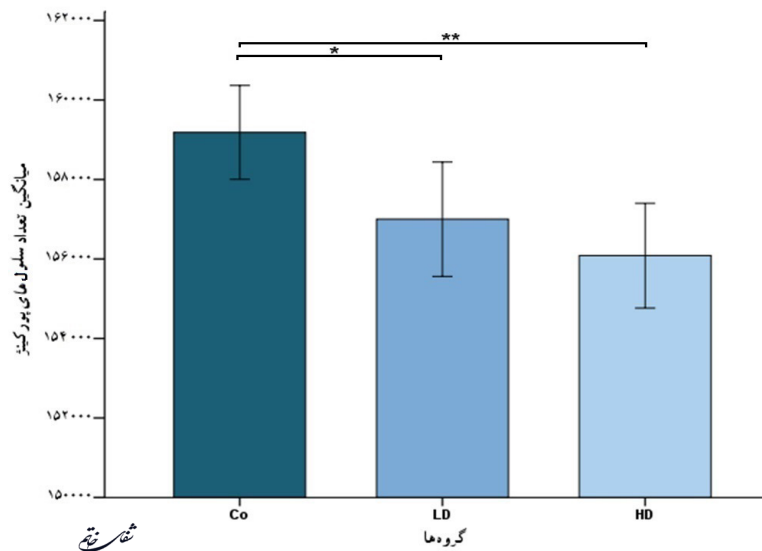
نمودار ۲- مقایسه حجم لایه گرانولار مخچه، کاهش حجم لایه گرانولار مخچه در هر دو گروه آزمایشی نسبت به گروه کنترل. نمودار نشان‌دهنده اختلاف گروه Co با گروه LD ($P < 0.05$) و HD ($P < 0.01$) می‌باشد.



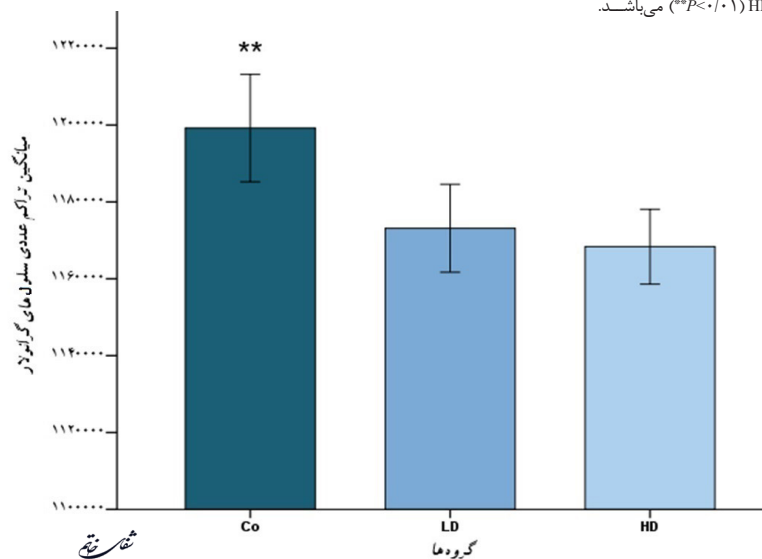
نمودار ۳- مقایسه حجم لایه مولکولار مخچه، کاهش حجم لایه مولکولار مخچه در گروه آزمایشی HD نسبت به گروه کنترل. علامت * نشان‌دهنده اختلاف معنی‌دار ($P < 0.05$) می‌باشد.



نمودار ۴- مقایسه حجم ماده سفید مخچه. افزایش حجم ماده سفید مخچه در گروه آزمایشی HD نسبت به گروه کنترل و LD. علامت * نشان‌دهنده اختلاف معنی‌دار بین گروه HD با Co و LD می‌باشد.



نمودار ۵- مقایسه تعداد سلول‌های لایه پورکینز مخچه. کاهش تعداد سلول‌های لایه پورکینز مخچه در هر دو گروه آزمایشی نسبت به گروه کنترل. نمودار نشان‌دهنده اختلاف گروه Co با گروه LD ($P < 0.05$) و HD ($P < 0.01$) می‌باشد.



نمودار ۶- مقایسه تراکم عددی سلول‌های لایه گرانولار مخچه. کاهش تراکم عددی سلول‌های لایه گرانولار مخچه در هر دو گروه آزمایشی نسبت به گروه کنترل. علامت ** نشان‌دهنده اختلاف معنی‌دار ($P < 0.01$) بین گروه HD و LD با گروه Co می‌باشد.

بحث و نتیجه گیری

این مطالعه نشان داد که تزریق دوزهای ۰/۱ و ۱ میلی‌گرم/کیلوگرم به مدت یکماه به موش‌های نر سوری باعث کاهش حجم مخچه، کاهش حجم لایه گرانولار مخچه، کاهش حجم لایه مولکولار مخچه، افزایش حجم ماده سفید مخچه، کاهش تراکم عددی نورون‌های گرانولار مخچه و کاهش تعداد نورون‌های پورکینز مخچه می‌شود.

در سال ۲۰۱۲ در پژوهشی که توسط Morales با روش VBM^{۱۲} انجام شد، کاهش در حجم مخچه در مصرف کنندگان متامفتامین گزارش شد (۱۳). نتیجه این پژوهش می‌تواند نتایج ما را تأیید کند. در مطالعه ما نیز کاهش حجم مخچه دیده شد که در هر دو گروه مصرف کننده متامفتامین در قیاس با گروه کنترل معنی‌دار بود. البته از سوی دیگر در برخی مطالعات از جمله مطالعه‌ای که Chang و همکاران در سال ۲۰۰۴ انجام دادند، گزارش شد که حجم مناطق هیپوکامپ، گلوبوس پالیدوس و هسته دمدار در کودکانی که مادران آن‌ها در طی دوره بارداری متامفتامین مصرف کرده بودند، کاهش یافته است. اما حجم قشر مغز و هیچ کدام از نواحی مخچه دچار کاهش نشد (۱۴) که مخالف نتایج ماست. این تفاوت می‌تواند در نتیجه تأثیرات احتمالی متفاوت متامفتامین در دوران جنینی باشد.

در پژوهش حاضر، کاهش در حجم لایه گرانولار مشاهده شد که در هر دو گروه مصرف کننده متامفتامین نسبت به گروه کنترل معنی‌دار بود. در حجم لایه مولکولار نیز در هر دو گروه مورد تزریق متامفتامین، کاهش مشاهده شد که این کاهش تنها در گروه HD نسبت به گروه کنترل معنی‌دار بود. در بررسی‌های مختلف کاهش پایانه‌های دوپامینی و سروتونینی در نتیجه مصرف متامفتامین، گزارش شده است (۲۴، ۲۳). به علاوه عنوان شده که این پایانه‌ها در ناحیه گرانولار و پورکینز نسبت به دیگر نواحی مخچه بیشتر می‌باشند (۲۵، ۱۲). از سوی دیگر در سال ۱۹۹۱، Panagopoulos و همکاران توسط آنتی سرم بر علیه دوپامین در مخچه موش صحرایی و استفاده از روش ایمونوهیستوشیمی نشان دادند که همه لایه‌های مخچه مقدار قابل توجهی آوران‌های دوپامینی دارند اما لایه مولکولار بیشتر از سایر لایه‌ها عصب دهی می‌شود که نتیجه این تحقیق از وجود سیستم دوپامینی در مخچه حمایت کرد (۱۱).

لازم به ذکر است که در مطالعات مختلف از جمله در مطالعه Mathias که در سال ۲۰۰۰ انجام گرفته است، بیان شده که متامفتامین سبب القای آپوپتوز در نواحی مختلف مغز از جمله هیپوکامپ، استریاتوم و قشر می‌شود (۲۶) و همین‌طور گزارش

منابع

شده که متامفتامین موجب تخریب DNA و متعاقب آن مرگ سلول می‌گردد (۳). بر این اساس، کاهش در تراکم عددی سلول‌های گرانولار و کاهش تعداد سلول‌های پورکینز که در هر دو گروه تحت تجویز متامفتامین نسبت به گروه کنترل معنی‌دار بود، می‌تواند در نتیجه مکانیسم‌هایی که منجر به مرگ سلول و آپوپتوز می‌شود رخ داده باشد. همچنین کاهش مشاهده شده در حجم لایه‌های گرانولار و مولکولار نیز ممکن است در نتیجه فرایندهای منجر به کاهش تعداد سلول‌ها باشد.

در مطالعه حاضر، افزایش در حجم ماده سفید مخچه مشاهده شد که این افزایش برای گروه HD نسبت به هر دو گروه کنترل و LD معنی‌دار بود. پیش از این نیز در مطالعه‌ای که در سال ۲۰۱۳ توسط Aoki با روش VBM انجام گرفت، کاهش حجم ماده سفید مغز در افرادی که به دلیل مصرف متامفتامین دچار بیماری شبه شیذوفرنی شده بودند، گزارش شده است (۲۷). همچنین در مطالعه انجام شده توسط Thompson و همکاران در سال ۲۰۰۴ بر روی افرادی که به صورت طولانی مدت متامفتامین مصرف کرده بودند، افزایش معنی‌دار در حجم ماده سفید مغز مشاهده شد که این افزایش را نتیجه سازگار شدن سلول‌های میلین ساز و میلین سازی بیشتر برای جبران نقصان ناشی از مصرف متامفتامین در لایه‌های خاکستری دانسته‌اند (۱۶). می‌توان چنین نتیجه گرفت که افزایش مشاهده شده در حجم ماده سفید در این مطالعه نیز در اثر میلین سازی بیشتر و برای جبران کاهش حجم لایه خاکستری مغز بوده است.

در این مطالعه ما از دو دوز مختلف برای گروه‌های مصرف کننده استفاده کردیم که در گروه HD این دوز ده برابر گروه LD بود. در بررسی‌های مختلف مشاهده شده که در نتیجه افزایش دوز مصرفی، آسیب‌های ایجاد شده توسط متامفتامین نیز افزایش می‌یابد (۸، ۳) که در گروه‌های آزمایشی این پژوهش، چنین تأثیری مشاهده شد و مصرف متامفتامین موجب کاهش معنی‌دار حجم لایه مولکولار گروه HD گردید و همچنین باعث افزایش حجم ماده سفید گروه HD در مقایسه با گروه کنترل و LD نیز شد.

نتایج حاصل از این تحقیق نشان می‌دهد که مصرف طولانی مدت دوزهای ۱ و ۰/۱ میلی‌گرم/کیلوگرم متامفتامین می‌تواند اثرات نامطلوبی از جمله کاهش حجم کلی مخچه، کاهش حجم لایه‌های گرانولار و مولکولار، کاهش تعداد سلول‌های گرانولار و پورکینز و همچنین افزایش حجم ماده سفید را در مخچه ایجاد کند که این اثرات ممکن است منجر به تغییر عملکرد حرکتی و یا شناختی شود. البته نتیجه گیری قطعی در این زمینه نیاز به تحقیقات بیشتری دارد.

1. Hatami H, Mohseni S, Sheikhzadeh F, Nejati F. Comparative Study of intraperitoneal injection of heroin and glass on the serum and blood parameters in male rats. JIUMS. 2013; 21: 60-7.

2. Rothman RB, Baumann MH, Dersch CM, Romero DV, Rice KC, Carroll FI, et al. Amphetamine-type central

nervous system stimulants release norepinephrine more potently than they release dopamine and serotonin. Synapse. 2001; 39(1): 32-41.

3. Jeng W, Ramkissoon A, Parman T, Wells PG. Prostaglandin H synthase-catalyzed bioactivation of amphetamines to free radical intermediates that cause

¹² Voxel-based morphometry (VBM)

- CNS regional DNA oxidation and nerve terminal degeneration. *FASEB J.* 2006; 20(6): 638-50.
4. Thiriet N, Deng X, Solinas M, Ladenheim B, Curtis W, Goldberg SR, et al. Neuropeptide Y protects against methamphetamine-induced neuronal apoptosis in the mouse striatum. *J Neurosci.* 2005; 25(22): 5273-9.
 5. Schmued LC, Bowyer JF. Methamphetamine exposure can produce neuronal degeneration in mouse hippocampal remnants. *Brain Res.* 1997; 759(1): 135-40.
 6. Pu C, Broening HW, Vorhees CV. Effect of methamphetamine on glutamate-positive neurons in the adult and developing rat somatosensory cortex. *Synapse.* 1996; 23(4): 328-34.
 7. Deng X, Wang Y, Chou J, Cadet JL. Methamphetamine causes widespread apoptosis in the mouse brain: evidence from using an improved TUNEL histochemical method. *Brain Res Mol Brain Res.* 2001; 93(1): 64-9.
 8. Ferrucci M, Busceti CL, Falleni A, Giorgi FS, Ruggieri S, Fornai F. Effects of methamphetamine on the cerebellar cortex: a preliminary study. *Ann N Y Acad Sci.* 2006; 1074: 149-53.
 9. Barrett KE, Barman SM, Boitano S, Brooks H. Ganong's Review of Medical Physiology. 24th ed. Tehran. Rodgoon Publication. 2012; p. 135-7.
 10. Guyton A, Hall J. Medical Physiology. 10nd ed. Tehran. Chehr Publication. 2002.
 11. Panagopoulos NT, Papadopoulos GC, Matsokis NA. Dopaminergic innervation and binding in the rat cerebellum. *Neurosci Lett.* 1991; 130(2): 208-12.
 12. Melchitzky DS, Lewis DA. Tyrosine hydroxylase and dopamine transporter-immunoreactive axons in the primate cerebellum. Evidence for a lobular- and laminar-specific dopamine innervation. *Neuropsychopharmacology.* 2000; 22(5): 466-72.
 13. Morales AM, Lee B, Helleman G, O'Neill J, London ED. Gray-matter volume in methamphetamine dependence: cigarette smoking and changes with abstinence from methamphetamine. *Drug Alcohol Depend.* 2012; 125(3): 230-8.
 14. Chang L, Smith LM, LoPresti C, Yonekura ML, Kuo J, Walot I, et al. Smaller subcortical volumes and cognitive deficits in children with prenatal methamphetamine exposure. *Psychiatry Res.* 2004; 132(2): 95-106.
 15. Derauf C, Lester BM, Neyzi N, Kekatpure M, Gracia L, Davis J, et al. Subcortical and cortical structural central nervous system changes and attention processing deficits in preschool-aged children with prenatal methamphetamine and tobacco exposure. *Dev Neurosci.* 2012; 34(4): 327-41.
 16. Thompson PM, Hayashi KM, Simon SL, Geaga JA, Hong MS, Sui Y, et al. Structural abnormalities in the brains of human subjects who use methamphetamine. *J Neurosci.* 2004; 24(26): 6028-36.
 17. Vesterby A. Star volume in bone research. A histomorphometric analysis of trabecular bone structure using vertical sections. *Anat Rec.* 1993; 235(2): 325-34.
 18. Roberts N, Barbosa S, Blumhardt LD, Kawoski RA, Edwards RH. Stereological estimation of the total volume of MR visible brain lesions in patients with multiple sclerosis. *MAGMA.* 1994; 2(3): 375-8.
 19. Gundersen HJ, Jensen EB. The efficiency of systematic sampling in stereology and its prediction. *J Microsc.* 1987; 147(Pt 3): 229-63.
 20. Gundersen HJ, Bagger P, Bendtsen TF, Evans SM, Korbo L, Marcussen N, et al. The new stereological tools: disector, fractionator, nucleator and point sampled intercepts and their use in pathological research and diagnosis. *APMIS.* 1988; 96(10): 857-81.
 21. Hosseini-Sharifabad M, Nyengaard JR. Design-based estimation of neuronal number and individual neuronal volume in the rat hippocampus. *J Neurosci Methods.* 2007; 162(1): 206-14.
 22. Korbo L, Andersen BB, Ladefoged O, Møller A. Total numbers of various cell types in rat cerebellar cortex estimated using an unbiased stereological method. *Brain Res.* 1993; 609(1-2): 262-8.
 23. Ricaurte GA, Schuster CR, Seiden LS. Long-term effects of repeated methylamphetamine administration on dopamine and serotonin neurons in the rat brain: a regional study. *Brain Res.* 1980; 193(1): 153-63.
 24. Wilson JM, Kalasinsky KS, Levey AI, Bergeron C, Reiber G, Anthony RM, et al. Striatal dopamine nerve terminal markers in human, chronic methamphetamine users. *Nat Med.* 1996; 2(6): 699-703.
 25. Giompres P, Delis F. Dopamine transporters in the cerebellum of mutant mice. *Cerebellum.* 2005; 4(2): 105-11.
 26. Mathias R. Methamphetamine brain damage in mice more extensive than previously thought. *NIDA Notes.* 2000; 15(4): 1-10.
 27. Aoki Y, Orikabe L, Takayanagi Y, Yahata N, Mozue Y, Sudo Y, et al. Volume reductions in frontopolar and left perisylvian cortices in methamphetamine induced psychosis. *Schizophr Res.* 2013; 147(2-3): 355-61.