

Investigating the Effect of Avicennia Marina Aqueous Extract on Neuronal Density of Hippocampal CA1, CA2, CA3 and Dentate Gyrus in Diabetic Rats

Seyed Damoon Sadoughi^{1*}, Mohammad Amin Edalatmanesh², Raheleh Rahbarian³

¹Young Researchers and Elite Club, Mashhad Branch, Islamic Azad University, Mashhad, Iran

²Department of Physiology, College of Sciences, Shiraz Branch, Islamic Azad University, Shiraz, Iran

³Department of Biology, College of Sciences, Payam-e-Noor University, Tehran, Iran

Received: 29 Apr 2016

Article Info:

Accepted: 9 Jul 2016

ABSTRACT

Introduction: Chronic diabetes, via reduction of brain neurons, is associated with impaired learning and memory. According to the antioxidant effect of Avicennia marina, this study was conducted with the aim of investigating the neuroprotective effect of aqueous extracts of Avicennia marina on neuronal density in the hippocampal CA1, CA2, CA3, and dentate gyrus in diabetic rats. **Materials and Methods:** In this study 28 male rats were allocated into equal groups of control, diabetic, and treated diabetic 1 and 2. The diabetes in diabetic and treated diabetic groups was induced using an intraperitoneal (ip) injection of alloxan. The treated diabetic groups 1 and 2 received the aqueous extract of Avicennia marina (ip, 100 and 200 mg/kg, respectively) in alternate days for one month. Sterile distilled water was injected to the animals of control and diabetic groups. At the end of herbal treatments, animals were anesthetized and their brains were removed. After tissue processing, tissue sections were stained with Hematoxylin and Eosin. Then, the neuronal density in the hippocampal CA1, CA2, CA3, and dentate gyrus were investigated. **Results:** Treatment with Avicennia marina at 200 mg/kg in diabetic rats, but not 100 mg/kg, prevented neuronal loss compared to non-treated diabetic group. **Conclusion:** Administration of Avicennia marina extract could be protect neurons against diabetes mediated cell degeneration.

Key words:

1. Hippocampus
2. Rats
3. Animals

*Corresponding Author: Seyed Damoon Sadoughi

E-mail: Damoon.sadoughi@mshdiau.ac.ir

بررسی اثر عصاره آبی حرا بر دانسیته نورونی CA1، CA2، CA3 و شکنج دندانهای هیپوکامپ در موش‌های صحرایی دیابتی

سید دامون صدوقی^{۱*}، محمد امین عدالت‌منش^۲، راهله رهباریان^۳

^۱باشگاه پژوهشگران جوان و نخبگان، واحد مشهد، دانشگاه آزاد اسلامی، مشهد، ایران

^۲گروه فیزیولوژی، دانشکده علوم، واحد شیراز، دانشگاه آزاد اسلامی، شیراز، ایران

^۳گروه زیست‌شناسی، دانشکده علوم، دانشگاه پیام نور، تهران، ایران

اطلاعات مقاله:

تاریخ پذیرش: ۱۱ شهریور ۱۳۹۵

تاریخ دریافت: ۱۰ اردیبهشت ۱۳۹۵

چکیده

مقدمه: دیابت مزمن، از طریق کاهش نورون‌های مغزی با اختلال در یادگیری و حافظه همراه است. با توجه به اثر آنتی‌اکسیدانی گیاه حرا، این مطالعه با هدف بررسی اثر محافظت عصبی عصاره‌های آبی حرا بر تراکم نورونی در CA1، CA2، CA3 و شکنج دندانهای هیپوکامپ در موش‌های صحرایی دیابتی انجام شد. **مواد و روش‌ها:** در این مطالعه ۲۸ موش صحرایی نر به گروه‌های مساوی شاهد، دیابتی و دیابتی تیمار شده ۱ و ۲ اختصاص داده شد. دیابت در گروه‌های دیابتی و دیابتی تیمار شده، با یکبار تزریق داخل صفاقی آلوکسان القاء شد. گروه‌های دیابتی تیمار شده ۱ و ۲، عصاره آبی حرا را (داخل صفاقی، ۱۰۰ و ۲۰۰ میلی‌گرم بر کیلوگرم به ترتیب) یک روز در میان به مدت یک ماه دریافت نمودند. آب مقطر استریل به حیوانات گروه‌های شاهد و دیابتی تزریق شد. در پایان درمان‌های گیاهی، حیوانات بیهوش شدند و مغز آن‌ها برداشته شد. پس از پردازش بافتی، مقاطع بافتی با هماتوکسیلین و ائوزین رنگ‌آمیزی شدند. سپس تراکم نورونی در CA1، CA2، CA3 و شکنج دندانهای هیپوکامپ محاسبه شد. **یافته‌ها:** درمان با حرا بر حسب ۲۰۰ میلی‌گرم بر کیلوگرم در موش‌های صحرایی دیابتی، اما نه ۱۰۰ میلی‌گرم بر کیلوگرم، در مقایسه با گروه دیابتی درمان نشده، مانع کاهش نورونی شد. **نتیجه‌گیری:** تجویز عصاره حرا می‌تواند از نورون‌ها در برابر آسیب‌های سلولی به واسطه دیابت محافظت کند.

کلید واژه‌ها:

۱. هیپوکامپ
۲. موش‌های صحرایی
۳. حیوانات

* نویسنده مسئول: سید دامون صدوقی

آدرس الکترونیکی: Damoon.sadoughi@mshdiau.ac.ir

مقدمه

به خاکستری و پرزدار است. گیاهان حرا مجموعه‌ای از گیاهان شورپسند و مقاوم به نمک دریا بوده و در قالب جنگل‌های جزر و مدی در امتداد سواحل شرقی آفریقا، جنوب، جنوب شرقی و جنوب غربی آسیا، استرالیا و در حاشیه خلیج فارس در جزیره قشم، بندر خمیر، بندر گوآتر، بندر دیر و خلیج نایبند پراکندگی دارند (۱۰). این گونه دارای ترکیبات زیستی فعالی بوده و دارای فعالیت‌های مختلف بیولوژیکی می‌باشد. همچنین گیاه حرا غنی از انواع فیتوالکسین‌ها، استروئیدها، اسیدهای کربوکسیلیک، تانن‌ها، فلاونوئیدها، ایریدوئیدها و تری‌ترپن‌ها می‌باشد (۱۱). فلاونوئیدها بزرگ‌ترین گروه از پلی‌فنول‌ها می‌باشند که خاصیت آنتی‌اکسیدانی بالایی دارند و بر اساس ساختار مولکولی شامل گروه‌های مختلفی از آنتوسیانین‌ها هستند. همچنین مشخص شده است که مصرف گیاهان غنی از ترکیب‌های پلی‌فنول می‌تواند سطح آنتی‌اکسیدان‌ها را در خون افزایش دهد (۱۲). در طب سنتی از گیاه حرا جهت تسکین درد استفاده می‌شود. همچنین مشخص شده است دارای اثرات سایتوتوکسیک، ضد سرطانی و ضد توموری می‌باشد (۱۳). مطالعات نشان داد تجویز برگ گیاه حرا به موش‌های صحرایی موجب کاهش سطح سرمی گلوکز شد (۱۲).

در پژوهشی دیگر مشخص شد فلاونوئیدهای گیاه حرا از تشکیل رادیکال‌های آزاد اکسیژن جلوگیری می‌کند (۱۴، ۱۲). گزارش شده است عصاره هیدروالکلی برگ گیاه حرا دارای اثرات ضد دردی می‌باشد و این اثرات به فلاونوئید و تانن موجود در آن نسبت داده شد (۱۵). تحقیقات نشان می‌دهد برگ گیاه حرا حاوی ترکیباتی است که دارای خواص ضد التهابی قابل ملاحظه‌ای می‌باشد و می‌تواند موجب بهبود آرتریت در موش‌های صحرایی شود (۱۶). در پژوهشی مشخص شد عصاره برگ گیاه حرا قادر است اثرات توکسیک موادی نظیر تتراکلرید کربن در بافت‌های مختلف بدن نظیر بافت کبد را کاهش دهد و اثرات محافظتی داشته باشد و گزارش شد این اثرات ناشی از ترکیب‌های آنتی‌اکسیدانی و فلاونوئیدی بسیار گیاه حرا است (۱۷). همچنین گزارش شده است ترکیب‌های آنتی‌اکسیدانی برگ گیاه حرا دارای اثر محافظتی بر بافت بیضه و روند اسپرم‌سازی در موش‌های صحرایی تیمار شده با تتراکلریدکربن دارد (۱۱). با توجه به روند رو به رشد استفاده از گیاهان دارویی و وجود ترکیبات بیولوژیکی فعال موجود در گیاه حرا این پژوهش با هدف بررسی اثر محافظتی عصاره گیاه حرا بر دانسیته نوروئی مناطق CA1، CA2، CA3 و شکنج دندانه‌ای هیپوکامپ در موش‌های صحرایی دیابتی انجام شد.

تشکیلات هیپوکامپ بخشی از سیستم لیمبیک^۱ است. دارای ساختاری تاخورد و در اعماق لوب گیجگاهی^۲ جای گرفته که شامل سه ناحیه هیپوکامپوس، شکنج دندانه‌ای^۳ و سابیکولوم می‌باشد. هیپوکامپوس به سه ناحیه CA1^۴، CA2^۵ و CA3^۶ تقسیم می‌شود (۱). شکنج دندانه‌ای بخشی از تشکیلات هیپوکامپ است که در مقطع کروئال به شکل V افقی قرار گرفته که دهانه آن به سمت خارج تشکیلات هیپوکامپ قرار دارد. شکنج دندانه‌ای از سه قسمت به نام‌های لایه مولکولی، لایه گرانولار و لایه سلول‌های پلی‌مورف تشکیل شده است (۲، ۳). چنانچه هیپوکامپ آسیب ببیند ذخیره اطلاعات دچار اختلال می‌شود زیرا هیپوکامپ در حافظه نقش دارد. همچنین هیپوکامپ با قشر جلویی مغز داخلی (MPFC) در ارتباط است و هر گونه اختلال در انتقال پیام بین این دو قسمت سبب خلل در حافظه فضایی می‌شود (۴).

دیابت می‌تواند سبب اختلال در حافظه، یادگیری و شناسایی شود. همچنین مشخص شده است بین بروز دیابت و اختلالات ساختاری و نوروشیمیایی ارتباط وجود دارد. شواهد نشان داده است که افزایش رادیکال‌های آزاد^۷ و استرس اکسیداتیو^۸ در سلول‌های نورونی در بروز این اختلالات نقش دارد (۵). بررسی‌ها نشان داده است دیابت منجر به افزایش رادیکال‌های آزاد در تشکیلات هیپوکامپ و هسته‌های قاعده‌ای مغز می‌شود. استرس اکسیداتیو ناشی از دیابت به عنوان یکی از فاکتورهای مهم آسیب‌های مغزی می‌باشد (۶، ۷). افزایش گلوکز خون به نوبه خود، شروع یک سری از واکنش‌های آبشاری را القاء می‌کند که در نهایت منجر به افزایش تولید رادیکال‌های آزاد در بافت‌های گوناگون می‌شود. دیابت اثرات خود را از طریق افزایش استرس اکسیداتیو سلولی و ایجاد گونه‌های فعال اکسیژن (ROS)^۹ و نیتروژن (RNS)^{۱۱} بر روی نورون‌ها اعمال می‌کند و در نهایت با پیشرفت استرس اکسیداتیو سبب مرگ نورون‌ها و به صورت نوروپاتی بروز می‌کند (۸، ۹).

گیاه حرا با نام علمی *Avicennia marina* (Forsk) Vierh از خانواده *Avicenniaceae* یکی از اعضاء گیاهان مانگرو می‌باشد. این گیاه به صورت بوته‌ای یا درختچه‌ای با ارتفاع متغیر بین ۱ تا ۱۰ متر یافت می‌شود. پوسته این گیاه به رنگ سفید، خاکستری یا سبز مایل به زرد می‌باشد. برگ‌ها معمولاً به شکل بیضی یا نوک تیز بوده، در قسمت رویی حالت چرمی و به رنگ سبز روشن و در قسمت‌های زیرین به رنگ سفید مایل

¹ Limbic system

² Temporal lobe

³ Dentate gyrus

⁴ Region I of hippocampus

⁵ Region II of hippocampus

⁶ Region III of hippocampus

⁷ Medial prefrontal cortex

⁸ Free radicals

⁹ Oxidative stress

¹⁰ Reactive oxygen species

¹¹ Reactive nitrogen species

مواد و روش‌ها

این پژوهش یک مطالعه تجربی آزمایشگاهی است که در آزمایشگاه تحقیقاتی علوم جانوری گروه زیست‌شناسی دانشگاه پیام نور مرکز مشهد در سال ۹۴-۱۳۹۳ انجام شده است. رعایت تمامی حقوق حیوانات آزمایشگاهی مبتنی بر دستورالعمل‌های بین‌المللی مراقبت و استفاده از حیوانات آزمایشگاهی بوده است.

جمع‌آوری گیاه و روش عصاره‌گیری

برگ درخت حرا از سواحل شمالی جزیره قشم جمع‌آوری شد. سپس توسط بخش هرباریوم دانشکده علوم دانشگاه پیام نور مرکز مشهد شناسایی و تأیید شد. گیاه حرا پس از طی مراحل خشک شدن در سایه در دمای 36 ± 3 درجه سانتی‌گراد، توسط آسیاب خرد شد. عصاره‌گیری با استفاده از دستگاه سوکسله انجام شد. ابتدا ۵۰ گرم پودر خشک شده گیاه حرا داخل کاغذ کارتوش ریخته شد و در محل تعبیه شده دستگاه سوکسله قرار گرفت. سپس ۴۰۰ میلی‌لیتر آب مقطر به عنوان حلال در داخل بالن دستگاه ریخته شد. آب مقطر توسط گرم‌کن دستگاه به جوش می‌آید و در نهایت موجب جداسازی عصاره گیاه حرا می‌شود. کندانسور وظیفه سرد کردن بخارات اضافی را بر عهده دارد بنابراین کاهش حجم محلول بسیار آهسته می‌باشد. پس از حدود ۱۰ ساعت مایع نسبتاً غلیظی در ته بالن جمع شد. سپس با حذف حلال در دمای ۴۰ درجه سانتی‌گراد عصاره تام استخراج شد. پس از حذف حلال، عصاره با غلظت‌های ۱۰۰ و ۲۰۰ میلی‌گرم بر کیلوگرم به دست آمد (۱۸).

ایجاد هیپرگلیسمی تجربی

مدل تجربی دیابت در موش صحرایی با یک بار تزریق داخل صفاقی آلوکسان مونوهیدرات (Sigma-Aldrich Germany) به میزان ۱۲۰ میلی‌گرم بر کیلوگرم ایجاد شد. همچنین از بافر سیترات (pH= ۵/۴) به عنوان حلال آلوکسان استفاده گردید. آلوکسان به گروه دیابتی و گروه‌های دیابتی تحت تیمار با عصاره حرا تزریق شد. به دلیل اینکه مطالعه بر روی دیابت مزمن می‌باشد، حدود ۳۰ روز پس از تزریق آلوکسان و القاء دیابت تجربی جهت تأیید آن خونگیری از ورید دمی صورت گرفت و قند خون توسط دستگاه گلوکومتر (EasyGluco, Korea) اندازه‌گیری و قند خون بالای ۳۰۰ میلی‌گرم بر دسی‌لیتر به عنوان شاخص دیابتی شدن و روز صفر آزمایش در نظر گرفته شد (۱۸).

حیوانات و گروه‌های مورد آزمایش

در این مطالعه تجربی آزمایشگاهی ۲۸ سر موش صحرایی نر بالغ نژاد ویستار با محدوده وزنی ۱۸۰-۲۰۰ گرم از موسسه واکسن و سرم سازی رازی مشهد خریداری شد. حیوانات در دمای محیطی ۲۵-۲۳ درجه سانتی‌گراد،

رطوبت نسبی ۴۵-۴۰ درصد و دوره روشنایی تاریکی ۱۲ ساعته نگهداری شدند. حیوانات در قفس‌های استاندارد پلی‌کربنات شفاف قرار داشتند و آب به مقدار کافی توسط بطری شیشه‌ای ۵۰۰ میلی‌لیتر در اختیار آن‌ها قرار داده شد و از کنسانتره‌های خوراکی استاندارد تغذیه نمودند. به منظور حصول حالت سازش با محیط، تمامی آزمایش‌ها پس از گذشت حداقل ۱۰ روز پس از استقرار حیوانات انجام شد (۱۸). موش‌های صحرایی به صورت کاملاً تصادفی به ۴ گروه (n=۷) شامل: گروه شاهد سالم، گروه دیابتی و گروه‌های دیابتی تیمار شده با غلظت‌های ۱۰۰ و ۲۰۰ میلی‌گرم بر کیلوگرم عصاره حرا تقسیم شدند. گروه‌های شاهد سالم و دیابتی به مدت ۳۰ روز به صورت یک روز در میان به روش داخل صفاقی ۰/۵ میلی‌لیتر آب مقطر استریل دریافت نمودند. این عمل به منظور یکسان نمودن شوک حاصل از تزریق انجام گرفت. گروه‌های دیابتی تحت تیمار با ۰/۵ میلی‌لیتر عصاره آبی گیاه حرا با غلظت‌های ۱۰۰ و ۲۰۰ میلی‌گرم بر کیلوگرم، به مدت ۳۰ روز به صورت یک روز در میان و به روش داخل صفاقی تیمار شدند.

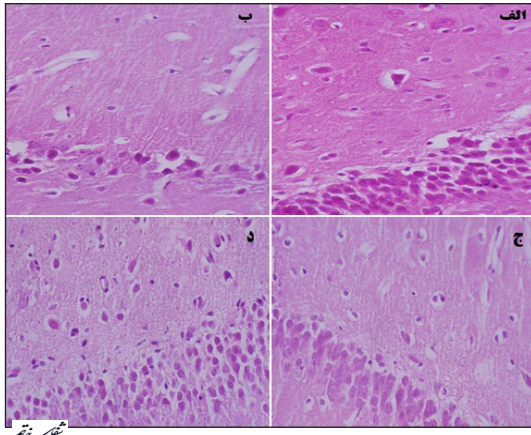
مطالعه بافت‌شناسی

پس از گذشت ۳۰ روز از اولین تزریق عصاره حرا، حیوانات با دی‌اتیل‌اتر (MERCK, Germany) بیهوش شدند و توسط روش پرفیوژن بافت‌های داخلی بدن حیوان فیکس شدند. سپس مغز به آرامی از جمجمه خارج شد و جهت فیکس شدن، در فرمالدئید ۱۰ درصد (MERCK, Germany) قرار داده شد. پس از انجام مراحل پردازش بافتی، مقاطع بافتی با ضخامت ۷ میکرون تهیه و توسط هماتوکسیلین و ائوزین رنگ‌آمیزی شد (۱۹). مناطق مختلف هیپوکامپ توسط میکروسکوپ نوری (Olympus CX21FS1, Japan) مجهز به دوربین عکسبرداری (Cannon, Japan) تصویربرداری شد. مطالعه تصاویر توسط عدسی شیئی با بزرگنمایی ۴۰ انجام شد. تراکم نورونی (N/mm^3) مناطق CA1, CA2, CA3 و شکنج دندانهای هیپوکامپ توسط روش دایسکتور محاسبه شد (۳). روش دایسکتور به این صورت است که در یک چهار چوب مرجع نورون‌ها شمارش می‌شوند، اگر نورونی در هر دو چهار چوب باشد در شمارش محسوب نمی‌شود، اما اگر نورونی در چهار چوب مرجع باشد ولی در چهار چوب بعدی نباشد، شمارش می‌شود (تعداد دفعات تکرار شمارش، n=۵ برای تمام گروه‌ها).

پس از شمارش نورون‌ها تراکم نورونی توسط فرمول زیر محاسبه شد (۲۰، ۲۱):

$$\Sigma Q/\Sigma \text{frame} \times V \text{ dissector} = ND$$

ΣQ : مجموع نورون‌های شمارش شده در یک نمونه،
 Σframe : مجموع دفعات نمونه‌برداری شده در یک



تصویر ۱- فتومیکروگراف از مقطع عرضی شکنج دندانهای بافت مغز موش‌های صحرایی به تفکیک گروه‌های مورد مطالعه (رنگ آمیزی هماتوکسیلین-انوزین، بزرگنمایی ۴۰۰ برابر). الف- گروه شاهد سالم ب- گروه دیابتی ج- گروه دیابتی تیمار شده با غلظت ۱۰۰ میلی‌گرم بر کیلوگرم عصاره حرا د- گروه دیابتی تیمار شده با غلظت ۲۰۰ میلی‌گرم بر کیلوگرم عصاره حرا. در تصاویر تفاوت بین تراکم نورونی در گروه‌های مورد مطالعه قابل مشاهده است.

بحث و نتیجه‌گیری

در این مطالعه اثر عصاره آبی برگ گیاه حرا بر دانسیته نورونی مناطق CA1، CA2، CA3 و شکنج دندانهای هیپوکامپ مغز موش‌های صحرایی دیابتی مورد بررسی قرار گرفت. با توجه به نتایج پژوهش حاضر، دیابت توانست دانسیته نورونی مناطق CA1، CA2، CA3 و شکنج دندانهای هیپوکامپ مغز موش‌های صحرایی دیابتی را در مقایسه با موش‌های صحرایی سالم به‌طور معنی‌داری کاهش دهد ($P < 0.05$). گزارش شده است دیابت موجب افزایش دژنراسیون، تحلیل و آتروفی سلول‌های عصبی می‌شود و هیپرگلیسمی از طریق مکانیسم استرس اکسیداتیو و افزایش سطح رادیکال‌های آزاد، نقش مهمی در توسعه و پیشرفت نوروپاتی دیابتی دارد (۲۲). همچنین شواهد نشان می‌دهد اختلال در حافظه از عواقب و عوارض بالقوه دیابت می‌باشد که احتمالاً ناشی از اثر مستقیم دیابت روی آلزایمر و افزایش فاکتورهای وابسته به آن است (۲۳).

تجمع پروتئین‌های آمیلوئید بتا که یکی از عوامل ایجاد آلزایمر است، در سلول‌های عصبی موش‌های صحرایی دیابتی افزایش می‌یابد. تجمع پلاک‌های آمیلوئیدی، آبخاری از رویدادهای مرتبط با اختلال نورونی و عصبی، پاسخ‌های شدید التهابی، مرگ سلول‌های عصبی، اختلال در حافظه و زوال عقل را آغاز می‌کند (۲۴). در پژوهشی دیگر مشخص شد هیپرگلیسمی مسیره‌های متابولیسم گلوکز که بر پیشرفت نوروپاتی دلالت دارد را فعال می‌کند. این مسیرها شامل انباشت سوربیتول و فروکتوز، افزایش مسیر هگزوزامین، تولید اضافی سوپراکسید و کاهش سطح آنزیم‌های آنتی‌اکسیدانی می‌باشد. نتیجه همه این وقایع افزایش استرس اکسیداتیو سلول‌های عصبی می‌باشد (۲۵). استرس اکسیداتیو در بافت عصبی زمانی ایجاد می‌شود که تولید رادیکال آزاد متجاوز از نصف ظرفیت آنتی‌اکسیدانی آن باشد. کاهش ظرفیت آنتی‌اکسیدانی نسبت به رادیکال آزاد منجر به ایجاد

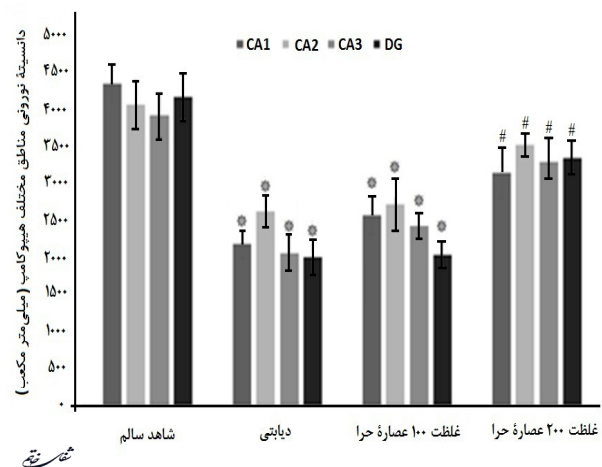
نمونه، V disector: حجم چهار چوب نمونه‌برداری که برابر است با $A \text{ frame} \times H$ (A frame: مساحت چهار چوب نمونه‌برداری، H: فاصله بین دو برش متوالی یا ضخامت هر برش)

روش تجزیه و تحلیل داده‌ها

اطلاعات به دست آمده توسط نرم افزار آماری SPSS ویرایش ۲۰ تحلیل شد. با توجه به این که نتایج به دست آمده کمی است، توسط آزمون کولموگروف اسمیرنوف فرض نرمال بودن داده‌ها برقرار شد. جهت مقایسه میانگین بین گروه‌های مورد آزمایش از آنالیز واریانس یکطرفه (One-way ANOVA) و جهت مقایسه زوج گروه‌ها از آزمون تعقیبی Tukey استفاده شد. همچنین نتایج به دست آمده به همراه محاسبات آماری مربوطه به صورت انحراف معیار \pm میانگین گزارش شد. سطح معنی‌داری در آزمون‌ها ۰/۰۵ در نظر گرفته شد.

یافته‌ها

میانگین تراکم نورونی مناطق CA1، CA2، CA3 و شکنج دندانهای هیپوکامپ در گروه دیابتی تیمار نشده، در مقایسه با گروه شاهد سالم به‌طور معنی‌داری کاهش یافت ($P < 0.05$). میانگین تراکم نورونی مناطق CA1، CA2، CA3 و شکنج دندانهای هیپوکامپ در گروه دیابتی تیمار شده با عصاره حرا با غلظت ۱۰۰ میلی‌گرم بر کیلوگرم در مقایسه با گروه دیابتی تیمار نشده در هیچ یک از مناطق چهارگانه هیپوکامپ اختلاف معنی‌دار نداشت ($P > 0.05$). در مقایسه با گروه دیابتی تیمار نشده، تجویز عصاره حرا با غلظت ۲۰۰ میلی‌گرم بر کیلوگرم به موش‌های صحرایی دیابتی به‌طور معنی‌داری از کاهش تراکم نورون‌ها در مناطق CA1، CA2، CA3 و شکنج دندانهای هیپوکامپ جلوگیری کرد و دارای اثرات محافظتی بود. ($P < 0.05$) - (نمودار ۱، تصویر ۱).



نمودار ۱- میانگین تراکم نورونی (N/mm³) مناطق CA1، CA2، CA3 و شکنج دندانهای هیپوکامپ (DG) در گروه‌های مورد مطالعه. $P < 0.05$ در مقایسه با گروه شاهد سالم (*). $P < 0.05$ در مقایسه با گروه دیابتی (#).

مشخص شده است فلاونوئیدها از طریق کاهش سطح رادیکال‌های آزاد سلولی اثر محافظتی بر سلول‌های عصبی دارند و از تخریب نورونی جلوگیری می‌کنند (۳۳). با توجه به موارد ذکر شده و خصوصیات آنتی‌اکسیدانی فوق‌العاده فلاونوئیدها، می‌توان آن‌ها را به عنوان مولکول‌های محافظ نورونی لحاظ کرد. در واقع فلاونوئیدها اثرات محافظتی خود را در برابر رادیکال‌های آزاد توسط خصوصیات آنتی‌اکسیدانی خود القاء می‌کنند و اثرات آنتی‌اکسیدانی این ترکیبات به فلاونوئیدها توان مقابله با آسیب‌های اکسیداتیو را می‌دهد (۳۴). بنابراین احتمال می‌رود یکی از مکانیسم‌های اصلی ترکیبات گیاه حرا که می‌توان از آن جهت اعمال حفاظت نورونی بهره جست، ویژگی آنتی‌اکسیدانی آن باشد. احتمالاً به همین دلیل تراکم نورونی مناطق مورد بررسی هیپوکامپ در نمونه‌های دیابتی تیمار با غلظت ۲۰۰ میلی‌گرم بر کیلوگرم حرا در مقایسه با شاهد دیابتی به‌طور معنی‌داری افزایش یافته است. افزایش خون‌رسانی به محل آسیب دیده نیز مکانیسم دیگری است که سبب بقای نورون‌ها می‌شود. تحقیقات منتشر شده نشان می‌دهد فلاونوئیدها با کاهش انقباض عروق در ناحیه آسیب دیده سبب افزایش خون‌رسانی می‌شوند (۳۵). همچنین مشخص شده است فلاونوئیدها سبب کاهش التهاب در ناحیه آسیب دیده می‌شوند. به طوری که این ماده از ترشح سایتوکین‌ها و ترکیبات التهابی در محل آسیب ایجاد شده توسط دیابت جلوگیری می‌نماید و با کاهش التهاب در محل آسیب از مرگ سلولی جلوگیری می‌کند (۳۶).

با توجه به نتایج پژوهش حاضر می‌توان گفت تجویز عصاره حرا با غلظت ۲۰۰ میلی‌گرم بر کیلوگرم در برابر آسیب هیپوکامپ و کاهش تراکم نورونی القاء شده توسط دیابت اثر محافظتی دارد و می‌تواند به‌عنوان محافظی در برابر تخریب نورونی ناشی از دیابت معرفی شود. با توجه به نقش گسترده آنتی‌اکسیدان‌ها در بیماران دیابتی، پیشنهاد می‌شود مطالعات بیشتری بر روی خواص آنتی‌اکسیدانی گیاه حرا و نقش آن در کنترل عوارض دیابت در حجم نمونه وسیع‌تر صورت گیرد. می‌توان با آنالیز بیوشیمیایی عصاره برگ گیاه حرا، اثر ترکیبات آن را در بیماران دیابتی مورد بررسی قرار داد. همچنین مطالعات تکمیلی و گسترده‌تری پیرامون شناخت دقیق مکانیسم‌های سلولی و مولکولی مؤثر در عملکرد فارماکولوژیکی عصاره حرا در کنترل دیابت، استرس اکسیداتیو و نوروپاتی دیابتی نیاز است. محدودیت‌های این مطالعه شامل عدم امکانات لازم جهت بررسی مکانیسم دقیق اثرات محافظتی ترکیبات گیاه حرا در کنترل آسیب‌های نورونی می‌باشد.

تشکر و قدردانی

بدینوسیله نویسندگان مقاله از باشگاه پژوهشگران جوان و نخبگان دانشگاه آزاد اسلامی و اساتید محترمی که نقطه نظرهای آن‌ها نقش ارزشمندی در ارتقاء کیفیت مقاله داشته است، سپاسگزاری و قدردانی می‌نمایند.

صدمات در پروتئین‌ها، لیپیدها و اسیدهای نوکلئیک می‌شود. این آسیب‌های سلولی، آپوپتوز را در سلول‌های عصبی فعال می‌کند و منجر به نوروپاتی وابسته به دیابت می‌شود (۲۶). طی تحقیقات انجام شده چند مکانیسم ممکن است در ایجاد نوروپاتی دیابتی نقش داشته باشد. می‌توان به تشکیل پروتئین‌های گلیکوزیله و محصولات نهایی گلیکاسیون پیشرفته، اختلال در متابولیسم لیپیدها، افزایش صدمات اکسیداتیو، هیپرانسولینی و افزایش ویسکوزیته خون اشاره کرد (۲۷).

مطالعات انجام شده نشان داد هیپرگلیسمی در سلول‌های عصبی کشت داده شده منجر به فعال شدن مسیر آپوپتوز می‌شود (۲۸). کاهش تراکم نورونی مشاهده شده در مناطق مختلف هیپوکامپ گروه شاهد دیابتی احتمالاً ناشی از همین اثر دیابت بر سلول‌های عصبی می‌باشد. یک دلیل احتمالی دیگر برای کاهش تراکم نورونی مناطق مختلف هیپوکامپ گروه شاهد دیابتی، افزایش سطح گونه‌های فعال اکسیژن و افزایش استرس اکسیداتیو سلولی در نتیجه هیپرگلیسمی می‌باشد. احتمال می‌رود هیپرگلیسمی از طریق افزایش سطح گونه‌های فعال اکسیژن سلولی و سایر رادیکال‌های آزاد در افزایش آپوپتوز نورون‌ها و تخریب آن‌ها نقش داشته است. تجمع رادیکال‌های آزاد، محیطی شیمیایی و زیان‌آور ایجاد می‌کند که منجر به آسیب شدید در بافت‌های عصبی می‌شود (۲۹).

گزارش شده است ۶ هفته پس از القاء دیابت تجربی تراکم آستروسیت‌ها در هیپوتالاموس مغز موش‌های صحرایی کاهش یافت. احتمالاً کاهش آستروسیت‌ها در هیپوتالاموس مغز موش‌های صحرایی دیابتی می‌تواند ناشی از فعال شدن مسیر آپوپتوز باشد (۳۰). هیپرگلیسمی با افزایش سطح گلوکز خون و کاهش انسولین یا عامل رشد شبه انسولین و افزایش سایتوکین‌ها منجر به فعال شدن مسیر آپوپتوز در شماری از بافت‌ها از جمله سلول‌های عصبی می‌شود (۳۱). با توجه به کاهش تراکم نورونی مشاهده شده در مناطق مختلف هیپوکامپ مغز موش‌های صحرایی دیابتی پژوهش حاضر می‌توان گفت، نتایج به دست آمده با سایر تحقیقات انجام شده در این زمینه همسو می‌باشد.

نتایج نشان داد میانگین تراکم نورونی مناطق مورد بررسی هیپوکامپ در نمونه‌های دیابتی تیمار با غلظت ۲۰۰ میلی‌گرم بر کیلوگرم حرا در مقایسه با شاهد دیابتی به‌طور معنی‌داری افزایش یافت ($P < 0.05$). با بررسی قسمت‌های مختلف گیاه حرا مشخص شد فلاونوئیدها از مهم‌ترین ترکیبات موجود در گیاه حرا می‌باشند و در برگ گیاه حرا دو نوع ترکیب فلاونوئیدی مهم به نام‌های Galactoside و Luteolin 7-O-methylether 39-O-b-D-glucoside وجود دارد (۱۴).

تحقیقات نشان داده است فلاونوئیدها بر کاهش قند خون و بهبود عوارض دیابت مؤثر هستند (۳۲). همچنین

1. Jahanshahi M, Sadeghi Y, Hosseini A, Naghdi N. Change of astrocytes number in CA2 subfield of hippocampus after spatial learning. *Armaghan Danesh*. 2007; 12(1): 39-48.
2. Grrifine AL. Role of the thalamic nucleus reuniens in mediating interactions between the hippocampus and medial prefrontal cortex during spatial working memory. *Front Syst Neurosci*. 2015; 9(29). doi: 10.3389/fnsys.
3. Tehranipour M, Kehtarpour M. Effect of alcoholic extract of Cannabis sativa leave on neuronal density of CA1, CA2 and CA3 regions of rat hippocampus. *Feyz*. 2012; 16(4): 297-303.
4. Parihar MS, Chaudhary M, Shetty R, Hemnani T. Susceptibility of hippocampus and cerebral cortex to oxidative damage in streptozotocin treated mice: prevention by extracts of Withania somnifera and Aloe vera. *J Clin Neurosci*. 2004; 11(4): 397-402.
5. King MR, Anderson NJ, Liu C, Law E, Cundiff M, Mixcoatl-Zecuatl TM, et al. Activation of the insulin-signaling pathway in sciatic nerve and hippocampus of type 1 diabetic rats. *Neuroscience*. 2015; 303: 220-8.
6. Yonguca GN, Dodurgab Y, Adiguzelc E, Gundogdud G, Kucukatayd V, Ozbale S, et al. Grape seed extract has superior beneficial effects than vitamin E on oxidative stress and apoptosis in the hippocampus of streptozotocin induced diabetic rats. *Gene*. 2015; 555(2): 119-126.
7. Rodriguez-Martínez E, Martínez F, Espinosa-García MT, Maldonado P, Rivas-Arancibia S. Mitochondrial dysfunction in the hippocampus of rats caused by chronic oxidative stress. *Neuroscience*. 2013; 252: 384-95.
8. Lushchak VI. Free radicals, reactive oxygen species, oxidative stress and its classification. *Chem Biol Interact*. 2014; 224: 164-75.
9. Martinez-Finley EJ, Gavin CE, Aschner M, Gunter TE. Manganese neurotoxicity and the role of reactive oxygen species. *Free Radic Biol Med*. 2013; 62: 65-75.
10. Patel NT, Gupta A, Pandey AN. Salinity tolerance of *Avicennia marina* (Forssk.) vierh from gujarat coasts of India. *Aquatic Botany*. 2010; 93(1): 9-16.
11. Soleimani Z, Mirazi N. The Effect of *Avicennia marina* hydroethanolic leaf extract on testes tissue and spermatogenesis in male rats induced with carbon tetrachloride. *Armaghane-danesh*. 2015; 20(8): 677-88.
12. Fathi-Moghaddam H, Mokhtari M, Kamaei L, Ahangar-pour A. Effects of *Avicennia marina* leaves aqueous and hydro alcoholic extract on streptozotocin-induced diabetic male rats. *J Rafsanjan Uni Med Sci*. 2011; 10(4): 245-54.
13. Itoigawa M, Ito C, Tan HT-W, Okuda M, Tokuda H, Nishino H, et al. Cancer chemo-preventive activity naphthoquinones and their analogs from *Avicennia* plants. *Cancer letters*. 2001; 174: 135-9.
14. Sharaf M, El-Ansari MA, Saleh NAM. New flavonoids from *Avicennia marina*. *Fitoterapia*. 2000; 71(3): 274-7.
15. Zamani Gandomani M, Forouzandeh Malati E. Antinociceptive effect of extract of mangrove (*Avicennia marina*) in male rats. *Medical Journal of Tabriz University of Medical Sciences and Health Services*. 2014; 36(1): 34-9.
16. Zamani Gandomani M, Forouzandeh Molaali E, Zamani Gandomani Z, Madani H, Jamal Moshtaghian S. Evaluation of anti-inflammatory effect of hydroalcoholic extract of mangrove (*Avicennia marina*) leaves in male rats. *Medical Journal of Tabriz University of Medical Sciences and Health Services*. 2012; 34(4): 80-5.
17. Gholami M, Mirazi N. Study of hepato protective effects of *Avicennia marina* hydro ethanolic leaves extract in male rats induced with carbone tetrachloride. *Armaghane Danesh*. 2016; 20(10): 858-72.
18. Sepehri-Moghadam H, Rahbarian R, Sadoughi SD. The effect of aqueous extract of *Launaea acanthodes* (Boiss.) O. Kuntze on the serum level of insulin and blood glucose and histomorphological changes of pancreas in diabetic rats. *Feyz*. 2015; 19(1): 30-7.
19. Behnam Rasouli M, Nikravesch MR, Mahdavi Shahri N, Tehranipour M. Post-operative time effects after Sciatic nerve crush on the number of Alpha motoneurons, using a stereological counting method (Disector). *Iran Biomed J*. 2000; 4(1): 45-9.
20. Kamali Ardakani R, Nahangi H, Yadegari M, Hosseini-Sharifabad M. The Effects of long-term administration of methamphetamine on the cerebellum of the male mice: a stereological study. *Shefaye Khatam*. 2014; 2(4): 37-45.
21. Sahab Negah S, Khaksar Z, Mohammad Sadeghi S, Erfanimajd N, Modarres Mousavi M, Aligholi H, et al. Effect of nettle root extract on histometrical parameters of cerebral and cerebellar cortices in rat following administration of testosterone. *Shefaye Khatam*. 2015; 3(1): 71-8.

22. Smith JA, Park S, Krause JS, Banik NL. Oxidative stress, DNA damage, and the telomeric complex as therapeutic targets in acute neurodegeneration. *Neurochem Int.* 2013; 62(5): 764-75.
23. Verdile G, Fuller SJ, Martins RN. The role of type 2 diabetes in neurodegeneration. *Neurobiol Dis.* 2015; 84: 22-38.
24. Sadoughi SD, Chamipa M. Effects of aqueous extract of holothuria arenicola and low frequency electromagnetic field on serum insulin, glucose and beta-amyloid (A β 1-42) in diabetic rats. *Feyz.* 2016; 20(1): 1-10.
25. Majkutewicz I, Kurowska E, Podlacha M, Myślińska D, Grembecka B, Ruciński J, et al. Dimethyl fumarate attenuates intracerebroventricular streptozotocin-induced spatial memory impairment and hippocampal neurodegeneration in rats. *Behav Brain Res.* 2016; 308: 24-37.
26. Cobb CA, Cole MP. Oxidative and nitrative stress in neurodegeneration. *Neurobiol Dis.* 2015; 84: 4-21.
27. Tesfaye S. Neuropathy in diabetes. *Medicine.* 2015; 43(1): 26-32.
28. Zhao C, Liu H, Cao R, Ji A, Zhang L, Wang F, et al. Effects of dietary fish oil on learning function and apoptosis of hippocampal pyramidal neurons in streptozotocin-diabetic rats. *Brain Res.* 2012; 1457: 33-43.
29. Polster BM. AIF, reactive oxygen species, and neurodegeneration: a “complex” problem. *Neurochem Int.* 2013; 62(5): 695-702.
30. Lechuga-Sancho AM, Arroba AI, Frago LM, García-Cáceres C, de Céliz AD, Argente J, et al. Reduction in the number of astrocytes and their projections is associated with increased synaptic protein density in the hypothalamus of poorly controlled diabetic rats. *Endocrinology.* 2006; 147(11): 5314-24.
31. Kaboli Kafshgiri S, Ghafari S, Hojjati V, Asadi E, Golalipour MJ. Effect of gestational diabetes on astrocyte density in CA1 and CA3 subfields of hippocampus in rat offspring. *J Gorgan Uni Med Sci.* 2012; 14(1): 19-25.
32. Yeon JY, Bae YJ, Kim EY, Lee EJ. Association between flavonoid intake and diabetes risk among the koreans. *Clinica Chimica Acta.* 2015; 15(439): 225-30.
33. Yazhen JC, Jiemin Q, Hong M. Scutellaria flavonoid reduced memory dysfunction and neuronal injury caused by permanent global ischemia in rats. *Pharmacology Biochemistry and Behavior.* 2005; 82(1): 67-73.
34. Babu PVA, Liu D, Gilbert ER. Recent advances in understanding the anti-diabetic actions of dietary flavonoids. *J Nutr Biochem.* 2013; 24(11): 1777-89.
35. Lilamand M, Kelaiditi E, Guyonnet S, Antonelli Incalzi R, Raynaud-Simon A, Vellas B, et al. Flavonoids and arterial stiffness: promising perspectives. *Nutr Metab Cardiovasc Dis.* 2014; 24(7): 698-704.
36. Matias I, Buosi AS, Gomes FCA. Functions of flavonoids in the central nervous system: astrocytes as targets for natural compounds. *Neurochem Int.* 2016; 95: 85-91.