



ارزیابی تغییرات هیستوشیمیایی بافت تخمدان موش متعاقب مصرف عصاره آبی سداب

عارف هوشیاری^۱، لیلا زارعی^۲، غلامرضا نجفی^{۳*}

۱- متخصص علوم تشریحی دامپزشکی، دانشکده دامپزشکی، دانشگاه ارومیه، ارومیه، ایران.

۲- استادیار، مرکز تحقیقات سالیید تومور، دانشگاه علوم پزشکی ارومیه، ارومیه، ایران.

۳- استادیار، گروه آناتومی-بافت‌شناسی و جنین‌شناسی، دانشکده دامپزشکی، دانشگاه ارومیه، ارومیه، ایران.

تاریخ پذیرش: ۱۳۹۵/۰۹/۰۳

تاریخ دریافت: ۱۳۹۵/۰۵/۰۲

چکیده

زمینه و هدف

سداب به خاطر داشتن خواص دارویی مورد استفاده قرار می‌گیرد. بیش از ۱۲۰ ترکیب طبیعی از قبیل آکریدون آلکالوئیدها، روغن‌های ضروری، فلاونوئیدها و فوروگوئولین‌ها در ریشه و بخش‌های هوایی این گیاه یافت می‌شود. فعالیت آنتی‌اکسیدانت، ضدالتهاب، سیتوتوکسیک، آنتی‌تومور، آنتی‌آریتیک، آنتی‌آندروژنیک، ضد بارداری و باروری از خواص دارویی ذکر شده برای این گیاه هستند. مطالعه حاضر به منظور ارزیابی خواص ضد بارداری عصاره آبی سداب با مطالعه هیستوشیمی بافت تخمدان موش انجام گرفت.

مواد و روش‌ها

در مطالعه حاضر ۳۶ موش ماده به ۲ گروه کنترل و RG تقسیم شدند. گروه‌های کنترل ۰/۲ml نرمال سالین و گروه‌های RG عصاره آبی RG را با دز ۳۰۰mg/kg در هر روز بصورت خوراکی به مدت ۱۴ روز دریافت کردند. تخمدان‌ها بعد از برداشتن، جهت مطالعه تحت رنگ‌آمیزی‌های هیستوشیمی آلکالین فسفاتاز، پاس و سودان بلک قرار گرفتند.

یافته‌ها

در گروه سداب هفته اول اکثر فولیکول‌ها آترتیک بودند و شدت واکنش در رنگ‌آمیزی آلکالین فسفاتاز، پاس و سودان بلک نسبت به گروه کنترل شدیدتر بود، اما در هفته‌های دوم و سوم بین گروه‌های کنترل و سداب تفاوت معنی‌داری مشاهده نگردید.

نتیجه‌گیری

افزایش شدت واکنش‌ها می‌تواند ناشی از تجمع هیدرات کربن و لیپیدها به دلیل اختلال متابولیکی و آسیب به ارگانل‌های داخل سیتوپلاسمی باشد. بنابراین عصاره آبی سداب با آسیب به بافت تخمدان و اختلال متابولیکی می‌تواند باعث کاهش باروری در موش ماده گردد.

کلیدواژه‌ها

تخمدان، عصاره سداب، آلکالین فسفاتاز، پاس، سودان بلک

* نویسنده مسئول: دانشکده دامپزشکی، دانشگاه ارومیه.

پست الکترونیک: G.najafi2006@yahoo.com



■ مقدمه

آنتی‌اکسیدانت، ضدالتهاب، سیتوتوکسیک، آنتی‌تومور، آنتی‌آریتیک، آنتی‌آندروژنیک، ضد بارداری و باروری می‌باشد. این خواص گسترده به دلیل تنوع مواد مؤثره موجود در این گیاه است. عمدتاً از این گیاه بصورت سنتی استفاده می‌شود. ولی ترکیبات شیمیایی جدا شده از آن در پزشکی مدرن نیز بصورت اختصاصی استفاده می‌گردد. در کشور ما به شکل سنتی عموماً برای جلوگیری از بارداری و سقط جنین استفاده می‌شود. لذا به جهت اهمیت عوارض استفاده بی‌رویه آن، در پژوهش حاضر که قسمتی از بررسی جامع اثرات عصاره آبی گیاه سداب در موش ماده است به بررسی تغییرات بافت تخمدان در رنگ‌آمیزی‌های هیستوشیمی پرداخته شده است.

■ مواد و روش‌ها

طرز تهیه عصاره آبی سداب

گیاه سداب تهیه شده پس از تأیید در دانشکده کشاورزی ارومیه، توسط آسیاب برقی خرد شد. سپس در ظرف‌های جداگانه، مقدار ۱۰۰g از پودر در ۱۰۰۰ml نرمال‌سالین حل گردید و در دمای اتاق روی دستگاه شیکر به مدت ۷۲ ساعت قرار داده شد. بعد از اتمام این مدت ابتدا محلول موجود چند بار از صافی عبور داده شد و بعد از آن مایع بدست آمده با دور ۱۰۰۰۰RPM به مدت ۲۰ دقیقه سانتریفیوژ و مایع رویی جمع‌آوری گردید و در دمای اتاق تبخیر شد. پس از تبخیر، عصاره به رنگ قهوه‌ای تیره بدست آمد. عصاره حاصل در ظرف دربسته‌ای قرار داده شد و تا زمان مصرف در یخچال نگهداری گردید (۱۲ و ۱۳). قبل از شروع دوره، محلول عصاره آبی سداب با غلظت ۳۰۰mg/kg در ۰/۲ml تهیه و در یخچال نگهداری شد.

حیوانات مورد آزمایش

در این مطالعه از ۳۶ موش سوری نژاد NMRI ماده که از بخش حیوانات آزمایشگاهی دانشکده دامپزشکی ارومیه تهیه شده بودند در دو گروه سداب و کنترل استفاده شد. تمام موش‌ها که در شروع آزمایش در سن ۶ هفته‌گی بودند، در شرایط نوری ۱۲ ساعت روشنایی و ۱۲ ساعت تاریکی در اتاقی با دمای ۲۵°C-۲۰°C با دسترسی آزاد به مواد غذایی و آب نگهداری شدند.

سداب به عنوان داروی گیاهی در طب سنتی بصورت گسترده استفاده می‌شود و در کشورها و فرهنگ‌های مختلف اسامی رایج و متفاوتی دارد. به عنوان مثال در هند این گیاه با نام سانول^۱ و ساتری^۲، در کشورهای عربی به نام سداب^۳ یا سوزاب^۴، در فارسی ساتاپ^۵ و در انگلستان رثو^۶ شناخته می‌شود (۴-۱). سداب از نظر پزشکی اهمیت فراوانی دارد. بیش از ۱۲۰ ترکیب طبیعی از قبیل آکریدون آلکالوئیدها، کومارین‌ها، روغن‌های ضروری، فلاونوئیدها و فوروگوئولین‌ها در ریشه و بخش‌های هوایی این گیاه یافت می‌شود (۷-۵). این گیاه منبع مهم و اصلی فورانوکومارین‌ها از قبیل سورالن، گزانتوتوکسین و برگوپتن است (۸).

ترکیبات آربورینین^۷ و فورانوآکریدون‌های^۸ جدا شده از سداب در شرایط IN vitro بر روی سه نوع سلول سرطانی، MCF-7 (آدنوکارسینومای سینه)، HeLa (آدنوکارسینومای سرویکس) و A431 (کارسینومای اپیدرموئید پوست) انسان بکار رفته و از دوکسوروبیسین^۹ و سیس‌پلاتین^{۱۰} به عنوان کنترل مثبت استفاده شده است که آربورینین دارای بیشترین اثر ضد تکثیری بوده است (۹). عصاره‌های پترولوم اثر، اتیل استات و متانول آبی سداب دارای فعالیت سمیت سلولی و ضد باکتریایی است (۱۰).

فعالیت ضد توموری عصاره سداب با سمی بودن آن بر روی DLA^{۱۱}، EAC^{۱۲} و سلول‌های L929 مشخص شده است. عصاره سداب دارای خاصیت جمع‌آوری رادیکال‌های هیدروکسیل و ممانعت از پراکسیداسیون لیپید در غلظت‌های پایین می‌باشد. اما در غلظت‌های بالا دارای حداقل اثر است (۱۱).

مهم‌ترین خواص دارویی ذکر شده برای گیاه سداب شامل فعالیت

^۱ Sanool

^۲ Saatri

^۳ Sudab

^۴ Suzab

^۵ Satap

^۶ Rue, Garden Rue, Herb of grace

^۷ Arborinine

^۸ Furanoacridones

^۹ Doxorubicin

^{۱۰} Cisplatin

^{۱۱} Dalton's Lymphoma Ascites

^{۱۲} Ehrlich Ascites Carcinoma



گروه سداب (Sod)

روش داخل صفاقی تزریق گردید. ۴۸ ساعت بعد از تزریق هورمون، موش‌ها ابتدا توسط گاز CO₂ بیهوش شده، توسط جابجایی مهره-های گردنی آسان‌کشی و سپس تخمدان‌ها برداشته شدند. این مرحله نمونه‌برداری مصادف با روز ۲۴ از شروع آزمایش بود.

تعداد ۱۸ عدد موش سوری به سه زیر گروه (هر زیر گروه ۶ موش) سداب هفته اول (Sod1)، سداب هفته دوم (Sod2) و سداب هفته سوم (Sod3) تقسیم شدند و به مدت ۱۴ روز، روزانه ۳۰۰ mg/kg عصاره آبی سداب فرموله شده در حجم ۰/۲ ml از طریق گاواژ دریافت کردند.

هفته سوم

دو هفته بعد از قطع مصرف عصاره، مصادف با روز ۲۹ از شروع آزمایش، هر کدام از موش‌های گروه‌های هفته سوم در هر دو گروه ۱۰ واحد بین‌المللی گنادوتروپین سرم مادیاں آبستن (PMSG) بصورت داخل صفاقی دریافت کردند. ۴۸ ساعت بعد از تزریق هورمون موش‌ها ابتدا توسط گاز CO₂ بیهوش شده، توسط جابجایی مهره‌های گردنی آسان‌کشی و سپس تخمدان‌ها برداشته شدند. این مرحله نمونه‌برداری مصادف با روز ۳۱ از شروع آزمایش بود.

گروه کنترل

تعداد ۱۸ عدد موش سوری (هر زیر گروه ۶ موش) به سه زیر گروه کنترل هفته اول، کنترل هفته دوم و کنترل هفته سوم تقسیم شدند و تا ۱۴ روز همزمان با گروه‌های سداب روزانه ۰/۲ ml نرمال سالین از طریق گاواژ دریافت کردند.

نمونه‌برداری

در گروه سداب عصاره به مدت ۱۴ روز از طریق گاواژ خورنده شد و سپس قطع گردید. در برخورد با حیوانات مورد آزمایش تمامی اصول و موازین اخلاقی و کار با حیوانات رعایت گردید و نمونه‌برداری‌ها بعد از قطع مصرف عصاره در سه نوبت تحت عنوان هفته اول، هفته دوم و هفته سوم به طریق زیر انجام گرفت:

هفته اول

۲۴ ساعت بعد از اتمام گاواژ عصاره، به هر کدام از موش‌های گروه‌های هفته اول در هر دو گروه ۱۰ واحد بین‌المللی گنادوتروپین سرم مادیاں آبستن^۱ به روش داخل صفاقی تزریق گردید (۱۴). ۴۸ ساعت بعد از تزریق هورمون، موش‌ها ابتدا توسط گاز CO₂ بیهوش شده، سپس توسط جابجایی مهره‌های گردنی آسان‌کشی شده و تخمدان‌ها برداشته شدند. این مرحله نمونه‌برداری مصادف با روز ۱۷ از شروع آزمایش بود.

هفته دوم

یک هفته پس از قطع مصرف عصاره مصادف با روز ۲۲ از شروع آزمایش به هر کدام از موش‌های گروه‌های هفته دوم در هر دو گروه ۱۰ واحد بین‌المللی گنادوتروپین سرم مادیاں آبستن (PMSG) به

روش رنگ‌آمیزی سودان بلک^۲

در این روش، پس از تثبیت نمونه‌ها در فرمالین بافری ۱۰٪، با استفاده از دستگاه کرایواستات برش‌های انجمادی از نمونه‌ها، بافتی به ضخامت ۱۰ μm تهیه و بر روی لام‌ها قرار داده شدند. سپس اسلایدها به مدت ۱۰ دقیقه در محلول پروپیلن گلیکول ۱۰۰٪ قرار گرفتند. در مرحله بعد، لام‌ها از محلول مذکور خارج شده و به مدت ۳۰ دقیقه در محلول سودان بلاک غوطه‌ور شدند. پس از این مدت، نمونه‌ها به ظرف حاوی محلول پروپیلن گلیکول ۸۵٪ منتقل گشته و به مدت سه دقیقه در این محلول باقی ماندند. سپس اسلایدهای حاوی برش‌های انجمادی با آب مقطر شستشو شده و به مدت پنج دقیقه، جهت رنگ‌آمیزی افتراقی، در محلول نوکلئار فست رد غوطه‌ور شدند. پس از گذشت مدت زمان لازم، نمونه‌ها مجدداً با آب مقطر شستشو داده شدند. در پایان، به وسیله گلیسرین ژل، لامل‌گذاری روی نمونه‌ها انجام گردید. نمونه‌ها با میکروسکوپ نوری مورد مطالعه قرار گرفتند. در این روش رنگ‌آمیزی هیستوشیمیایی، هسته سلول‌ها به رنگ قرمز و چربی‌ها به رنگ آبی مایل به سیاه مشاهده می‌شوند (۱۵).

^۲ Sudan Black

^۱ Pregnant Serum Gonadotropin: PMSG



این رو رنگ‌آمیزی‌های آلکالین فسفاتاز، سودان بلک و پاس روی بافت تخمدان صورت گرفته است. مزدک و همکاران (۱۸) در بررسی هیستوشیمی بر روی تخمدان موش برای بیان تغییرات در فولیکول‌ها، واکنش‌پذیری آنها را نسبت به رنگ‌های شیمیایی با درجات ۱+ تا ۴+ توصیف کردند. آنها واکنش ۲۰٪ را با ۱+، واکنش ۵۰٪ را با ۲+، واکنش ۶۰٪ را با ۳+ و واکنش ۱۰۰٪ را با ۴+ توصیف کردند. در پژوهش حاضر نیز نتایج بر اساس میزان شدت واکنش از ۱+ تا ۴+ ارائه گردیده است. در بررسی نتایج هیستومورفومتری منتشر نشده از مؤلفین، مشخص گردید که فولیکول‌های آترتیک در گروه‌های سداب بطور معنی‌داری افزایش یافته است. بررسی هیستوشیمی اکثر فولیکول‌ها در گروه سداب آترتیک بودند که میزان واکنش در هر کدام از رنگ‌آمیزی‌ها به شرح ذیل بوده است:

تغییرات آنزیم آلکالین فسفاتاز در بافت تخمدان

واکنش آلکالین فسفاتاز در فولیکول‌ها از جمله در سلول‌های گرانولوزا و تکا دیده شد. در حالت کلی شدت واکنش وابسته به میزان پیشرفت آترزی فولیکول‌ها بود و هر چقدر میزان آسیب فولیکول بیشتر بود واکنش شدیدتر گزارش شد. شدت واکنش در اغلب فولیکول‌های سداب هفته اول بیشتر بود. واکنش خصوصاً در سلول‌های گرانولوزا که به داخل فضای آنتروم افتاده بودند وضوح و شدت بیشتری داشت. میزان واکنش در سلول‌های گرانولوزا نسبت به سلول‌های تکا شدیدتر بود. قضاوت در بین گروه‌های سداب در هفته دوم و سوم با گروه‌های کنترل در خصوص میزان واکنش سخت بود (جدول شماره ۱، تصاویر شماره ۱ و ۲).

تغییرات کربوهیدرات‌ها

برای بررسی تغییرات و ردیابی کربوهیدرات‌ها از رنگ‌آمیزی پریودیک اسید شیفت (PAS) استفاده گردید. واکنش پاس مثبت در سلول‌های گرانولوزا، پرده شفاف، مایع داخل فولیکول، بافت همبند اطراف فولیکول‌ها و در فضای بین سلول‌های گرانولوزا و بافت استرومای تخمدان وجود داشت. ولی در فولیکول‌های آترتیک واکنش پاس قوی‌تر بود. در گروه سداب هفته اول این واکنش بطور واضح بیشتر از گروه‌های کنترل بود ولی در گروه‌های سداب هفته دوم و سوم نمای میکروسکوپی پاس مثبت تقریباً مشابه گروه‌های

روش رنگ‌آمیزی پاس^۱

از قالب‌های پارافینی حاوی نمونه‌های مورد نظر، برش‌هایی به ضخامت ۸μm تهیه کرده و بر روی اسلایدهای از قبل آماده شده منتقل می‌شوند. بعد از آن نمونه‌ها بوسیله گزلیل پارافین‌زدایی شده و لام‌ها در اسیدپریودیک به مدت ۱۰ دقیقه قرار داده می‌شوند. متعاقباً نمونه‌ها با آب مقطر شسته شده و در مرحله بعدی به مدت ۲۵ دقیقه در محلول شیفت قرار داده می‌شوند. سپس به مدت ۱۰-۵ دقیقه در آب جاری شستشو داده می‌شوند. جهت رنگ‌آمیزی تفریقی، نمونه‌ها را با رنگ همتوکسیلین به مدت ۱۰ دقیقه رنگ‌آمیزی کرده و بعد از آن نمونه‌ها برای چند ثانیه وارد اسید الکل می‌شوند. در مرحله بعد به مدت ۱ دقیقه در کربنات لیتیم قرار گرفته و سپس در آب شستشو داده می‌شوند. در انتها لام‌ها را به مدت ۳ دقیقه در الکل مطلق فرو برده و در نهایت توسط گزلیل نمونه‌ها شفاف می‌گردند (۱۶).

روش رنگ‌آمیزی آلکالین فسفاتاز^۲

برای تهیه مقاطع بافتی از نمونه‌های منجمد شده استفاده گردید و همچنین برای تهیه اسلایدها دستگاه کرایواستات بکار گرفته شد. برش‌هایی به ضخامت ۶μm تهیه گردید. لام‌ها به ترتیب در استون مطلق، ۸۰٪ و ۵۰٪ فرو برده و سپس در آب مقطر شستشو داده شدند. در مرحله بعدی لام‌ها در داخل محلول انکوباسیون و به مدت ۳۰-۴۵ دقیقه در داخل انکوباتور ۳۷°C قرار گرفتند. بعد از اتمام مدت انکوباسیون، لام‌ها با آب مقطر شستشو داده شدند و بعد از آن نمونه‌ها در محلول سولفید زرد آمونیوم به مدت ۲-۱ دقیقه قرار گرفتند. سپس مجدداً با آب مقطر شستشو داده شده و جهت رنگ‌آمیزی افتراقی، نمونه‌ها با رنگ همتوکسیلین هاریس رنگ‌آمیزی شدند. در نهایت نمونه‌ها آبگیری و توسط گزلیل شفاف شدند (۱۷).

■ یافته‌ها

بررسی هیستوشیمی برای مطالعه وضعیت متابولیکی و میزان آسیب فولیکول‌ها، سلول‌های گرانولوز و اووسیت انجام گرفت. از

^۱ PAS

^۲ Alkaline Phosphatase: ALP

اول به شکل واضحی بیشتر بود. ولی در گروه‌های سداب هفته دوم و سوم تقریباً پراکندگی مشابهی با گروه‌های کنترل وجود داشت. این واکنش در فولیکول‌های آترتیک بیشتر مشاهده شد و در فولیکول‌های آترتیک گروه‌های کنترل نیز وجود داشت ولی از آنجا که تعداد فولیکول‌های آترتیک در گروه سداب بیشتر بود لذا در کل واکنش سودان بلک در گروه‌های سداب گستردگی بیشتری از خود نشان داد (۱۹) (جدول شماره ۱، تصویر شماره ۶).

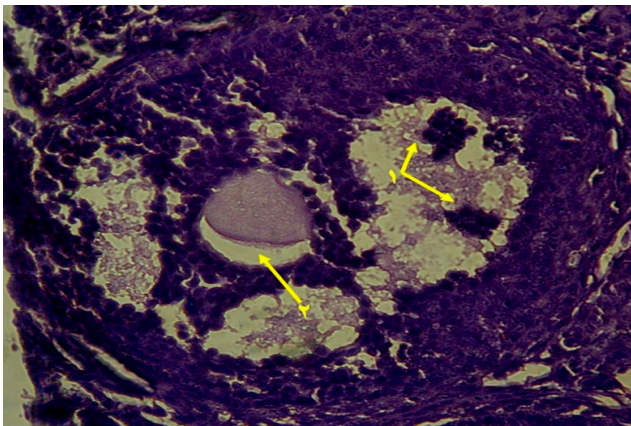
کنترل بود و تفاوت محسوسی مشاهده نگردید (جدول شماره ۱، تصاویر شماره ۳ و ۴ و ۵).

تغییرات چربی‌ها

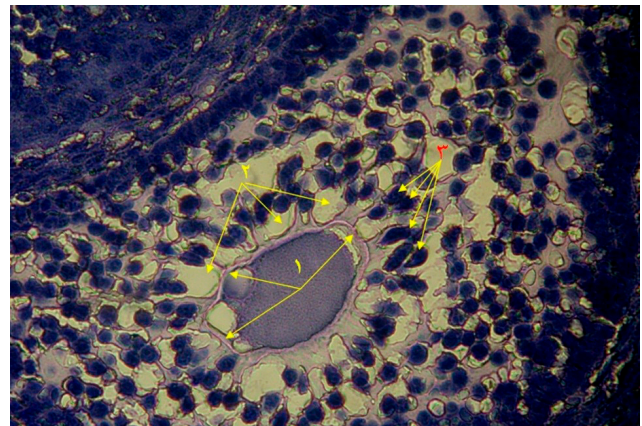
برای بررسی تغییرات چربی‌ها در فولیکول‌ها و بافت تخمدان، از رنگ‌آمیزی سودان بلک استفاده گردید. قطرات چربی به شکل دانه‌های سیاه در داخل سیتوپلاسم سلول‌های گرانولوزا و تکا دیده می‌شوند. میزان این دانه به صورت کمی در گروه‌های سداب هفته

جدول شماره ۱- میزان درجه تغییرات در رنگ‌آمیزی‌های مختلف هیستوشیمی

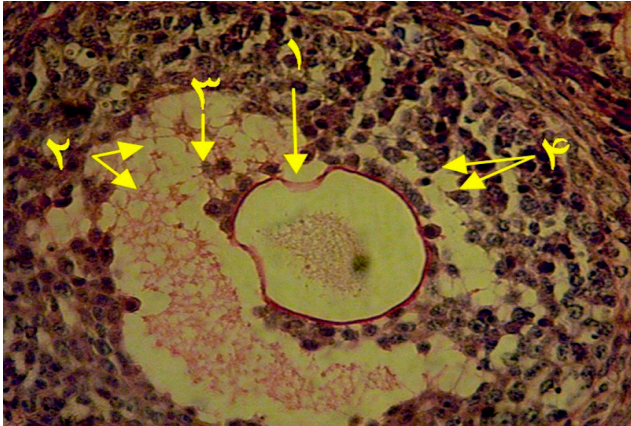
شده واکنش فسفاتاز	شدت واکنش پاس		شدت واکنش سودان بلک	
	گروه کنترل	گروه سداب	گروه کنترل	گروه سداب
هفته اول	+۱	+۴	+۱	+۴
هفته دوم	+۱	+۲	+۱	+۲
هفته سوم	+۲	+۲	+۲	+۱



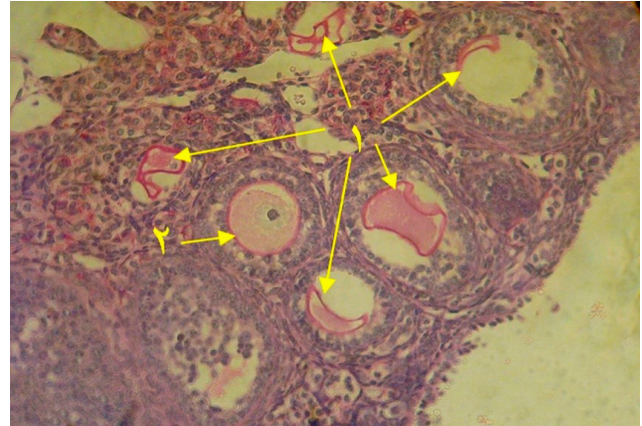
تصویر شماره ۲- فولیکول دو گراف آترتیک. شناور شدن سلول‌های گرانولوزا در مایع فولیکولی همراه با واکنش آلكالین فسفاتاز مثبت (۱) و فاصله گرفتن اووسیت از توده کومولوسی (۲). رنگ‌آمیزی آلكالین فسفاتاز. گروه سداب هفته اول. X۴۰۰



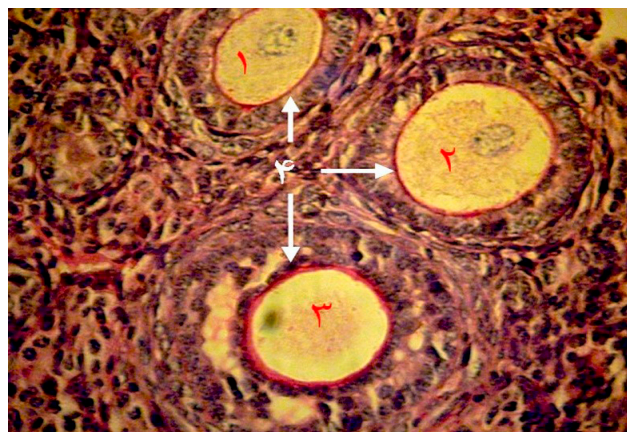
تصویر شماره ۱- فولیکول آترتیک با نمای لانه زنبوری. چروکیدگی و دفرمه شدن پرده شفاف (۱). وجود واکوئل در بین سلول‌های گرانولوزا (۲). سلول‌های گرانولوزا با از دست دادن ارتباطات سلولی و از هم گسیختن این سلول‌ها (۳). رنگ‌آمیزی آلكالین فسفاتاز. گروه سداب هفته اول. X۴۰۰



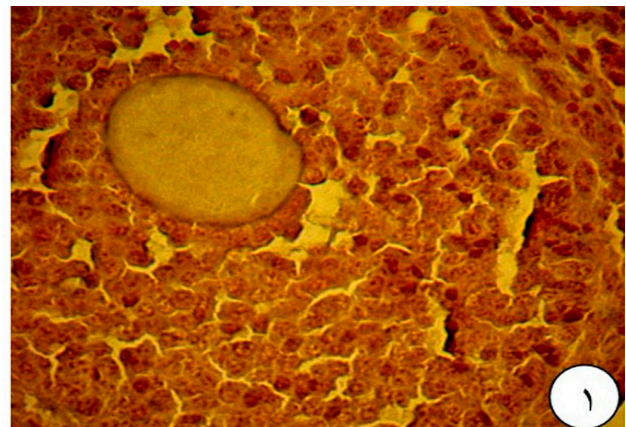
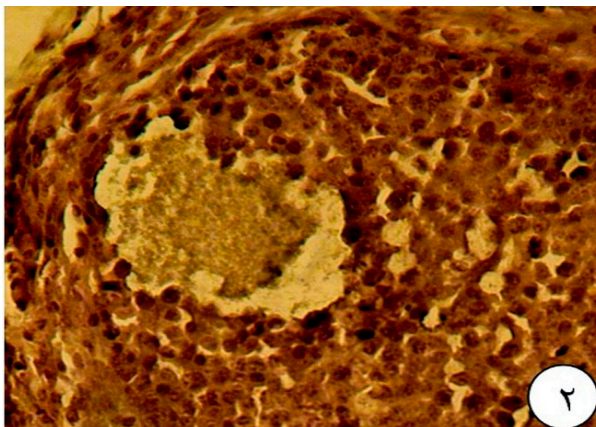
تصویر شماره ۴- فولیکول دو گراف آترتیک. واکنش پاس مثبت در پرده شفاف، مایع فولیکولی، لایه نکا و سلول‌های گرانولوزا دیده می‌شود. چروکیدگی پرده شفاف (۱) وجود واکوئل در داخل مایع فولیکولی (۲). گسیختگی در سلول‌های توده کومولوسی و شناور شدن آنها در مایع فولیکولی (۳ و ۴). رنگ آمیزی PAS. گروه سداب هفته دوم. X۴۰۰



تصویر شماره ۳- فولیکول سالم و آترتیک. واکنش پاس مثبت در پرده شفاف، اووسیت‌ها و بافت همبند استرومای تخمدان دیده می‌شود. پنج فولیکول آترتیک با چروکیدگی پرده شفاف (۱) یک فولیکول نسبتاً سالم با پرده شفاف سالم (۲). رنگ آمیزی PAS. گروه سداب هفته اول. X۱۰۰



تصویر شماره ۵- انواع فولیکول ثانویه. فولیکول ثانویه شماره ۱ و ۲ سالم با پرده شفاف طبیعی و بدون چروکیدگی ضخامت یکسان و فولیکول ثانویه شماره ۳ آترتیک با تشکیل حفره زودرس و افزایش ضخامت آن نسبت به فولیکول‌های سالم. چروکیدگی پرده شفاف و فاصله گرفتن اووسیت از پرده شفاف (۲). رنگ آمیزی PAS. گروه کنترل. X۴۰۰



تصویر شماره ۶- فولیکول آترتیک و سالم. واکنش سودان در سلول‌های گرانولوزای فولیکول نسبتاً سالم (۱) ضعیف‌تر از این واکنش در یک فولیکول آترتیک (۲) است. رنگ آمیزی سودان بلک. گروه کنترل و سداب هفته اول. X۴۰۰



■ بحث

در توافق با نتایج مطالعه حاضر می‌باشد. در فولیکول‌های آترتیک واکنش پاس مثبت در اووسیت و در فضای بین سلول‌های گرانولوزا بیشتر بود و دیواره پرده شفاف اغلب ضخیم‌تر از فولیکول‌های سالم بود و همچنین چروکیدگی و دفرمه شده پرده شفاف در فولیکول‌های آترتیک به وضوح دیده می‌شود که در گروه سداب هفته اول با شدت و مقدار بیشتری نسبت به سایر گروه‌ها گزارش شد. این نکته بیانگر آن است که در متابولیسم قندها در سلول‌های گرانولوزا اختلال ایجاد شده است که می‌تواند ناشی از آسیب به مکانیسم سوخت‌وساز سلول‌ها از جمله میتوکندری‌ها و اختلال در تقسیم سلول‌های ایجاد شده باشد. پورنقی و همکاران در بررسی خود وجود واکنش مثبت پاس را در فولیکول‌های سالم و آترتیک گزارش کردند ولی محققین فوق اعلام کردند که با پیشرفت انرژی واکنش ضعیف‌تر می‌شود (۲۲). در حالیکه در یافته‌های پژوهش حاضر با پیشرفت و شدت آسیب به سلول‌ها این واکنش قوی‌تر شده بود. این امر می‌تواند بیانگر عدم مصرف کربوهیدرات‌ها و اختلال متابولیکی ایجاد شده در اثر آسیب به میتوکندری‌ها باشد.

در کل واکنش سودان بلک در گروه‌های سداب گستردگی بیشتری داشت که این موضوع نشان می‌دهد که اختلال متابولیک نیز در سلول‌های گرانولوزا بوجود آمده که باعث عدم مصرف چربی توسط سلول‌های مذکور و ایجاد واکنش سودان شدیدتر می‌شود. پورنقی و همکاران در بررسی خود اعلام کردند که در رنگ‌آمیزی سودان بلک در فولیکول‌های آترتیک در داخل سیتوپلاسم سلول‌های گرانولوزا و تکا دانه‌های سیاه رنگ مشاهده گردید که بیانگر قطرات چربی در داخل آنها است و در فولیکول‌های سالم این واکنش منفی و یا ضعیف‌تر بوده است (۲۲).

یافته‌های فوق با نتایج بدست آمده در مطالعه حاضر همخوانی دارد و به دلیل اختلال متابولیکی در فولیکول‌های آترتیک تجمعاتی از چربی‌های اشباع در سیتوپلاسم سلول‌ها دیده می‌شود و متابولیسم و مصرف چربی‌ها کم می‌گردد.

یافته‌های منتشر نشده از بررسی میکروسکوپ الکترونی، هیستومورفومتری و استرس اکسیداتیو که توسط مؤلفین انجام شده است نشان داد که سلول‌های گرانولوزا، تکا و استرومای

فلاونوئیدها^۱، روتین^۲، کوئرستین^۳، فورانو کومارین‌ها^۴ بیشترین ترکیبات شیمیایی موجود در گیاه سداب هستند. کوئرستین دارای فعالیت ضد تکثیر بوده و پروآپوپتوز است. تکامل فولیکول‌ها شدیداً وابسته به پروسه‌های آنژیوژنز است که کوئرستین اثر مهاری بر تکثیر، مهاجرت و تمایز سلول‌های آندوتلیال در آنژیوژنز دارد. لذا کوئرستین می‌تواند اثرات منفی روی تخمدان داشته باشد (۲۰). از طرفی فلاونوئیدها دارای اثرات هیپوتوتوکسیک و سیتوتوکسیک نیز هستند و می‌توانند با برخی از پروتئین‌های انتقال دهنده هورمون بر همکنش نشان داده و همچنین برخی از آنزیم‌ها را غیر فعال کند و این باعث تغییر غلظت بافتی هورمون‌ها از قبیل استروئیدها و پروستاگلندین‌ها می‌شود (۲۱).

Ivanova و همکاران در بررسی خود بر روی عصاره‌های پترولوم اتر، اتیل استات و متانول آبی سداب اعلام کردند که این عصاره دارای فعالیت سمیت سلولی و ضد باکتریایی است (۱۰).

Preethi و همکاران فعالیت ضد توموری عصاره سداب را با سمی بودن آن بر روی EAC، DLA، سلول‌های L929 مشخص کردند (۱۱). Rethy و همکاران نیز ترکیبات آربورینین و فورانوآکریدون‌های جدا شده از سداب در شرایط *in vitro* را بر روی سه نوع سلول سرطانی، MCF-7 و HeLa و A431 انسان بررسی و اعلام کردند که این ترکیبات دارای اثر ضد تکثیری هستند (۹).

شدت واکنش آلکالین فسفاتاز با پیشرفت آسیب به فولیکول افزایش یافت که ناشی از آسیب بافتی خصوصاً در فولیکول‌های آترتیک است. در سلول‌های گرانولوزا این واکنش واضح‌تر بود و با توجه به اینکه درصد فولیکول‌های آترتیک در گروه‌های سداب خصوصاً سداب هفته اول بیشتر بود، لذا شدت و میزان این واکنش نیز به نسبت گروه‌های کنترل بیشتر دیده می‌شود که این واکنش بیشتر ناشی از آسیب بافتی است که در فولیکول‌های آترتیک دیده می‌شود. پورنقی و همکاران در پژوهش خود اعلام کردند که واکنش آلکالین فسفاتاز در فولیکول‌ها و سلول‌های سالم کمتر است در حالیکه در مراحل پیشرفته آترزی واکنش شدیدتر می‌شود (۲۲). این یافته‌ها

^۱ Flavonoids

^۲ Rutin

^۳ Quercetin

^۴ Furanocoumarins



که نیاز به رشد و تکثیر مداوم دارند را تحت تأثیر قرار دهد. از این رو مصرف بی‌رویه و بدون رعایت ملاحظات پزشکی می‌تواند فرد را با مشکل جدی روبرو نماید.

در انجام پایان‌نامه دکترای تخصصی برای یافتن بخشی از مکانیسم ضدباروری عصاره آبی سداب، بررسی اثرات آن بر بلوغ و لقاح آزمایشگاهی، استرس اکسیداتیو، فوق ریزیینی و هیستومورفومتری و هیستوشیمی تخمدان توسط مؤلفین انجام شده است که نتایج متعاقباً به چاپ خواهد رسید. یافته‌ها در قسمت‌های مختلف بیانگر اثرات سیتوتوکسیک شدید این عصاره در دز مورد استفاده بوده است که جهت یافتن مکانیسم اصلی عمل آن، اندازه‌گیری هورمون‌ها و ژن‌های دخیل در آپوپتوز و بررسی گیرنده‌های هورمونی توسط محققین و علاقمندان محترم می‌تواند تحقیقات در زمینه این عصاره را تکمیل نماید.

■ تشکر و قدردانی

این مقاله قسمتی از پایان‌نامه دکترای تخصصی علوم تشریحی دامپزشکی بوده و در آزمایشگاه بافت‌شناسی دانشکده دامپزشکی ارومیه انجام گرفته است. بدینوسیله از مسئول آزمایشگاه آقای علی کریمی که در کارهای عملی و هماهنگی‌های لازم کمک فراوانی نمودند کمال تقدیر و تشکر را داریم.

تخمدان دچار واکنش‌های شدید و انباشت مواد گردیده است و میتوکندری‌ها و سایر ارگانل‌های داخل سلولی آسیب جدی دیده بودند و علائم آپوپتوز در آنها دیده شد. همچنین نتایج بررسی هیستومورفومتری نشان داد فولیکول‌های آترتیک در گروه‌های سداب افزایش یافت و از طرفی در بررسی استرس اکسیداتیو، افزایش میزان نیتریک اکساید (NO) و مالون دی‌آلدئید (MDA) به عنوان اندکس پرواکسیدانت و کاهش ظرفیت آنتی‌اکسیدانتی تام (TAC) به عنوان اندکس آنتی‌اکسیدانت در گروه سداب مشاهده گردید که مجموع یافته‌های فوق تأیید کننده اثر سیتوتوکسیک عصاره آبی سداب است.

■ نتیجه‌گیری

عصاره آبی سداب در دز ۳۰۰ mg/kg در موش سوری باعث آسیب به بافت تخمدان از جمله سلول‌های گرانولوزا و تکا گردیده و همچنین باعث دفرمه شدن و گاهی افزایش ضخامت پرده شفاف گردیده است. افزایش شدت واکنش در گروه سداب خصوصاً در هفته اول نشانگر وجود اختلال متابولیکی در سلول‌ها و احتمالاً به دلیل آسیب به ارگانل‌های داخل سیتوپلاسمی است، که این شدت آسیب می‌تواند در نهایت، باروری حیوان ماده را کاهش دهد و حتی ممکن است باعث ناباروری موقت شود. با توجه به نتایج مذکور، استفاده از عصاره آبی سداب می‌تواند سایر سلول‌های بدن، از جمله سلول‌هایی

■ References

- Shabir AP, Jalal UB, Ghufuran A, Najeeb J, Sofi G, Faisal Iqbal SM. Ruta graveolens: from Traditional System of Medicine to Modern Pharmacology: an Overview. Am J PharmTech Res 2012;2(2):239-52.
- Hakeem M. Bustan ul Mufradat. New Delhi: Idara Kitabul Shifa; 2002, 186-8.
- Bentley R, Trimen H. Medicinal Plants. 1st ed, New Delhi: Asiatic Publishing House; 2004.
- Baitar I. Al Jami ul Mufradat ul Advia wal Aghzia. 2nd ed, New Delhi: Ministry of Health and Family Welfare Govt of India; 1999, 27-30.
- Nadkarni KM. Indian Plants and Drugs. 5th ed, New Delhi: Srishti Book Distributers; 2005, 344-5.
- Kirtikar KR, Basu BD. Indian Medicinal Plants with Illustrations. 2nd ed, Uttaranchal: Oriental Enterprises 2003; 625-9.
- Kuzovkina I, Al'terman I, Schneider B. Specific accumulation and revised structures of acridone alkaloid glucosides in the tips of transformed roots of Ruta graveolens. Phytochemistry. 2004;65:1095-100.
- Milesi S MB, Gontier E, F Bourgaud, Guckert A. Ruta graveolens L: a promising species for the production of furanocoumarins. Plant Sci. 2001;161:189-99.



9. Rethy B, Zupko I, Minorics R, Hohmann J, Ocsovszki I, Falkay G. Investigation of cytotoxic activity on human cancer cell lines of arborinine and furanoacridones isolated from *Ruta graveolens*. *Planta Medica-Natural Products and Medicinal Plant Research*, 2007;73:41-8.
10. Ivanova A, Mikhova B, Najdenski H, Tsvetkova I, Kostova I. Antimicrobial and cytotoxic activity of *Ruta graveolens*. *Fitoterapia*, 2005;76:344-7.
11. Preethi KC, Girija K, Ramadasan K. Antitumour activity of *Ruta graveolens* extract. *Asian Pac JCancer Prev*. 7:439-43;2006.
12. Halvaei I, Roodsari HR, Harat ZN. Acute effects of *ruta graveolens* L. On sperm parameters and DNA integrity in rats. *J Reprod Infertil*. 2012;13(1):33-8.
13. Renuka D, Amit S, Nutan M. Phytochemical Composition and antioxidant potential of *Ruta graveolens* L. In vitro culture lines. *Journal of Botany*, 2012;Article ID 685427:6 pages.
14. Khaleghi Kh, Rajaei F, Javadi A, Abedpour N. The effect of PMSG and hCG on the ovarian follicles in NMRI strain mice. *Qom Univ Med Sci J*. 2014;8(3):1-10. [Persian]
15. Sheehan HL, Storey GW. An improved method of staining leukocyte granules with Sudan Black B. *J Pathol Bacteriol*. 1947;59(1-2):336.
16. Lee G. *Manual of histological staining methods of the armed forces institute of pathology*. 3rd ed. New York : Blakiston Division, McGraw-Hill; 1968, 158-9.
17. Bakst MR, Akuffo V, Trefil P, Brillard JP. Morphological and histochemical characterization of the seminiferous epithelial and Leyding cell of the turkey. *Animal Reproduction Science*, 2007;97(3-4):303-13.
18. Razi M, Akhtari K, Najafpour AR, Abdi K, Shahrooz R, Shah Mohammadlou S, et al. Effect of bilateral uterine artery ligation on follicular atresia in ovaries of mature female rabbits; histomorphometric and histochemical study. *Iranian Journal of Reproductive Medicine*, 2010;8(3):101-10.
19. Gholipour Z, Nejati V, Najafi G, Karimpour Z, Khane-shi F. The protective effect of royal jelly on liver tissue of adult female rats with experimental polycystic ovarian syndrome. *Qom Univ Med Sci J*. 2014;8(1):35-41. [Persian]
20. Anetastochmal O, Alexander S, Attila K, Richard A. Physiological and medical effect of plant flavonoid quercetin.assisted reproduction. *Journal of Experimental & Clinical Assisted Reproduction*. 2006;3:2.
21. Parray Sh, J Bhat, Ahmad Gh, Jahan N, Sofi G, Faisal Iqbal SM. *Rutagraveolens*: from traditional system of medicine to modern pharmacology: an overview. *Am J Pharm-Tech Res*. 2012;2(2):239-52.
22. Pournaghi P, Sadrkhanlou R, Hassanzadeh Sh. Histo-morphological and histochemical studies of ovary, immunohistochemical study of ovarian macrophages and ultrastructural study of ovarian follicles in adult diabetic and metformin-treated diabetic rats subsequent to experimental diabetes [Thesis]. Urmia: Urmia University; 2009.



Evaluation of Histochemical Changes of Mice Ovarian Tissue after Use of Ruta Graveolens Aqueous Extract

Aref Hoshiyari¹, Leila Zarei², Gholamreza Najafi^{*3}

1. Doctor of Veterinary Science (DVSc), Faculty of Veterinary Medicine, Urmia University, Urmia, Iran.

2. Assistant Professor, Solid Tumor Research Center, Urmia University of Medical Sciences, Urmia, Iran.

3. Assistant Professor, Department of Anatomy Histology and Embryology, Faculty of Veterinary Medicine, Urmia University, Urmia, Iran.

Received Date: 2016/07/23

Accepted Date: 2016/11/23

Abstract

Introduction and Aims

Ruta Graveolens (RG) has been used in various medical preparations for its anti-oxidant, anti-inflammatory, anti-tumour, anti-androgenic and anti-fertility properties. More than 120 natural compounds mainly including acridone alkaloids, coumarines, essential oils, flavonoids, and furoquinolines have been found in the roots and aerial parts of this plant. The aim of this work is to study the anti-fertility properties of RG extract. Histochemical studies have been carried out in mouse ovary.

Materials and Methods

In this study 36 female mice were used in two groups as control and RG. Control group received the saline normal 0.2 ml and the RG group received 300mg/kg of the aqueous extract of RG per day orally for 14 days. Ovaries were studied after staining ALP, PAS and Sudan Black.

Results

It was found that in RG group of first week most follicle were atretic. Results indicate that the staining intensity in ALP, PAS and Sudan Black were sever in RG group when compared with the control group. There was no significant difference between the control and RG group after 2 and 3 weeks treatment.

Conclusion

RG extract caused metabolic disorder and reduced fertility. This may be due to the increase in the intensity of reaction due to the accumulation of lipids and carbohydrates and damage of intracytoplasmic organelles.

Keyword

mice ovary, rutagraveolens, ALP, PAS, Sudan Black

* Corresponding Author: Faculty of Veterinary Medicine, Urmia University.

Email: G.najafi2006@yahoo.com