

مقاله پژوهشی

مقایسه دو روش تیمار داخل صفاقی و موضعی تیمین بر مرگ نوروئی در گانگلیون ریشه خلفی نخاع موش صحرائی پس از قطع عصب سیاتیک

مریم موسوی نژادمقدم^۱، مرتضی بهنام رسولی^{۱*}، سید عبدالرحیم رضایی^۲، ناصر مهدوی شهری^۱

۱. گروه زیست‌شناسی، دانشکده علوم، دانشگاه فردوسی مشهد، مشهد، ایران
۲. مرکز تحقیقات التهاب و بیماری‌های التهابی، دانشکده پزشکی، دانشگاه علوم پزشکی مشهد، مشهد، ایران

پذیرش: ۲۰ مرداد ۱۳۹۸

دریافت: ۸ مرداد ۱۳۹۸

چکیده

زمینه و هدف: یکی از عوامل ضعف ترمیم اعصاب محیطی ضایعه دیده، مرگ نوروئی رو به عقب در گانگلیون‌های ریشه پشتی نخاع است که به علت افزایش فعالیت اکسیدان‌ها می‌باشد. مطالعه حاضر تاثیر تیمین بعنوان یک آنتی‌اکسیدان را بر مرگ نوروئی، متعاقب قطع عصب سیاتیک مورد بررسی قرار داده است.

روش‌ها: در این مطالعه پژوهشی از ۲۵ موش صحرائی نر ویستار در ۵ گروه آزمایشی استفاده گردید (۵ موش در هر گروه). گروه ۱ گروه سالم و در گروه‌های ۲ تا ۵ عصب سیاتیک قطع شده و بترتیب تیمار روزانه با سرم فیزیولوژی (گروه کنترل)، تیمین داخل صفاقی (۵۰ و ۱۰۰ میلی‌گرم بر کیلوگرم) و تیمین موضعی (۱/۷ میلی‌گرم بر کیلوگرم) انجام گرفت. پس از ۴ هفته، حیوانات قربانی شده و گانگلیون ریشه پشتی قطعه پنجم کمری جهت مطالعات بافت‌شناسی برداشته شد.

یافته‌ها: در بررسی مورفولوژیکی برشهای گانگلیون‌های گروه‌های با قطع عصب، مناطقی بدون سلول مشاهده شد که احتمالاً در ارتباط با مرگ برنامه‌ریزی شده است. اندازه حجم گانگلیون‌های گروه‌های تیمار موضعی و سالم تفاوتی نداشت، در حالیکه در سایر گروه‌ها کاهش حجم گانگلیون در مقایسه با گروه سالم مشاهده گردید ($p < 0/001$) و کاهش حجم در گروه کنترل در مقایسه با گروه تیمار موضعی مشاهده شد ($p < 0/001$). مقایسه تعداد نوروئ‌های گانگلیون‌ها بین گروه‌های تیمار موضعی و سالم معنادار نبود، اما کاهش نوروئ‌ها در سایر گروه‌های آزمایشی در مقایسه با گروه سالم مشاهده شد ($p < 0/001$). مقایسه تعداد نوروئ‌ها بین گروه‌های تیمار موضعی و کنترل افزایش نشان داد ($p < 0/001$).

نتیجه‌گیری: نتایج نشان می‌دهد که تیمین، متعاقب تجویز دوز کافی، می‌تواند در گروه عوامل محافظ نوروئی قرار گیرد.

واژه‌های کلیدی: تیمین، گانگلیون ریشه پشتی، مرگ نوروئی

مقدمه

یک عصب محیطی هم بر عملکرد حسی و هم حرکتی تاثیر گذاشته و موجب واکنش آکسونی یا واکنش رو به عقب^۲ در نخاع و گانگلیون‌های ریشه خلفی می‌گردد [۱]. در این راستا مشخص شده است که پس از ایجاد ضایعه،

اعصاب محیطی معمولاً مشتمل بر آکسون‌های وایران‌های حرکتی و آوران‌های حسی هستند که به ترتیب از نوروئ‌های حرکتی نخاع و نوروئ‌ی حسی واقع در گانگلیون‌های ریشه خلفی اعصاب نخاعی (DRG)^۱ نشأت گرفته‌اند. بنابراین آسیب

² Retrograde

¹ Dorsal root ganglia (DRG)

دژنراسیون رو به عقب ناشی از قطع عصب سیاتیک در موش صحرایی با دو روش تیمار داخل صفاقی^۵ و موضعی (داخل مایع مغزی نخاعی)^۶ بررسی گردیده است.

مواد و روش‌ها

حیوانات آزمایشگاهی

در این پژوهش از ۲۵ سر موش صحرایی نر بالغ نژاد ویستار در محدوده سنی ۸ تا ۱۲ هفته که در اتاق حیوانات دانشکده علوم دانشگاه فردوسی مشهد تکثیر شده و در شرایط دمای °C ۲۲ و تحت شرایط ۱۲:۱۲ ساعت نور/ تاریکی و با دسترسی آزاد به آب و غذا نگهداری شدند استفاده گردید. در این مدت سعی شد نکات اخلاقی در زمان نگهداری و اجرای مراحل مختلف آزمایشی رعایت گردد این مطالعه دارای کد کمیته ملی اخلاق در پژوهش‌های زیستی به شماره IR.UM.REC.1397.063 می‌باشد.

روش قطع عصب سیاتیک

ابتدا هر حیوان با مخلوطی از کتامین (۱۰۰ میلی‌گرم بر کیلوگرم) و زایلازین (۱۰ میلی‌گرم بر کیلوگرم) با تزریق داخل صفاقی بیهوش گردید. در طی بیهوشی و جراحی بدن حیوان گرم نگاه داشته شد و علائم حیاتی آن کنترل گردید. برای قطع عصب سیاتیک، ابتدا موهای روی پوست ناحیه ران پای راست تراشیده شد و پس از ضدعفونی موضعی، برشی به طول ۱/۵ سانتیمتر در ناحیه ران ایجاد گردید. بدین ترتیب پس از کنار زدن پوست و ماهیچه گلوئتال، عصب سیاتیک ظاهر و توسط یک تیغ تیز قطع شد. جهت پیشگیری از ترمیم خودبخودی، ۳ میلیمتر از بخش دیستال عصب قطع شده جدا گردید. پس از آن ماهیچه‌ها و پوست بجای خود بازگردانده و با استفاده از نخ بخیه سیلک ۰-۴ بخیه زده شدند.

روش کاترگذاری و کنترل آن

روش استفاده شده مطابق با روش پیشنهادی استورکسون^۷ می‌باشد [۸]. به‌طور خلاصه، پس از بیهوشی کامل حیوان، موهای ناحیه کمر و پشت گردن چیده شد. پس از لمس استخوان لگن و یافتن دو خار ایلیاکی شکمی و در نظر گرفتن

چندین مسیر پیام‌رسانی داخل سلولی که اطلاعات را به جسم سلولی نورون‌ها منتقل می‌کنند در محل ضایعه آغاز می‌شود. برخی از این پیام‌ها القاکننده ترمیم و بعضی از آن‌ها القاکننده مرگ سلولی برنامه‌ریزی شده (آپتوز^۳) می‌باشند [۲]. توازن و یا عدم توازن بین این دو نوع پیام مشخص می‌کند که آیا نورون زنده خواهد ماند و یا از بین خواهد رفت. چنانچه این توازن به نفع مرگ سلولی باشد، مرگ سلولی از طریق یکی از دو مسیر داخلی و یا خارجی اتفاق خواهد افتاد. در مسیر داخلی، آنزیم‌های پروآپتوتیک با تشکیل منافذی در غشا میتوکندری موجب فعال شدن مسیری می‌شوند که نتیجه نهایی آن فعال شدن آنزیم کاسپاز، به‌خصوص کاسپاز ۳ که موجب القا مرگ نورون‌ها می‌شود می‌گردد. در مسیر خارجی، اتصال بعضی از مواد به گیرنده‌های سطح سلول سبب مرگ سلولی می‌گردد [۱، ۲]. در بررسی‌های متعددی نشان داده شده که نورون‌های حسی به مرگ نورونی حساس‌تر هستند و نورون‌های حرکتی تنها پس از ضایعات عصبی بسیار نزدیک به نخاع در معرض مرگ قرار می‌گیرند [۱].

در این رابطه نشان داده شده است که آنتی‌اکسیدان‌ها با پایدار نمودن غشا میتوکندری‌ها دارای قابلیت محافظ نورونی^۴ هستند [۳]. تیماین یا ویتامین B1 یکی از ترکیبات ضروری بدن پستانداران است که علاوه بر فعالیت کوآنزیمی در زنجیره انتقال الکترون، در سیستم عصبی نیز دارای نقش‌های گوناگونی از قبیل مشارکت در بسیاری از فرایندهای آنزیمی مرتبط با تکامل مغز، عملکرد مغز و هم‌چنین ارتباطات بین نورونی و تولید استیل کولین می‌باشد [۴]. از نظر بالینی، تیماین کاربردهای متعددی داشته و برای کنترل برخی بیماری‌های نورولوژیک از قبیل نوروپاتی دیابتی و آلزایمر تجویز می‌شود [۵، ۶]. علاوه بر این در شرایط استرس اکسیداتیو، تیماین اکسیده شده و به اشکال تیماین دی‌سولفید و تیوکروم درمی‌آید. این ترکیبات بعنوان آنتی‌اکسیدان‌های قوی ایفای نقش می‌نمایند [۷].

از آنجایی که گانگلیون‌های ریشه خلفی نخاع در مایع مغزی نخاعی قرار دارند، یکی از روش‌های بررسی تاثیر داروها بر سلول‌های این ناحیه، تزریق دارو در مایع مغزی نخاعی است. در پژوهش حاضر، آثار محافظت نورونی تیماین بر

⁵ Intraperitoneal

⁶ Intrathecal

⁷ Storkson

³ Apoptosis

⁴ Neuroprotective

پس از گذشت حدود یک‌ربع ساعت مجدداً بحالت اولیه باز می‌گردد. بدین ترتیب، حیواناتی که به این آزمون پاسخ مثبت داده بودند به‌صورت زیر وارد مرحله بعدی تحقیق شدند. در روز هفتم بر روی این حیوانات جراحی قطع عصب سیاتیک انجام گرفت و از آن روز به بعد بصورت روزانه و به مدت ۴ هفته تیماین را بصورت اینتراتکال دریافت نمودند. پس از گذشت چهار هفته و در روز نمونه‌برداری، به منظور حصول اطمینان کافی از جابجا نشدن کاتتر، از روش تزریق رنگ استفاده شد. به این منظور ابتدا حیوان بیهوش شد و سپس حدود ۵۰ میکرولیتر رنگ آبی تولوئیدین از طریق کاتتر تزریق گردید. پس از گذشت حدود نیم ساعت، حیوان پرفیوژن و سپس گانگلیون ریشه خلفی قطعه پنجم کمری نخاع (L5DRG)^۸ آن بیرون کشیده شد. در این زمان، اگر گانگلیون و بخشی از عصب نخاعی که بین آن و نخاع قرار دارد آبی رنگ شده باشد (ناحیه‌ای که در مایع مغزی نخاعی قرار دارد)، نشانه‌ی درست بودن محل کاتتر و جابجا نشدن آن است. پس از آن گانگلیون در محلول فرمالین ۱۰ درصد تثبیت گردید.

روش خارج نمودن گانگلیون ریشه خلفی قطعه پنجم کمری نخاع

این گانگلیون بسیار کوچک است و در ستون مهره‌ها و در مجاورت سوراخ بین مهره‌ای در زیر مهره L5 قرار دارد. پس از انجام پرفیوژن، ناحیه ران پای راست حیوان شکافته و عصب سیاتیک ظاهر گردید. این عصب پس از رسیدن به مفصل ران، به زیر استخوان لگن می‌رود. در ادامه، با کمک قیچی استخوان لگن شکسته و پس از جدا نمودن بخش فوقانی آن، مسیر عصب سیاتیک دنبال گردید. این عصب یک شاخه نازک به سمت سوراخ بین مهره‌ای در زیر مهره L6 می‌فرستد و ادامه آن به سمت بالا رفته و به دو شاخه تقسیم می‌شود که یک شاخه به سمت سوراخ بین مهره‌ای در زیر مهره L5 و شاخه دیگر به سمت سوراخ بین مهره‌ای در زیر مهره L4 می‌رود. به کمک یک پنس دندان‌دار، شاخه L5 به بیرون کشیده و از نخاع جدا گردید [۹]. سپس گانگلیون از شاخه عصب حسی جدا گردیده و در فرمالین ۱۰ درصد قرار گرفت.

محور بین این دو خار، حدود ۵ میلی‌متر از پوست در جهت عمود بر این محور شکافته شد. پس از ظاهر شدن ماهیچه‌ها، یک سر سوزن شماره ۱۸ در نقطه‌ای که یک سانتیمتر پایین‌تر از خط بین دو خار و در نیم سانتیمتری خط وسط قرار دارد در بافت ماهیچه‌ای فرو گردید تا در شیار سطح پشتی مهره L6 قرار گرفت. در این شیار سر سوزن به سمت جلو و کمی مایل، به‌طوری که سر آن به سمت خط وسط باشد، حرکت داده شد. پس از پیدا کردن فاصله بین مهره‌های کمری L5 و L6، سر سوزن به سمت جلو رانده شد تا پس از عبور از بافت‌های بین مهره‌ای وارد فضای داخل ستون مهره‌ها گردد. در این زمان جهت عبور سریعتر سر سوزن، بهتر است دو خار ایلیاکی شکمی را کمی بالاتر گرفته تا در بخش کمری ستون مهره‌ها حالت تحدب ایجاد شود. در این مرحله، به محض اینکه سر سوزن وارد فضای ساب دورال می‌شود (در مایع مغزی نخاعی قرار می‌گیرد)، دم حیوان بطور ناگهانی تکان می‌خورد و یا در پاهای حیوان لرزش و انقباض مشاهده می‌شود. پس از آن، همچنانکه سر سوزن در این نقطه و در جهت خط وسط نگاه داشته می‌شود، یک قطعه لوله پلی اتیلنی PE10 استریل (ساخت شرکت AM سیستم امریکا) بطول ۲۸ سانتیمتر وارد انتهای سر سوزن شده و آنقدر به سمت جلو رانده می‌شود، تا حدود ۳ سانتیمتر آن وارد فضای ساب دورال شده و در مجاورت نخاع قرار گیرد. پس از آن همزمان با ثابت نگهداشتن لوله پلی اتیلنی (کاتتر)، سر سوزن به عقب کشیده شده و از انتهای کاتتر خارج می‌شود. کاتتر به کمک نخ بخیه به ماهیچه‌های کمر ثابت و در ادامه به کمک سر سوزن از زیر پوست ناحیه پشت به سمت ناحیه گردن رانده شده و با نخ بخیه در جای خود تثبیت می‌شود. در انتها، پس از بخیه زدن پوست ناحیه گردن و کمر و بیهوش آمدن حیوان، به اتاق حیوانات منتقل و تا پایان دوره تیمار در قفس جداگانه نگهداری گردید.

پس از جراحی کاتترگذاری و در طی یک هفته‌ای که به حیوان فرصت بهبودی داده شد، هر روز کاتتر با حدود ۲۰ میکرولیتر سرم فیزیولوژی شست و شو داده شده و در روز ششم جهت اطمینان یافتن از درستی وضعیت کاتتر، حدود ۲۰ میکرولیتر لیدوکائین ۲ درصد (ساخت شرکت داروسازی کاسپین، CAS:6108-05-0) از طریق کاتتر تزریق گردید. اگر موقعیت کاتتر درست باشد و یا دچار انسداد نشده باشد، پس از گذشت حدود یکی دو دقیقه، پاهای حیوان بطور موقتی فلج و

⁸ Lumbar 5 dorsal root ganglion (L5DRG)

مطالعه بافت‌شناسی

گانگلیون ریشه خلفی قطعه پنجم کمری نخاع خارج گشته و در فرمالین ده در صد تثبیت گردید. در این مطالعه امکان استفاده از دوز بالاتر داخل صفاقی تیمین (۱۵۰ میلی‌گرم بر کیلوگرم) مقدور نبود زیرا پس از گذشت یکی دو دقیقه از تزریق، حیوانات دچار تشنج شده و می‌میرند.

تحلیل آماری داده‌ها

تجزیه و تحلیل آماری با کمک نرم افزار R3.4.1 انجام گرفت و از آزمون‌های آماری آنالیز واریانس یک طرفه و آزمون تعقیبی توکی استفاده گردید. تمامی داده‌ها به صورت میانگین \pm انحراف معیار از میانگین گزارش و به لحاظ آماری $p < 0/05$ سطح معنی‌دار در نظر گرفته شد.

یافته‌ها

مقایسه مورفولوژیکی گانگلیون ریشه خلفی قطعه پنجم کمری نخاع در پایان هفته چهارم پس از قطع عصب سیاتیک در موش صحرایی

در شکل ۱ مقطع طولی گانگلیون رنگ‌آمیزی شده با کریزل ویوله نشان داده شده است. در تمامی نمونه‌ها، جسم سلولی نورون‌ها، رشته‌های عصبی و سلول‌های شوان به خوبی قابل مشاهده می‌باشد. در گروه‌های کنترل (شکل ۱ ب)، تجویز داخل صفاقی تیمین ۵۰ و ۱۰۰ میلی‌گرم بر کیلوگرم (شکل‌های ج و د) و تیمین موضعی (شکل ۱ ه)، برخی از نواحی فاقد سلول است که احتمالاً به مرگ برنامه‌ریزی شده سلول‌ها مربوط می‌شود، در حالی که در نمونه سالم (شکل ۱ الف) این نواحی مشاهده نمی‌شوند.

مقایسه میانگین حجم گانگلیون ریشه خلفی قطعه پنجم کمری نخاع در پایان هفته چهارم پس از قطع عصب سیاتیک

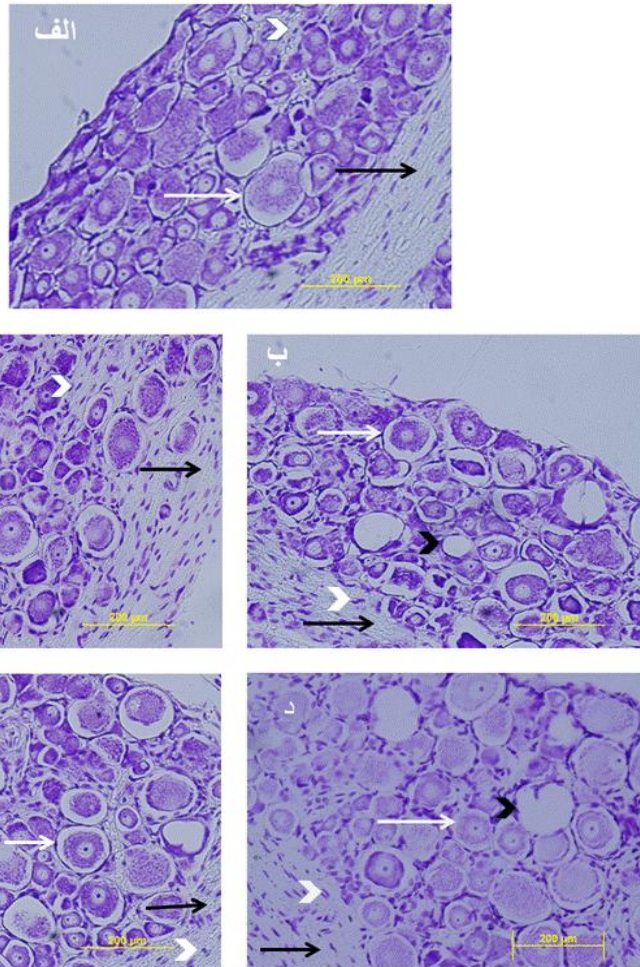
نتایج نشان می‌دهد که کاهش معنی‌دار حجم بین گروه‌های کنترل و تیمین داخل صفاقی ۵۰ و ۱۰۰ میلی‌گرم بر کیلوگرم با گروه سالم وجود دارد ($p < 0/001$)، در حالیکه بین گروه سالم و تیمین موضعی تفاوت وجود ندارد. هم‌چنین کاهش معنی‌دار حجم بین گروه‌های کنترل و تیمین موضعی وجود دارد ($p < 0/01$)، در حالی که در گروه‌های دیگر (تیمین داخل صفاقی ۵۰ و ۱۰۰ میلی‌گرم بر کیلوگرم) تفاوت با گروه کنترل مشاهده نگردید. (نمودار ۱).

جهت مطالعات بافت‌شناسی، گانگلیون‌های تثبیت شده پس از طی مراحل پردازش بافتی در پارافین قالب‌گیری شدند. از بلوک‌های پارافینی برش‌های سریال ۶ میکرومتری (میکروتوم مدل Leitz- ساخت کشور آلمان) تهیه و پس از رنگ‌آمیزی با کریزل ویوله از آنها با کمک میکروسکوپ نوری (Olympus BH2- ساخت کشور ژاپن) مجهز به دوربین دیجیتال (Olympus DP71- ساخت کشور ژاپن) متصل به کامپیوتر عکسبرداری شد. سرانجام جهت محاسبه حجم گانگلیون و تعداد سلول‌های هر گانگلیون از روش‌های استریولوژی [۱۰] استفاده گردید. مطابق این روش ابتدا حجم گانگلیون با استفاده از روش کاوالیه مشخص شده و سپس با استفاده از روش دایسکتور^۹ تعداد نورون‌ها در واحد حجم محاسبه شده و در نهایت با ضرب این دو کمیت تعداد نورون‌ها در گانگلیون مشخص می‌گردد.

گروه‌های آزمایشی

موش‌های صحرایی به صورت تصادفی در ۵ گروه آزمایشی قرار گرفتند (در هر گروه ۵ عدد موش) و مراحل آزمایش به ترتیب زیر انجام گرفت: گروه ۱- سالم، گروه ۲- قطع عصب سیاتیک و تزریق داخل صفاقی سرم فیزیولوژی (کنترل)، گروه ۳- قطع عصب سیاتیک و تزریق داخل صفاقی تیمین با دوز ۵۰ میلی‌گرم بر کیلوگرم (ساخت شرکت داروسازی نصر فریمان، CAS:67-03-8)، گروه ۴- قطع عصب سیاتیک و تزریق داخل صفاقی تیمین با دوز ۱۰۰ میلی‌گرم بر کیلوگرم و گروه ۵- قطع عصب سیاتیک یک هفته پس از کاترگذاری و تزریق موضعی تیمین (۱/۷ میلی‌گرم بر کیلوگرم). از آنجایی که حجم خون در موش صحرایی بالغ تقریباً معادل ۳۰ برابر حجم مایع مغزی نخاعی است، بنابراین غلظت ۱/۷ میلی‌گرم بر کیلوگرم در مایع مغزی نخاعی تقریباً معادل دوز ۵۰ میلی‌گرم بر کیلوگرم سیستمیک می‌شود [۱۱]. تزریق دارو بصورت روزانه تا زمان نمونه‌برداری ادامه یافت. پس از گذشت ۴ هفته از عمل قطع عصب، موش‌های صحرایی ابتدا با مخلوطی از کتامین (۱۲۰ میلی‌گرم بر کیلوگرم) و زایلازین (۱۰ میلی‌گرم بر کیلوگرم) بیهوش و سپس پرفیوژن شده (قفسه سینه شکافته شد و فرمالین ۱۰ درصد توسط ست سرم بمدت ۲۰ دقیقه از طریق قلب تزریق گردید تا تمامی بافتهای بدن تثبیت گردند) و

⁹ Disector technique



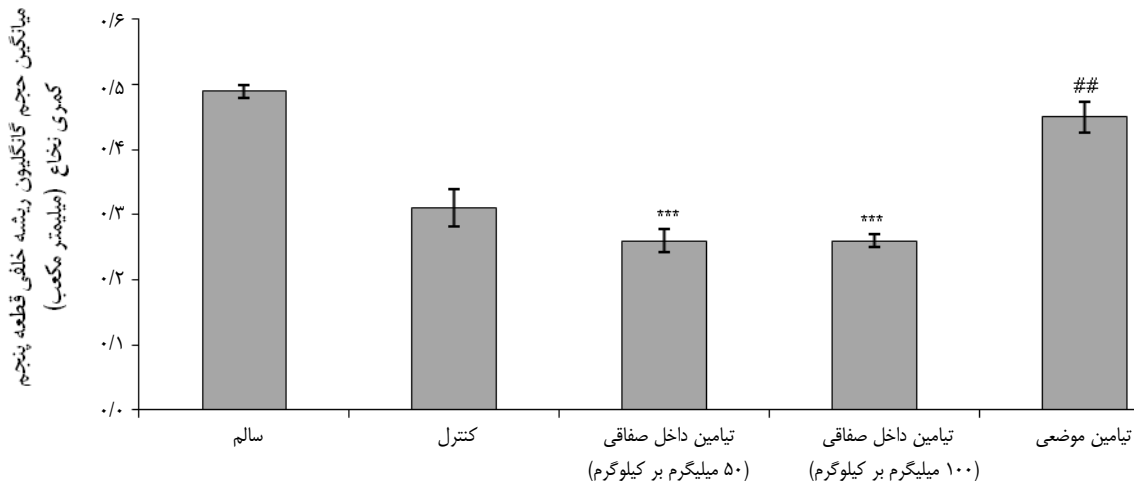
شکل ۱- مقایسه سطح مقطع رنگ آمیزی شده (کریزل ویوله) گانگلیون ریشه خلفی قطعه پنجم کمری نخاع موش صحرایی در گروه‌های مختلف در پایان هفته چهارم پس از قطع عصب سیاتیک. الف: نمونه سالم، ب: کنترل، ج: تیمامین داخل صفاقی با دوز ۵۰ میلی‌گرم بر کیلوگرم، د: تیمامین داخل صفاقی با دوز ۱۰۰ میلی‌گرم بر کیلوگرم، و ه: تیمامین موضعی (نورون‌ها با پیکان سفید، رشته‌های عصبی با پیکان سیاه، سلول‌های شوان با نوک پیکان سفید و منطقه خالی که ممکن است مربوط به سلول آپوپتوز شده باشد با نوک پیکان سیاه نمایش داده شده‌اند). بزرگنمایی $\times 200$.

بحث

در بافت عصبی، نورون‌ها گاهی دچار مرگ سلولی می‌شوند. این واقعه یا در اثر نکروز پدیدار می‌شود که پدیده‌ای غیرفعال است و یا در اثر آپوپتوز که فرایندی متابولیک و فعال می‌باشد، اتفاق می‌افتد. در ضایعات نکروز، جسم سلولی در معرض آسیب مستقیم قرار می‌گیرد و مرگ سلولی بسیار سریع اتفاق می‌افتد به طوری که فرصتی برای مداخله درمانی وجود ندارد ولی در مرگ سلولی برنامه‌ریزی شده یا آپوپتوز که یک پدیده ثانویه پیشرونده است، به صورت بالقوه، یک پنجره زمانی درمانی وجود دارد. این فرایندی مشتمل بر مسیرهای سیگنالینگ متعددی می‌باشد [۱۲]. تحقیقات نشان داده است که پس از

مقایسه میانگین تعداد سلولهای موجود در گانگلیون ریشه خلفی قطعه پنجم کمری نخاع در هفته چهارم پس از قطع عصب سیاتیک

نتایج حاصل از شمارش سلول‌های موجود نشان می‌دهد که کاهش معنی‌دار بین گروه‌های تیمامین داخل صفاقی ۵۰ و ۱۰۰ و کنترل با گروه سالم وجود دارد ($p < 0/01$)، در حالی که بین گروه سالم و تیمامین موضعی تفاوت وجود ندارد. همچنین افزایش تفاوت بین گروه تیمامین موضعی و کنترل مشاهده می‌شود ($p < 0/05$)، ولی تفاوت بین دو گروه تیمامین داخل صفاقی ۵۰ و ۱۰۰ میلی‌گرم بر کیلوگرم با گروه کنترل معنی‌دار نیست (نمودار ۲).



نمودار ۱- مقایسه میانگین حجم گانگلیون ریشه خلفی قطعه پنجم کمری نخاع بین گروه‌های مختلف در پایان هفته چهارم پس از قطع عصب سیاتیک. داده‌ها به صورت میانگین \pm انحراف معیار از میانگین ارائه شده است. $p < 0.001$: *** در مقایسه با گروه سالم؛ $p < 0.01$: ## در مقایسه با گروه کنترل. (۵ نمونه در هر گروه).

و متعاقب آن از کار افتادن مسیرهای داخل سلولی مسئول حفظ کارایی این نورون‌ها می‌باشد [۱].

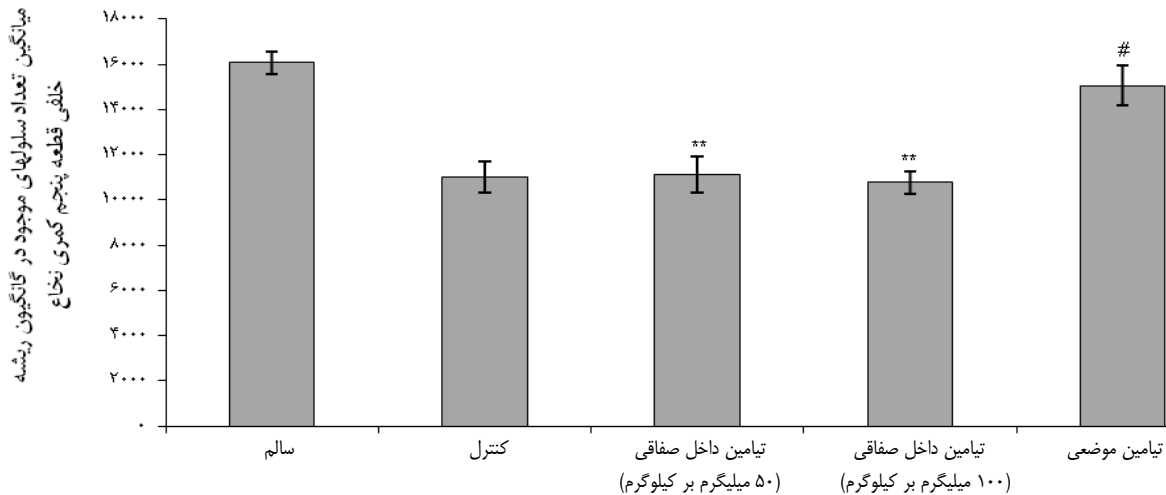
از آنجایی که در مکانیسم‌های دخیل در مرگ سلولی، میتوکندری‌ها و تولید ROS اهمیت بسیاری دارند، عواملی که بتوانند موجب تثبیت متابولیسم اکسیداتیو و یا محافظت میتوکندریایی شوند محافظ نورونی تلقی می‌شوند. در این رابطه، گلوتاتیون مولکول مهمی است که می‌تواند پراکسیدازها و رادیکال‌های آزاد را به ترکیبات بی‌ضرر تبدیل و بدین ترتیب آسیب اکسیداتیو را مرتفع سازد. بنابراین تامین کاهش گلوتاتیون می‌تواند به عنوان یک اثر محافظت نورونی در نظر گرفته شود. اگر چه گلوتاتیون نمی‌تواند از سد خونی- مغزی عبور نماید ولی در مقابل، مواد آنتی‌اکسیدانی وجود دارند که می‌توانند از سد خونی- مغزی عبور کرده و پس از تجمع در بافت عصبی، سطح گلوتاتیون داخل سلولی را افزایش دهند [۱۳].

تیماین یک ترکیب سولفوری متشکل از یک حلقه تiazol و یک حلقه پیریمیدین است که توسط یک گروه متیلن به یکدیگر متصل می‌شوند. از آنجا که تیماین از ویتامین‌های محلول در آب است به راحتی از سد خونی- مغزی عبور می‌کند و نقش آن در متابولیسم گلوکز، انتقال عصبی در نورون‌ها و اعمال نورولوژیک سیستم عصبی مرکزی به خوبی شناخته شده است [۴]. در این رابطه گزارش شده که کمبود تیماین موجب بروز بیماری‌های نورودژنراتیو و مرگ نورونی در تالاموس، پل مغزی و مخچه می‌شود [۱۴]. این مولکول با رادیکال‌های آزاد

قطع عصب، مرگ برنامه‌ریزی شده در سلول‌های گانگلیون‌های ریشه خلفی نخاع القا می‌شود. متعاقب قطع عصب، نسخه‌برداری از ژن‌هایی خاص القا می‌شود که دسته‌ای از آن‌ها پیام‌های ترمیم و دسته‌ای دیگر از آن‌ها مسیر مرگ سلولی برنامه‌ریزی شده را در سلول به راه می‌اندازند. وضعیت نهایی نورون به توازن محصولات ژن‌های این دو گروه بستگی دارد [۱]. در این میان میتوکندری نقش کلیدی را بر عهده دارد. احتمالاً به علت افزایش میزان گونه‌های اکسیژن فعال (ROS)، مکانیسم طبیعی انتقال الکترون آسیب می‌بیند، هموستازی میتوکندری دچار نارسایی می‌شود، و مولکول‌های آپوپتوتیک، آشبار کاسپاز را تحریک و مرگ سلولی فعال بوقوع می‌پیوندد [۱۲].

متعاقب قطع عصب تغییرات مورفولوژیکی خاصی در جسم سلولی ظاهر می‌شود که به آن کروماتولیز یا واکنش آکسونی گفته می‌شود که شامل ورم جسم سلولی، کشیدگی هسته و رانده شدن هسته به محیط سلول و تجزیه اجسام نیسل است [۲]. در آزمایشات متعدد نشان داده شده است که در حیوانات بالغ اگرچه قطع عصب سیاتیک تاثیری بر بقا نورون‌های حرکتی ندارد ولی مرگ سلولی رو به عقب همراه با تاخیر زمانی در نورون‌های حسی واقع در گانگلیون‌های ریشه خلفی اتفاق می‌افتد. یکی از دلایل احتمالی مرگ سلولی در این نورون‌ها نرسیدن مقادیر کافی از فاکتورهای نوروتروفیک به جسم سلولی

¹⁰ Reactive oxygen species (ROS)



نمودار ۲- مقایسه میانگین تعداد سلولهای موجود در گانگلیون ریشه خلفی قطعه پنجم کمری نخاع بین گروههای مختلف در پایان هفته چهارم پس از قطع عصب سیاتیک. داده‌ها بصورت میانگین \pm انحراف معیار از میانگین ارائه شده است. **: $p < 0.01$ در مقایسه با گروه سالم; #: $p < 0.05$ در مقایسه با گروه کنترل (۵ نمونه در هر گروه).

صحرائی در نورون‌های حسی گانگلیون ریشه خلفی قطعه پنجم کمری نخاع، مرگ نورونی القا و پس از گذشت چهار هفته تغییراتی در مقاطع بافتی گانگلیون‌ها مشهود بود (شکل ۱). متعاقب قطع عصب سیاتیک، مقایسه اثرات تیمار روزانه سیستمیک و موضعی تیامین به دو روش تزریق داخل صفاقی و داخل مایع مغزی نخاعی (موضعی) نشان داد که اثرات محافظت‌کنندگی نورونی تزریق موضعی نسبت به تزریق داخل صفاقی بیشتر است. بر اساس نتایج بدست آمده دوزهای ۵۰ میلی گرم بر کیلوگرم و ۱۰۰ میلی گرم بر کیلوگرم تزریق داخل صفاقی تیامین بر جلوگیری از مرگ نورونی تأثیری نداشته و استفاده از دوزهای بالاتر با محدودیت همراه است، در حالیکه دوز ۱/۷ میلی گرم بر کیلوگرم موضعی کارآمدتر بوده و هم از کاهش حجم گانگلیون و هم از کاهش تعداد نورون‌ها در گانگلیون جلوگیری کرده است (نمودارهای ۱ و ۲). علت ضعیف‌تر بودن آثار تیامین پس از تزریق سیستمیک می‌تواند بدلیل فسفریله شدن بخش عمده‌ای از آن به تیامین مونوفسفات، تیامین پیروفسفات و تیامین تری فسفات باشد [۴]، هم‌چنین بخش دیگری از طریق کبد و کلیه از بدن دفع می‌شود و بدین ترتیب غلظت موثر آن کاهش می‌یابد. نتایج این مطالعه احتمالاً موید آن است که تیامین، به عنوان سوبسترای گلوکوتایون که از میتوکندری در مقابل ROS محافظت می‌کند [۶] می‌تواند در گانگلیون‌ها مانع مرگ نورونی شده و یا میزان آن را محدود کند.

واکنش داده و به تیوکروم و تیامین دی‌سولفید اکسید می‌شود. اثر آنتی‌اکسیدانی تیامین احتمالاً مربوط به انتقال دو H^+ از گروه NH_2 مربوط به حلقه پیریمیدین و یک H^+ از حلقه تiazol به سوبسترهای واکنشی می‌باشد [۱۵]. گزارشات منتشر شده در ارتباط با اثرات سودمند تیامین نشان می‌دهند که در موش صحرائی، هیپرتروفی قلبی آزمایشگاهی با تولید NADPH و در نتیجه افزایش سطح پراکسیداسیون لیپیدی وابسته به NADPH موجب کاهش فعالیت گلوکوتایون ردوکتاز می‌شود و تیمار با تیامین می‌تواند سطح پراکسیداسیون لیپیدی را به حال طبیعی برگردانده و گلوکوتایون ردوکتاز را افزایش دهد [۱۶]. به همین ترتیب، تیامین پیروفسفات می‌تواند از تخریب اکسیداتیو کبدی (هپاتوتوکسیسیته) ناشی از مصرف دوز بالای پاراستامول جلوگیری کرده و از بالا رفتن سطح پارامترهای اکسیدانی از قبیل مالوندی آلدئید و نیتریک اکسید جلوگیری و مانع کاهش آنتی‌اکسیدان‌های آنزیمی و غیر آنزیمی مانند گلوکوتایون، گلوکوتایون پراکسیداز، گلوکوتایون S ترانسفراز، سوپر اکسید دسموتاز و کاتالاز شود [۱۷، ۱۸]. در سلول‌های سیستم ایمنی تیامین از طریق حفظ گروه‌های سولفیدریل بر روی سطح نوتروفیل‌ها، آن‌ها را از اکسیداسیون محافظت کرده [۴] و می‌تواند استرس اکسیداتیو ماکروفازها را که در نتیجه فعالیت فاکتورهای التهابی رخ می‌دهد سرکوب نماید [۱۹].

در این تحقیق از طریق قطع عصب سیاتیک موش‌های

است که بدین وسیله از آن معاونت محترم تشکر و قدردانی می‌شود.

تعارض در منافع

نویسندگان این مقاله تعارض در منافع ندارند.

نقش نویسندگان

م.م.م: انجام مطالعه، نگارش مقاله و آنالیز آماری، م.ب.ر: ایده، طراحی و نظارت بر حسن اجرای مطالعه و نگارش مقاله، س.ع.ر: نظارت بر حسن اجرای مطالعه و نگارش مقاله، و ن.م.ش: نظارت بر حسن اجرای مطالعه و نگارش مقاله.

فهرست منابع

- Terenghi G, Hart A, Wiberg M, The nerve injury and the dying neurons: diagnosis and prevention. *J Hand Surg Eur Vol* 36 (2011) 730-734.
- Maripuu A, Björkman A, Björkman-Burtscher IM, Mannfolk P, Andersson G, Dahlin LB, Reconstruction of sciatic nerve after traumatic injury in humans-factors influencing outcome as related to neurobiological knowledge from animal research. *J Brachial Plex Peripher Nerve Inj* 10 (2012) 1-13.
- Welin D, Novikova LN, Wiberg M, Kellerth JO, Novikov LN, Effects of N-acetyl-cysteine on the survival and regeneration of sural sensory neurons in adult rats. *Brain Res* 1287 (2009) 58-66.
- Manzetti S, Zhang J, van der Spoel D, Thiamin function, metabolism, uptake, and transport. *Biochemistry* 53 (2014) 821-835.
- Várkonyi T, Körei A, Putz Z, Martos T, Keresztes K, Lengyel C, Nyiraty S, Stürban A, Jermendy G, Kempler P, Advances in the management of diabetic neuropathy. *Minerva Med* 108 (2017) 419-437.
- Wang C, Fei G, Pan X, Sang S, Wang L, Zhong C, Jin L, High thiamine diphosphate level as a protective factor for Alzheimer's disease. *Neurol Res* 40 (2018) 658-665.
- Lukienko PI, Mel'nichenko NG, Zverinskii IV, Zabrodskaya SV, Antioxidant properties of thiamine. *Bull Exp Biol Med* 130 (2000) 874-876.
- Pogatzki EM, Zahn PK, Brennan TJ, Lumbar catheterization of the subarachnoid space with a 32-gauge polyurethane catheter in the rat. *Eur J Pain*

نتیجه گیری

در این مطالعه نشان داده شد که احتمالاً تجویز تیمین از گسترش مرگ نورونی ناشی از قطع عصب سیاتیک در گانگلیون ریشه خلفی قطعه پنجم کمری نخاع جلوگیری می‌کند. تیمین دارویی است با دسترسی آسان، براحتی در آب حل می‌شود و مصرف دوزهای بالای خوراکی آن، حتی بیشتر از ۱۰۰ میلی‌گرم در روز، عوارض جانبی ندارد [۲۰]. بدین ترتیب، یافته‌های این مطالعه می‌تواند بینش جدیدی در جهت آثار درمانی سودمند تیمین فراهم نماید.

تشکر و قدردانی

این مطالعه با مساعدت مالی حوزه معاونت پژوهشی دانشگاه فردوسی مشهد در قالب طرح با کد ۳/۳۳۲۸۷ به انجام رسیده

- 4 (2000) 111-113.
- [9] Savastano LE, Laurito SR, Fitt MR, Rasmussen JA, Gonzalez Polo V, Patterson SI, Sciatic nerve injury: a simple and subtle model for investigating many aspects of nervous system damage and recovery. *J Neurosci Methods* 227 (2014) 166-180.
- [10] West MJ, Stereological methods for estimating the total number of neurons and synapses: issues of precision and bias. *Trends Neurosci* 22 (1999) 51-61.
- [11] Rosenling ATI, *Proteomic screening of cerebrospinal fluid: Candidate proteomic biomarkers for sample stability and experimental autoimmune encephalomyelitis* [dissertation]. Faculty of Mathematics and Natural Sciences, Groningen Univ., 2010.
- [12] Fujikawa, DG, Acute neuronal injury, the role of excitotoxic programmed cell death mechanisms. New York: Springer, 2010: 22-32.
- [13] Cooper AJ, Kristal BS, Multiple roles of glutathione in the central nervous system. *Biol Chem* 378 (1997) 793-802.
- [14] Desjardins P, Butterworth RF, Role of mitochondrial dysfunction and oxidative stress in the pathogenesis of selective neuronal loss in Wernicke's encephalopathy. *Mol Neurobiol* 31 (2005) 17-25.
- [15] Parkhomenko IuM, Stepuro II, Donchenko GV, Stepuro VI, Oxidized derivatives of thiamine: formation, properties, biological role. *Ukr Biokhim Zh* 84 (2012) 5-24 [in Russian].
- [16] Gibson GE, Zhang H, Interactions of oxidative stress with thiamine homeostasis promotes neurodegeneration. *Neurochem Int* 40 (2002) 493-504.

- [17] Uysal HB, Dağlı B, Yılmaz M, Kahyaoğlu F, Gökçimen A, Ömürlü İK, Demirci B, Biochemical and histological effects of thiamine pyrophosphate against acetaminophen-induced hepatotoxicity. *Basic Clin Pharmacol Toxicol* 118 (2016) 70-76.
- [18] Kisaoglu A, Ozogul B, Turan MI, Yılmaz I, Demiryılmaz I, Atamanalp SS, Bakan E, Suleyman H, Damage induced by paracetamol compared with N-acetylcysteine. *J Chin Med Assoc* 77 (2014) 463-468.
- [19] Yadav UC, Kalariya NM, Srivastava SK, Ramana KV, Protective role of benfotiamine, a fat-soluble vitamin B1 analogue, in lipopolysaccharide-induced cytotoxic signals in murine macrophages. *Free Radic Biol Med* 48 (2010) 1423-1434.
- [20] Hinze-Selch D, Weber MM, Zimmermann U, Pollmächer T, Thiamine treatment in psychiatry and neurology. *Fortschr Neurol Psychiatr* 68 (2000) 113-120 [in German].

Research paper

Comparison of intraperitoneal and local thiamine administration on the neuronal death of dorsal root ganglion after sciatic nerve transection in rat

Maryam Mousavinezhad-Moghaddam¹, Morteza Behnam-Rassouli^{1*},
Seyed Abdol-Rahim Rezaee², Naser Mahdavi-Shahri¹

1. Biology Department, Faculty of Science, Ferdowsi University of Mashhad, Mashhad, Iran

2. Inflammation and Inflammatory Diseases Research Center, Medical school,
Mashhad University of Medical Sciences, Mashhad, Iran

Received: 11 July 2019

Accepted: 30 July 2019

Abstract

Background and aims: The retrograde neuronal death in the dorsal root ganglia (DRG) can be the main factor in poor regeneration of injured peripheral nerves occurring by increased activity of oxidant agents. The present study investigated the effect of thiamine treatment, as an antioxidant, on neuronal death after sciatic nerve transection.

Methods: Twenty-five male Wistar rats were allocated in 5 experimental groups (n = 5). Group 1 was considered as intact. The sciatic nerve was transected in groups 2 to 5. Then rats were treated daily with physiological saline (control group), thiamine (50 and 100 mg/kg; i.p.) and thiamine (1.7 mg/kg locally). After four weeks, animals were sacrificed and L5DRG was removed for histological assessment.

Results: Morphological analysis showed some no cell areas in L5DRG sections, which may be related to apoptotic cells in axotomized animals. L5DRG volume measurement showed no significant difference between intact and local thiamine treated group, while its volume was significantly reduced in other experimental groups ($p < 0.001$). This parameter was also significantly reduced in control group compared with local thiamine treated group ($p < 0.001$). Although the difference of L5DRG cell number in local thiamine treated group was not significant, its reduction was significant in control and intraperitoneal groups compared with intact group ($p < 0.01$). The L5DRG cell count in local thiamine treated group was significantly higher than that in control group ($p < 0.01$).

Conclusion: These findings may indicate that thiamine if is administered in sufficient doses can be classified as neuroprotective agent.

Keywords: Thiamine, Dorsal root ganglia, Neuronal cell death

Please cite this article as follows:

Mousavinezhad-Moghaddam M, Behnam-Rassouli M, Rezaee SAR, Mahdavi-Shahri N, Comparison of intraperitoneal and local thiamine administration on the neuronal death of dorsal root ganglion after sciatic nerve transection in rat. *Iran J Physiol Pharmacol* 3 (2019) 79-88.

* Corresponding author: behnam@um.ac.ir (ORCID ID: 0000-0001-6580-7620)