

## اثربخشی فتوترایی موضعی در درمان بیماران با پوستولوز کف دست و پا

**زمینه و هدف:** پوستولوز کف دست و پا بیماری پوستی پوستولی مزمن و محدود به کف دست و پا می‌باشد که مشخصه‌ی آن مقاومت به درمان و میزان بالای عود است. درمان‌های مختلفی با اثربخشی متفاوت در درمان این بیماری به کار رفته است. هدف این مطالعه بررسی اثربخشی bath PUVA به‌عنوان یک روش درمانی کم‌عارضه در کنترل پوستولوز کف دست و پا است.

**روش اجرا:** در این مطالعه‌ی گذشته‌نگر، بیماران پوستولوز کف دست و پا مراجعه‌کننده به کلینیک اشعه‌ی بیمارستان رازی طی سال‌های ۱۳۸۴ تا ۱۳۸۸ که تحت درمان با bath PUVA قرار گرفته بودند از نظر میزان بهبودی بررسی شدند. یافته‌ها با آزمون‌های آماری مربع کای و آزمون t مورد تجزیه و تحلیل قرار گرفت.

**یافته‌ها:** ۹۵ بیمار با میانگین سنی ۴۴/۱۷ بررسی شدند. از کل بیماران ۴۹/۵٪ مرد و ۵۰/۵٪ زن بودند. میانگین تعداد جلسات درمان ۴۲/۵±۲۰/۹ جلسه و میانگین (±انحراف معیار) مقدار تجمعی اشعه ۲۵۱/۸±۲۰۳/۴ J/cm<sup>2</sup> بود که ۱۶/۸٪ پاسخ درمانی بسیارخوب، ۳۵/۸٪ پاسخ درمانی خوب، ۲۹/۵٪ پاسخ درمانی متوسط، ۹/۵٪ بیماران پاسخ به درمان ضعیف و در ۸/۴٪ بیماران شکست کامل درمان مشاهده شد. مقدار تجمعی اشعه در بیمارانی با پاسخ درمانی بسیار خوب به‌طور معنی‌داری بیش از سایر بیماران بود (P=۰/۰۱۶). تعداد جلسات درمانی نیز در این افراد به‌طور معنی‌داری بیش از سایر بیماران بود (P<۰/۰۵). ۲۰٪ بیماران به‌علت عوارض درمان از مطالعه خارج شدند که در همه موارد با قطع درمان عوارض بهبود یافتند و عارضه‌ی طولانی‌مدت مشاهده نشد.

**نتیجه‌گیری:** این نتایج نشان می‌دهد local bath PUVA در درمان پوستولوز کف دست و پا روش مؤثر و کم‌عارضه‌ای می‌باشد.

**کلیدواژه‌ها:** پوستولوز کف دست و پا، bath puva موضعی، درمان دریافت مقاله: ۹۱/۷/۲۹ پذیرش مقاله: ۹۱/۸/۳۰ پوست و زیبایی؛ پاییز ۱۳۹۱، دوره‌ی ۳ (۳): ۱۵۴-۱۵۰

دکتر امیر هوشنگ احسانی<sup>۱</sup>  
دکتر محبوبه سادات حسینی<sup>۲</sup>  
دکتر زهرا حلاجی<sup>۱</sup>  
دکتر امیررضا حنیف‌نیا<sup>۱</sup>  
دکتر معصومه روحانی‌نسب<sup>۱</sup>

۱. بخش پوست، دانشگاه علوم پزشکی تهران، تهران، ایران  
۲. بخش داخلی، دانشگاه علوم پزشکی بقیه‌الله، تهران، ایران

نویسنده‌ی مسئول:  
دکتر امیررضا حنیف‌نیا

تهران، میدان توحید، خ نیایش، بیمارستان حضرت رسول اکرم (ص).  
پست الکترونیک:

hanifnia@yahoo.com

تعارض منافع: اعلام نشده است.

## مقدمه

پوست و نبود عوارض گوارشی و عدم نیاز به معاینه‌ی چشم و استفاده از عینک، bath puva یک روش درمانی مناسب و با استفاده آسان در کنترل بیماری‌ها است<sup>۱،۲</sup>. با توجه به نتایج متغیر بررسی‌ها در اثربخشی bath PUVA در پوستولوز کف دست و پا و محدود بودن مطالعات انجام‌شده در ایران، در این مطالعه به بررسی اثربخشی bath PUVA موضعی در پوستولوز کف دست و پا و بررسی اثر سایر عوامل مداخله‌گر احتمالی بر میزان اثربخشی درمان فوق‌میزان<sup>۳</sup> می‌پردازیم<sup>۴</sup>.

پوستولوز کف دست و پا (palmoplantar pustolosis [PPP]) یک بیماری پوستی پوستولی مزمن محدود به کف دست و پا با مقاومت به درمان و عود بالا می‌باشد<sup>۱</sup>. امروزه اثربخشی bath PUVA در بیماری‌های مختلف از جمله لیکن پلان، اسکلرودرمی موضعی، پسوریازیس و اگزمای دیس‌هیدروتیک دیده شده است<sup>۲</sup>. با توجه به جذب کم متوکسالن موضعی و سطح پلاسمایی پایین و دفع سریع متوکسالن از

## روش اجرا

۲. پاسخ ضعیف: بهبودی ۲۵-۰٪ سطح درگیری
۳. پاسخ متوسط: بهبودی ۵۰-۲۵٪ سطح درگیری
۴. پاسخ خوب: بهبودی ۷۵-۵۰٪ سطح درگیری
۵. پاسخ بسیار خوب: بهبودی ۱۰۰-۷۵٪ سطح درگیری

در نهایت داده‌های تحقیق با استفاده از نسخه‌ی ۱۶ نرم‌افزار (SPSS (SPSS Inc., Chicago, IL, USA), آزمون‌های t و مربع کای تحلیل و  $P < 0.05$  معنی‌دار تلقی شد.

## یافته‌ها

مقایسه‌ی فراوانی کلی و میزان پاسخ به درمان با جنسیت بیماران به وسیله‌ی آزمون t مستقل ارتباط معنی‌داری یافت نشد ( $P = 0.063$ ) (نمودار ۱).

میانگین ( $\pm$  انحراف معیار) اشعه‌ی مصرفی در گروه بدون پاسخ به درمان  $152,775 (\pm 98,763) \text{ J/cm}^2$ ، در گروه پاسخ ضعیف  $111,556 (\pm 82,058) \text{ J/cm}^2$ ، در گروه پاسخ متوسط  $253,543 (\pm 209,966)$  و در دو گروه پاسخ خوب و پاسخ بسیار خوب برابر با  $416,05 (\pm 304,276) \text{ J/cm}^2$  بود که مقایسه‌ی مقدار تجمعی اشعه در گروه‌های مختلف پاسخ به درمان نشان داد مقدار تجمعی اشعه به‌طور معنی‌داری در گروه با پاسخ درمانی بسیار خوب بیشتر از سایر گروه‌های مورد بررسی بود ( $P = 0.016$ ).

مقایسه‌ی میانگین تعداد جلسات درمان در گروهی که پاسخ درمانی بسیار خوب داشتند به‌طور معنی‌داری بیشتر از بقیه‌ی گروه‌ها بود ( $P < 0.05$ ).

## بحث

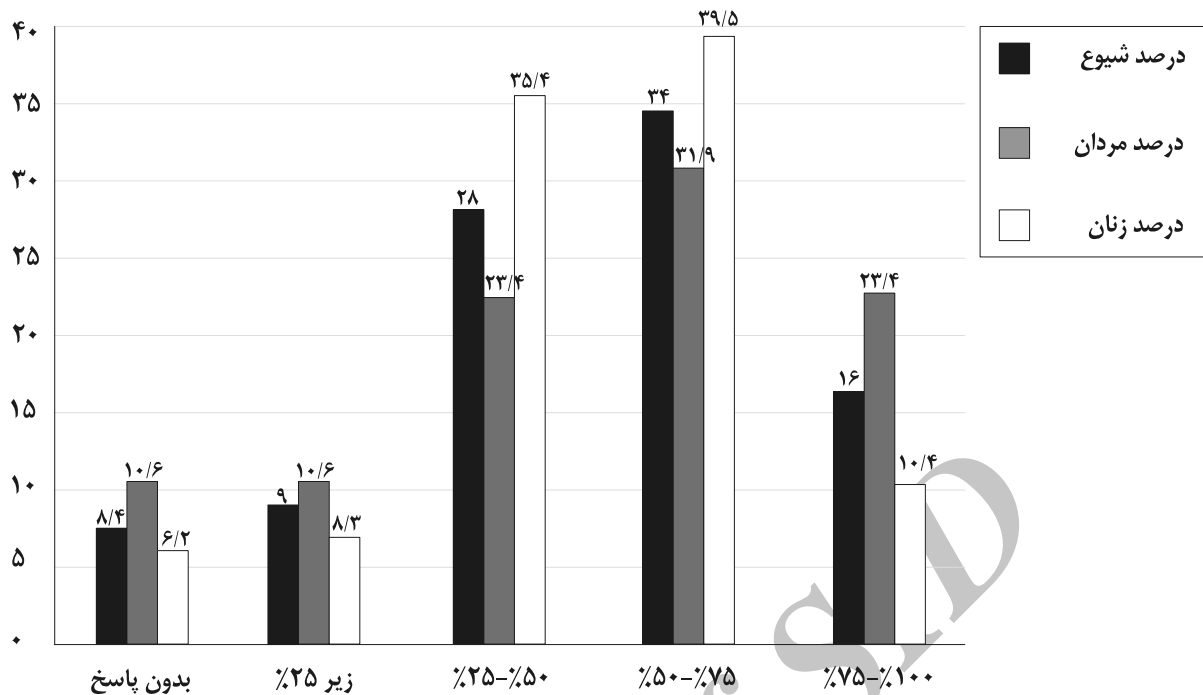
در این مطالعه شکست درمان ۸/۴٪، پاسخ ضعیف ۹/۵٪، پاسخ متوسط ۲۹/۵٪، پاسخ خوب ۳۵/۸٪ و پاسخ بسیار خوب ۱۶/۸٪ بود که بیشترین میزان اثربخشی ۷۵-۵۰٪ (بسیار خوب) بود و ارتباط معنی‌داری بین مقدار تجمعی اشعه و میزان پاسخ به

در این مطالعه‌ی مقطعی گذشته‌نگر، بیماران مبتلا به پوستولوز کف دست و پا مراجعه‌کننده به درمانگاه پوست بیمارستان رازی طی سال‌های ۸۸-۸۴ که بیماری آنها با بیوپسی تأیید شده بود و دارای نوع پوست Fitzpatrick III-IV بودند، پس از توضیح روش مطالعه و اخذ رضایت‌نامه وارد مطالعه شدند و بیمارانی که دارای بیماری سیستمیک یا بیماری‌های دیگر پوستی بوده و یا طی ۱ ماه قبل از شروع و نیز حین درمان bath PUVA به‌علت پوستولوز کف دست و پا درمان دیگری دریافت کرده بودند از مطالعه حذف شدند.

در این مطالعه از لوکسین متوکسالن ۱٪ (۸ - متوکسی پسونال) که با آب شیر به غلظت  $0.5 \text{ mg/L}$  رسیده بود استفاده شد و بیماران به مدت ۱۵ دقیقه قبل از درمان با UVA دست و پای خود را درون این محلول قرار داده<sup>۶</sup> و سپس تحت درمان با UVA به‌وسیله‌ی دستگاه Waldman (HOUVA II) قرار می‌گرفتند. مقدار شروع UVA،  $0.5 \text{ J/cm}^2$  بود و به ازای هر هفته درمان در صورت عدم بروز قرمزی، درد، خارش یا سوزش شدید، به  $0.5 \text{ J/cm}^2$  به مقدار آن اضافه می‌شد و در صورت بروز علائم فوق، بیماران از مطالعه حذف می‌شدند.

پس از دریافت UVA، دست و پای بیمار به وسیله‌ی آب و صابون به‌طور کامل شست‌وشو شده و بیماران موظف شدند به مدت ۲۴ ساعت دستکش و جوراب بپوشند و از کرم ضدآفتاب استفاده کنند. درمان فوق به صورت ۳ جلسه در هفته انجام گرفت و تا زمانی ادامه پیدا کرد که بیماران به بهبود کامل و یا حداکثر بهبودی ممکن برسند و به دنبال حداکثر بهبودی، جلسات به یک جلسه در هفته به عنوان درمان نگه‌دارنده تقلیل داده شد. میزان بهبودی به صورت زیر تعیین گردید:

۱. بدون بهبودی (شکست درمان): تغییر نکردن یا بیشتر شدن سطح درگیری



نمودار ۱: فراوانی کلی و تفکیک جنسیتی میزان پاسخ به درمان در گروه‌های با بهبودی متفاوت.

واضح شد.<sup>۷</sup>

در مطالعه‌ای در کشور ترکیه عارضه‌ی جانبی ۱۳٪ شیوع داشت که همه با قطع موقت درمان بهبود یافتند و هیچ‌یک مطالعه را ترک نکردند<sup>۵</sup> و در مطالعه‌ی بنگلادش نیز عارضه‌ی مهمی دیده نشد.<sup>۴</sup>

در مطالعه حاضر ۲۰٪ بیماران به علت عوارض از مطالعه خارج شدند ولی عارضه‌ی طولانی‌مدت مشاهده نشد.

دیگر درمان‌های پوستولوز کف دست و پا شامل رتینوئیدها، متوترکسات و PUVA سیستیمیک است که همگی دارای عوارض مهمی مانند عوارض کبدی، تراژون‌بودن و هیپرلیپدمی هستند.<sup>۴</sup>

این نتایج نشان می‌دهد bath PUVA موضعی در درمان پوستولوز کف دست و پا روشی مؤثر و کم‌عارضه می‌باشد.

درمان و همچنین تعداد جلسات درمانی با پاسخ درمانی وجود داشت. همچنین در مطالعه‌ای در بنگلادش میزان اثر bath PUVA ۶۲٪ در پوستولوز خفیف، ۵۰٪ در پوستولوز متوسط و ۲۵٪ در موارد شدید بود.<sup>۴</sup> در مطالعه‌ی دیگری روی ۱۸ بیمار مبتلا به پوستولوز کف دست و پا، ۷۵٪ بیماران پاسخ متوسط یا خوب داشتند.<sup>۵</sup> در یک مطالعه‌ی دیگر در بررسی بیماران با درماتوزهای کف دست و پا بر تأثیر bath PUVA در پوستولوز کف دست و پا نشان داده شد.<sup>۶</sup> در مطالعه‌ی Kim و همکاران که bath PUVA را با استروئید موضعی مقایسه کرده بود، شدت بیماری قبل و بعد از درمان bath PUVA به‌طور معنی‌داری متفاوت بود ( $P < 0.001$ ) و مدت بهبودی حاصل طولانی‌تر و میزان عود کمتر بود.<sup>۲</sup> در مطالعه‌ای دیگر در ۳۳٪ بیماران، درمان با bath PUVA سبب بهبود

## References

1. Mrowietz U. Pustular eruption of palms and soles. In: Wolff K, Goldsmith L, Katz SI, et al. Fitzpatrick's dermatology in general medicine. 7<sup>th</sup> ed, New York; MC Graw-Hill Inc; 2008: 214-5.
2. Kim J, Choi YW, Choi HY, et al. Comparison of local bath-PUVA with steroid treatment in palmoplantar pustular psoriasis and dyshidrotic eczema. Korean J Dermatol 2000; 38: 742-9. [Korean]
3. Pham CT, Koo JY. Plasma levels of 8-methoxypsoralen after topical paint PUVA. J Am Acad Dermatol 1993; 28: 460-6.
4. Wahab MA, Amin MN, Khan Mal, Hasan MS. Bath PUVA in the treatment of palmoplantar psoriasis. Journal of Bangladesh College of Physicians and Surgeons, 2006; 24: 14-8.
5. Seckin D, Yazici Z, Ergun T. Efficacy of bath PUV treatment in palmoplantar psoriasis. Turk derm-Arch Turk Derm 2009; 43:25-8.
6. Davis MD, McEvoy MT, el-Azhary RA. Topical psoralen-Ultraviolet A therapy for palmoplantar Dermatoses: Experience with 35 consecutive patients. MayoClinic Proc 1998; 73: 407-11.
7. E Adışen, O Tekin, A Gülekon, Gurer MA. A retrospective analysis of treatment responses of palmoplantar psoriasis in 114 patients. J Eur Acad Dermatol Venerol 2009; 23: 814-9.

## Efficacy of local bath PUVA in the treatment of palmoplantar pustulosis

Amirhoushang Ehsani, MD<sup>1</sup>  
 Mahboobe Sadathosseini, MD<sup>2</sup>  
 Zahra Hallaji, MD<sup>1</sup>  
 Amirreza Hanifnia, MD<sup>1</sup>  
 Masoume Rohaneinasab, MD<sup>1</sup>

1. Department of Dermatology, Tehran University of Medical Sciences, Tehran, Iran.
2. Department of Internal Medicine, Baghiatallah University of Medical Sciences, Tehran, Iran.

**Background and Aim:** Palmoplantar pustulosis is a chronic dermatosis of palms and soles, which is associated with a high recurrence rate and resistance to treatment. Various treatments with different success rates have been used. The purpose of this study was to evaluate the efficacy of local bath PUVA in the treatment of palmoplantar pustulosis.

**Methods:** In this retrospective study, patients with palmoplantar pustulosis who were treated with local bath PUVA in Phototherapy clinic of Razi Hospital between 2005 and 2009 were evaluated for the therapeutic efficacy of local bath PUVA. Data were analyzed using t and chi-square tests.

**Results:** Ninety-five patients with a mean age of 44.17 years included in this study. 49.5% of patients were males and 50.5% were females. Mean treatment sessions of patients were 42.5 sessions and mean cumulative dose was 251.8 J/cm<sup>2</sup>. In 16.8% of cases very good response was observed. Good, moderate and poor responses were observed in 35.8%, 29.5% and 9.5% of cases, respectively. Treatment failure was observed in 8.4% of patients. Mean cumulative dose in patients with very good response was significantly higher than other response groups, ( $P=0.016$ ). Mean number of treatment sessions was also significantly higher in that group with comparison with other groups, ( $P<0.05$ ). Twenty percent of patients withdrew from the study because of complications. However all complications recovered completely and no long term complications was observed.

**Conclusion:** This study demonstrated that local bath PUVA is an effective safe treatment for the treatment of palmoplantar pustulosis.

**Keywords:** palmoplantar pustulosis, local bath PUVA, treatment

Received: Oct 20, 2012      Accepted: Nov 20, 2012

Dermatology and Cosmetic 2012; 3 (3): 150-154

**Corresponding Author:**  
 Amirreza Hanifnia, MD

Rasoul-e-Akram Hospital, Nyayesh Ave.,  
 Tohid Sq, Tehran, Iran.  
 Email: hanifnia@yahoo.com

**Conflict of interest:** None to declare