

بررسی تأثیر محلول ویتامین ث بر گرانولاسیون زخم

محمد حدادی^۱الهه جاقوری^۲حمید رباط سرپوشی^۱

۱. گروه پرستاری، دانشکده‌ی پرستاری و
مامایی، دانشگاه علوم پزشکی سبزوار،

سبزوار، ایران

۲. گروه پرستاری، دانشکده‌ی پرستاری و
مامایی، دانشگاه علوم پزشکی مشهد،

مشهد، ایران

زمینه و هدف: جهت بهبودی زخم‌های سوختگی درمان‌های متفاوتی مورد آزمایش قرار گرفته است که هرکدام از آن‌ها اثرات و عوارضی را از خود به‌جای گذاشته‌اند، بنابراین تلاش پژوهشگران بهبود سریع‌تر زخم‌ها با عوارض کمتر و هم‌چنین رضایت بیشتر بیماران است. این پژوهش تأثیر محلول ویتامین ث موضعی را بر گرانولاسیون زخم سوختگی مورد بررسی قرار می‌دهد.

روش اجرا: در این مطالعه زخم‌های سوخته‌ی ۳۰ بیمار بستری در بخش سوختگی به نواحی کنترل و مداخله تقسیم شده و در ناحیه‌ی مداخله علاوه‌بر درمان موضعی با پماد سیلورسولفادیازین، محلول ویتامین ث بر ناحیه‌ی مورد بررسی استعمال شد. زخم در روزهای اول، سوم، هفتم و چهاردهم توسط چک‌لیست بیتز - جنسن مورد مشاهده قرار گرفت. پس از جمع‌آوری داده‌ها، تحلیل اطلاعات با نسخه‌ی ۱۶ نرم‌افزار spss انجام شد.

یافته‌ها: نتایج آزمون تحلیل واریانس اندازه‌های تکراری، نشان داد میانگین نمره‌ی گرانولاسیون زخم بین دو نوع درمان از نظر آماری معنی‌دار است ($P=0/004$) و ویتامین ث موضعی تأثیر معنی‌داری بر بهبود گرانولاسیون زخم داشته است. در مورد اثرات درون‌گروهی نیز، اثر مدت زمان بر میانگین نمره‌ی گرانولاسیون زخم از نظر آماری معنی‌دار است و میانگین این نمره در روزهای یکم، سوم، هفتم و چهاردهم تفاوت معنی‌داری دارد ($P=0/000$ و $F=264/430$).

نتیجه‌گیری: ویتامین ث موضعی در تسریع ترمیم زخم مؤثر است.

کلیدواژه‌ها: بهبودی، زخم، سوختگی، گرانولاسیون، ویتامین ث

دریافت مقاله: ۱۳۹۸/۰۷/۳۰ پذیرش مقاله: ۱۳۹۸/۰۸/۲۳

پوست و زیبایی؛ پاییز ۱۳۹۸، دوره‌ی ۱۰ (۳): ۱۶۹-۱۶۱

نویسنده‌ی مسئول:

حمید رباط سرپوشی

سبزوار، خیابان اسدآبادی، بیمارستان
حشمتیه

پست الکترونیک:

sarpooshi92@gmail.com

تعارض منافع: اعلام نشده است

مقدمه

تحت تأثیر قرار دهد و در تمام گروه‌های سنی و گروه‌های اجتماعی - اقتصادی تأثیرگذار باشد^۱. طبق آمار منتشره هر ساله ۲٫۵ میلیون آمریکایی دچار صدمات ناشی از سوختگی می‌شوند که از این تعداد حدود یکصد هزار نفر در بیمارستان‌ها بستری و بیش از ده هزار نفر بر اثر عوارض سوختگی جان خود را از دست می‌دهند که بالاترین میزان مرگ‌ومیر را پس از سوانح رانندگی به خود اختصاص می‌دهد^۲. نسبت درصد مرگ ناشی از سوختگی به کل مرگ‌ها در

سوختگی نوعی جراحت پوست یا غشاهای مخاطی مثل پوشش دهان، معده، ملتحمه و مجاری هوایی است که در اثر گرما یا سرمای بیش از حد، مواد شیمیایی یا جریان الکتریکی ایجاد می‌شود. در اغلب موارد، علاوه‌بر تخریب پوست، اختلالات سیستمیک نیز در بدن به‌وجود می‌آید و گاهی نیز از این فراتر رفته و ساختمان‌های زیر پوست مثل ماهیچه‌ها، استخوان‌ها، اعصاب و رگ‌های خونی را نیز گرفتار می‌کند^۱. سوختگی می‌تواند هر فردی را در هر زمان و مکانی

به جای تأثیر مستقیم باکتریواستاتیک یا باکتریسید، از طریق تغییر در محیط شیمیایی زخم سوختگی اثرات خود را اعمال کنند. بعضی مراکز این آنتی بیوتیک ها را هر ۷ روز به منظور افزایش تأثیرگذاری آن ها و کاهش احتمال پاتوژن های مقاوم تغییر می کنند. انتخاب این آنتی بیوتیک های موضعی، براساس فلور موجود در هر بخش سوختگی صورت می گیرد. باید دقت کرد که آیا بیمار پیش از مراجعه برای درمان در مرکز دیگری هم بستری بوده است.^۵

شایع ترین داروی قابل استفاده در مراکز سوختگی سیلورسولفادایزین است که یک ضدباکتری وسیع الطیف می باشد. اشکالات و عوارضی در مصرف این دارو وجود دارد که از آن جمله می توان به حساسیت به دارو در برخی افراد، کندی عمل درمان، ایجاد خشکی یا چربی در سطوح سوخته و اشکال در شست و شوی محیط زخم سوختگی اشاره نمود.^۶

ویتامین ث یا اسید آسکوربیک مؤثرترین آنتی اکسیدان محلول در آب می باشد.^۸ غلظت طبیعی آن در پلاسما ی خون انسان ۰/۸-۱/۶ میلی گرم در دسی لیتر می باشد. ویتامین ث با احیای مواد سرطان زای موجود در غذا مثل نیتروزامین ها و تبدیل آن ها به مواد بی خطر می تواند در جلوگیری از بروز سرطان نقش داشته باشد.^۹ اسید آسکوربیک به عنوان یک پاک کننده ی قوی رادیکال های سوپراکساید عمل می کند. با توجه به اینکه نیتریک اکساید به سرعت با رادیکال های سوپراکساید واکنش داده و تخریب می شود، این اثر ویتامین ث سبب حفظ و نگهداری نیتریک اکساید و افزایش تولید آن از سلول های آندوتلیال عروق می شود.^{۱۰،۱۱} ویتامین ث به تنهایی باعث کاهش نیاز به احیای مایعات در بیماران مبتلا به سوختگی می شود^{۱۲} و نیز ویتامین ث موضعی باعث کاهش واکنش های التهابی خواهد شد.^{۱۳} محلول ویتامین ث باعث تحریک سنتز کلاژن ها شده، بدون اینکه روی سنتز دیگر پروتئین ها تأثیری بگذارد و

ایران تقریباً ۳ برابر کشورهای شرق مدیترانه و ۲ برابر میزان جهانی است.^۴

میزان بقا در بیماران دچار سوختگی در چند دهه ی اخیر به طور قابل ملاحظه ای بهبود یافته است. این مسأله ممکن است به علت پیشرفت در احیای بیمار، استفاده از کمک های تغذیه ای، مراقبت های ریوی، مراقبت از زخم و کنترل عفونت باشد. عفونت علت اصلی مرگ در بیماران دچار سوختگی وسیع است. درمان زخم سوختگی بخشی از استراتژی کلی درمان است که جوانب مختلف مراقبت از بیمار را دربرمی گیرد.^۵

سوختگی ها برحسب عمق بافت های آسیب دیده به انواع ضخامت ناکامل سطحی، ضخامت ناکامل عمقی و ضخامت کامل تقسیم می شوند. این تقسیمات مشابه طبقه بندی سوختگی به درجات یک، دو و سه هستند ولی کاملاً عین آن ها نیستند.^۲

رایج ترین نوع سوختگی، سوختگی حرارتی است که توسط بخار، آب جوش، تماس با حرارت و صدمه با آتش ایجاد می شود. بیشترین گروه های سنی درگیر کودکان نوپا و بالغین جوان ۱۷ تا ۲۵ سال هستند. در کودکان نوپا رایج ترین علت آب جوش و در جوانان رایج ترین علت مایعات قابل اشتعال می باشد. آتش سوزی های ساختمانی کم تر از ۰/۵٪ پذیرش بیمارستان ها را شامل می شوند ولی مسئول بیش از ۴۵٪ مرگ های ناشی از سوختگی هستند.^۶

اگرچه روش های بسیاری برای مراقبت از زخم سوختگی وجود دارد، اصول اصلی حفظ یک محیط مرطوب در زخم هم زمان با پیشگیری از بروز عفونت زخم، استاندارد مراقبت است. آنتی بیوتیک های موضعی نسبت به آنتی بیوتیک های سیستمیک بهتر می توانند تهاجم میکروبیولوژیک زخم های باز را کنترل کنند. آن ها برای محدود کردن کلونی ها و کنترل رشد میکروارگانیسم های بیماری زا در نظر گرفته شده اند. آنتی بیوتیک های موضعی سیتوکین ها و واسطه های شیمیایی را کاهش می دهند. این داروها ممکن است

موضعی میوه‌های حاوی ویتامین ث بر زخم سوختگی، هدف از انجام این تحقیق بررسی تأثیر محلول ویتامین ث به صورت موضعی بر زخم سوخته بیماران مبتلا به سوختگی‌های درجه‌ی ۲ بود.

روش اجرا

در این پژوهش، بیماران مراجعه‌کننده به بخش سوختگی بیمارستان واسعی سبزوار که مبتلا به سوختگی‌های درجه ۲ در دو یا چند اندام به صورت متقارن یا یک اندام به طور وسیع بوده انتخاب شدند. براساس حجم نمونه‌ی محاسبه‌شده، تعداد ۳۰ نفر واجد شرایط به این مطالعه وارد شدند. ۱۵ نفر زخم وسیع و ۱۵ نفر در دو اندام دچار سوختگی بودند.

زخم بیماران به صورت تصادفی به دو قسمت مداخله و کنترل تقسیم شد. بیماران وارده به مطالعه پس از آگاهی از چگونگی انجام مطالعه‌ی فرم رضایت‌نامه را با تمایل خود تکمیل نمودند. قبل از مطالعه‌ی زخم بیماران براساس چک‌لیست بیتز - جنسن به وسیله‌ی پزشک مشاهده‌گر مورد بررسی قرار گرفت. در اندام یا ناحیه‌ی کنترل، روی یک اندام یا یک بخش از زخم سوخته به‌طور روتین پس از شست‌وشو و دبریدمان با آب و سرم نرمال‌سالین و خشک کردن با گاز استریل، پماد سیلور سولفادiazین ۱٪ به وسیله‌ی دستکش استریل به ضخامت ۱٫۵ میلی‌متر قرار داده شد. در اندام مقابل یا بخشی دیگر از اندام مورد مطالعه به‌عنوان اندام یا ناحیه‌ی مداخله، پس از شست‌وشو و دبریدمان با آب و سرم نرمال‌سالین، زخم با گاز استریل خشک شده سپس محلول ویتامین ث ۱۰٪ روی سطح زخم استعمال شد، به‌صورتی که هر ویال ۵ سی‌سی با سوآپ استریل روی سطحی از زخم به حداکثر مساحت ۲۲۵ سانتی‌متر مربع کشیده شد (سطح ۲۲۵ سانتی‌متر مربع پس از بررسی و تأیید روی ۵ بیمار سوخته به‌طور جداگانه انتخاب شده است) و روی آن پماد سیلور سولفادiazین ۱٪ با

هم‌چنین این محلول برای آنزیم پرولیل هیدروکسیلاز که باعث پایداری کلاژن‌ها می‌شود، ضروری است و علاوه بر این ویتامین ث محلول برای اتصال عرضی مولکول‌های کلاژن به یکدیگر جهت قدرت بافت لازم است و در نهایت با واکنش تحریک‌زن‌های کلاژنی برای سنتز کلاژن‌ها، باعث بهبودی زخم خواهد شد.^{۱۴} از عوامل تأثیرگذار بر بهبود زخم می‌توان به افزایش سن به دلیل اختلال در بهبود زخم بخصوص در افراد بالاتر از ۶۰ سال اشاره کرد.^{۱۵،۱۶} هم‌چنین استروژن‌های زنانه و آندروژن‌های مردانه و آندروسترون‌های استروئیدی آن‌ها اثر قابل توجهی بر فرآیند بهبود زخم دارند.^{۱۷} مطالعات در انسان‌ها و حیوانات اثبات کرده‌اند استرس‌های روانی باعث تأخیر قابل توجه در بهبود زخم می‌شوند.^{۱۸،۱۹} اختلال در بهبود زخم در افراد مبتلا به دیابت به دلیل چندین عامل پاتوفیزیولوژیکی پیچیده اتفاق می‌افتد.^{۲۰} و نیز مصرف بعضی از داروها هم‌چون کورتیکواستروئیدها، ضدالتهاب‌های غیراستروئیدی و داروهای شیمی‌درمانی نیز باعث اختلال در روند بهبودی می‌شوند.^{۲۱-۲۳} چاقی، مصرف سیگار و الکل نیز روند بهبودی را مختل می‌کنند.^{۲۴-۲۶} از عوامل تغذیه‌ای هم‌چون کربوهیدرات‌ها، پروتئین‌ها، آمینواسیدها، اسیدهای چرب و ویتامین‌ها از جمله ویتامین C، A، E، به دلیل اثر آنتی‌اکسیدانی و ضدالتهابی بر روند بهبود زخم اثرات مفیدی دارند.^{۲۷}

بعضی از مطالعات انجام‌شده روی خوگ‌ها اثبات کرده‌اند هنگام استفاده از محلول ۱۰٪ ویتامین C سطح این ویتامین در پوست افزایش می‌یابد.^{۲۸} علاوه بر این تأثیر مواد مختلفی هم‌چون کیوی و عناب بر زخم سوختگی اثبات شده و درصد بالایی از ترکیبات این میوه‌ها ویتامین ث می‌باشد.^{۲۹} مطالعات مختلف اثرات اسیدهای چرب و آنتی‌اکسیدان‌هایی مانند ویتامین ث را در تسریع بهبودی زخم به کرات ثابت کرده‌اند.^{۳۰} با توجه به شواهد بسیاری دال بر اثرات ویتامین ث خوراکی بر روند بهبود زخم و هم‌چنین تأثیرات کاربرد

وارد رایانه شد و بعد از پایش و اطمینان از صحت داده‌های ذخیره‌شده، تجزیه و تحلیل داده‌ها با استفاده از نسخه‌ی ۱۶ نرم‌افزار SPSS انجام شد. در این پژوهش جهت تجزیه و تحلیل داده‌ها از روش تحلیل واریانس اندازه‌های تکراری استفاده شد.

یافته‌ها

تعداد واحدهای پژوهش ۳۰ بیمار مراجعه‌کننده به بخش سوختگی بیمارستان واسعی سبزوار بوده که ۱۸ نفر مرد و ۱۲ نفر خانم بودند و میانگین سنی آن‌ها 43.03 ± 11.90 و BMI بیماران 27.82 ± 4.08 بود.

نتایج آزمون تحلیل واریانس اندازه‌های تکراری را نشان داد. میانگین نمره‌ی گرانولاسیون زخم بین دو نوع درمان از نظر آماری معنی‌دار است ($P=0.004$)؛ به عبارتی میزان این نمره در دو گروه تفاوت معنی‌داری دارد و ویتامین C موضعی تأثیر معنی‌داری بر بهبود گرانولاسیون زخم داشته است (جدول ۱).

در مورد اثرات درون‌گروهی نیز، اثر مدت زمان بر میانگین نمره گرانولاسیون زخم از نظر آماری معنی‌دار است و میانگین این نمره در روزهای یکم، سوم، هفتم و چهاردهم تفاوت معنی‌داری دارد ($P=0.000$) و $F=264.430$ ؛ به عبارتی روزهای مختلف یا زمان بر بهبودی گرانولاسیون تأثیرگذار بوده است.

برای بررسی اثر تعاملی نوع پانسمان با زمان در

دستکش استریل و به ضخامت ۱/۵ میلی‌متر قرار گرفت و درنهایت زخم سوخته به‌ترتیب با گاز وازلین و گاز خشک پانسمان شد.

حداکثر سطحی از یک اندام که با اندام متقارن مورد مقایسه قرار می‌گرفت یا یک بخش از یک عضو که با بخش دیگر آن مقایسه می‌شد ۲۰٪ و حداقل سطح سوخته در سطوح بلند ۶٪ در نظر گرفته شد که عمق هر کدام از نواحی که با یکدیگر مقایسه می‌شدند نیز کاملاً مشابه بود. پانسمان‌ها به‌طور روزانه یکبار توسط پژوهشگر یا پرستار کارشناس زخم تعویض شده و بهبودی زخم در روزهای ۱، ۳، ۷ و ۱۴ بعد از سوختگی از طریق چک‌لیست توسط پژوهشگر کنترل و بهبودی دو ناحیه در نهایت با یکدیگر مقایسه شدند.

بهبودی زخم در روزهای ۱، ۳، ۷ و ۱۴ بعد از سوختگی از طریق چک‌لیست توسط پزشک مشاهده‌گر کنترل و بهبودی دو ناحیه در نهایت با یکدیگر مقایسه شدند.

پژوهش با کسب اجازه از شورای تحصیلات تکمیلی دانشکده‌ی پرستاری و مامایی سبزوار و با کد اخلاق approval number: IR.MEDSAB.REC.1394.60 و کد IRCT2015101224487N1، هم‌چنین اخذ معرفی‌نامه و ارائه‌ی آن به مسئولین بیمارستان واسعی و بخش سوختگی انجام شده است.

پس از جمع‌آوری اطلاعات، کدبندی انجام و داده‌ها

جدول ۱: مقایسه‌ی میانگین نمره‌ی گرانولاسیون زخم در دو گروه مداخله و کنترل بعد از پانسمان

کنترل		مداخله		گروه
انحراف معیار	میانگین	انحراف معیار	میانگین	شاخص آماری
۰/۰۰	۵/۰۰	۰/۰۰	۵/۰۰	روز اول
۰/۶۶	۴/۸۰	۰/۶۶	۴/۸۰	روز سوم
۱/۰۲	۳/۹۰	۱/۰۱	۳/۰۶	روز هفتم
۰/۸۸	۲/۶۶	۰/۸۷	۱/۸۳	روز چهاردهم
$P<0.001$	df=۲/۵۰۶		$F=264.430$	اثر زمان (اثر درون‌گروهی)
$P<0.001$	df=۲/۵۰۶		$F=9.340$	اثر تعاملی پانسمان و زمان
$P<0.004$	df=۱		$F=9.110$	اثر پانسمان (اثر بین‌گروهی)

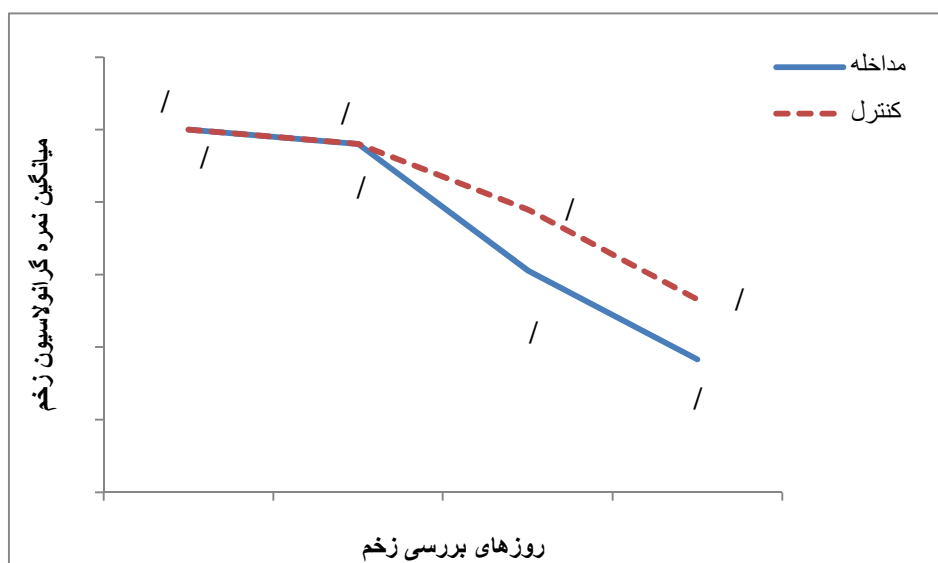
بحث

نتایج مطالعه‌ی ما نشان داد میزان بهبودی زخم در دو گروه تفاوت معنی‌داری دارد. هم‌چنین اثر مدت زمان بر میانگین نمره‌ی نهایی زخم از نظر آماری معنی‌دار است و محلول ویتامین ث موضعی نسبت به گروه کنترل تأثیر بیشتری در بهبودی زخم داشته است. نتایج به‌دست‌آمده با نتایج مطالعات صورت‌گرفته در این زمینه مطابقت داده شده و در مطالعه‌ی هادی عباسپور و مهدی خاکساری با عنوان کاربرد موضعی میوه‌ی کیوی بر فرآیند بهبودی زخم سوختگی در موش صحرایی، بافت گرانوله قرمز و شفاف در گروه میوه‌ی کیوی با میانگین ۲/۲ روز بعد از دبریدمان پدیدار شد. استفاده از میوه‌ی کیوی در جداسازی بافت‌های نکروزه سریع‌تر از پماد الایز عمل کرده و اپیتلیزاسیون بافتی و بهبودی زخم سوختگی تسهیل شد^{۲۹}. با توجه به فراوانی ویتامین ث در میوه‌ی کیوی و نیز بررسی فاکتور گرانولاسیون زخم در مطالعه‌ی فوق می‌توان به بهبودی گرانولاسیون، مقدار بافت نکروزه و اپیتلیزاسیون بافت سوخته در ناحیه‌ی مداخله اشاره کرد که می‌توان آن‌را هم‌راستا با مطالعه‌ی ما دانست.

آزمون تحلیل واریانس اندازه‌های تکراری نشان می‌دهد، نمره‌ی کلی زخم در دو گروه مداخله و کنترل در روزهای یکم، سوم، هفتم و چهاردهم معنی‌دار است ($F=9/340$ و $P=0/000$)؛ به‌عبارت دیگر روزهای مختلف در بهبودی زخم در دو گروه به لحاظ آماری معنی‌دار بوده است.

Partial Eta Squared در این پژوهش میزان تبیین تغییرات زخم را بیان می‌کند، یعنی زمان ۰/۸۲، اثر تعاملی نوع پانسمان و زمان ۰/۱۳۹ و ویتامین ث ۰/۱۳۶ از تغییرات زخم را تبیین کرده‌اند.

در راستای هدف کلی پژوهش یعنی تعیین تأثیر محلول ویتامین ث موضعی بر گرانولاسیون زخم سوختگی درجه‌ی دو، شکل ۱ نشان می‌دهد میانگین نمره‌ی گرانولاسیون زخم در دو گروه مداخله و کنترل، در روزهای یکم و سوم تقریباً برابر بوده ولی از روز سوم به بعد شیب نمودار در گروه مداخله بیشتر شده و در روز چهاردهم به حداکثر رسیده است و نشان می‌دهد محلول ویتامین ث موضعی تأثیر بیشتری بر گرانولاسیون زخم نسبت به گروه کنترل داشته است.



شکل ۱: مقایسه‌ی میانگین نمره‌ی گرانولاسیون زخم

ایجاد کند^{۳۲}. در مقایسه‌ی این مطالعه با نتایج مطالعه‌ی ما می‌توان به بهبودی بافت گرانوله در محل دریافت‌کننده‌ی محلول ویتامین ث اشاره نمود.

در مطالعه‌ی Alster و همکاران، تأثیر ویتامین ث بر روی اریتم پس از لیزرینگ توسط دی‌اکسیدکربن مورد بررسی قرار گرفت و در این مطالعه مقایسه‌ی پماد و محلول ویتامین ث بر اریتم بعد از لیزر کربن‌دی‌اکسید انجام شده است. نتایج نشان داد که ویتامین ث محلول تأثیر بیشتری بر بهبودی اریتم دارد^{۳۳}. با توجه به تأثیر بیشتر محلول ویتامین ث در مطالعه‌ی آلستر، ملاکی برای به‌کارگیری این ماده در پژوهش ما قرار گرفت. با توجه به روش انجام پژوهش و محدودبودن تعداد بیماران با سوختگی متقارن و وسیع در بخش سوختگی بیمارستان واسعی سبزوار، این امر باعث طولانی‌شدن مدت زمان نمونه‌گیری و مطالعه شد.

در مطالعه‌ی انجام‌شده توسط Lima و همکاران با عنوان ویتامین ث برای بهبود زخم‌های پوستی در موش‌ها در زخم گروه مداخله نشانه‌ی التهاب کمتر و بافت گرانوله‌ی بیشتر، تعداد ماکروفاژ کمتر و عروق جدید بیشتر نسبت به گروه کنترل مشاهده شد^{۳۱}، در این مطالعه نیز با بررسی ویتامین ث موضعی بر زخم، میزان در این مطالعه، میزان التهاب و تعداد فیبرهای کلاژنی و عروق که در این مطالعه به‌صورت میکروسکوپی انجام‌شده که چنین امکانی در مطالعه‌ی ما وجود نداشت اما در مقایسه‌ی این دو مطالعه می‌توان به بهبودی بافت گرانوله در درمان با ویتامین C اشاره کرد که مطابق با نتایج مطالعه‌ی فوق می‌باشد. در مطالعه‌ی انجام‌شده توسط Woessner and Gold با عنوان درمان زخم بستر و زخم‌های مزمن با ویتامین ث موضعی، محلول ویتامین C توانست بافت گرانوله‌ی تازه و فراوان در زخم بستر بیماران مبتلا

References

1. Brunicaudia FC, Andersen DK, Billiar TR, et al. Schwartz's Principles of Surgery. 1st ed. New York, Chicago: Mc-Graw-Hill; 2005.
2. Smeltzer SC, Hinkle JL, Bare BG, et al. Brunner & Suddarth's Text book of medical-surgical nursing. 11th ed. Philadelphia: Lippincott, Williams and Wilkins; 2008.
3. Daryabeigi R, Heidari M, Hosseini SA, et al. Comparison of healing time of the 2 degree burn wounds with two dressing methods of fundermol herbal ointment and 1% silver sulfadiazine cream. Iran J Nurs Midwifery Res 2010; 15(3): 97-110 (Persian).
4. Abbaspour H, Khaksari M. Topical effectiveness of kiwifruit on burn wound healing in male rats. Journal of North Khorasan University of Medical Sciences 2013; 5(1): 91-7 (Persian).
5. Hassanpour avanji A. Foundations for the burn ward. 1st ed. Tehran: Shahid Beheshti University of Medical Sciences; 2013 (Persian).
6. Urden LD, Stacy KM, Lough ME. The lan's critical care nursing. Eugene, Spain: Diagnosis and Management. 5 ed. St Louis: Evolve Resources for Critical Care Nursing; 2006.
7. Moghbel A, Agheli H, Kalantari E, et al. Design and formulation of tragacanth dressing bandage for burn healing with no dermal toxicity. Scientific Medical Journal of Ahwaz University of Medical Sciences 2008; 7(57): 274-83 (Persian).
8. Martin A, Frei B. Both intracellular and extracellular vitamin C inhibit atherogenic modification of LDL by human vascular endothelial cells. Arterioscler Thromb Vasc Biol 1997; 17(8): 1583-90.
9. Gutteridge JM, Halliwell B. Antioxidants in Nutrition, Health and Disease. 1st ed. Uk; Oxford University Press; 1994.

10. Heller R, Munscher cher-paulig F, Grabner R, et al. L-Ascorbic acid potentiates nitric oxide synthesis in endothelial cells. *J Biol Chem* 1999; 274(12): 8254-60.
11. Dudgeon S, Benson DP, Mackenzie A, et al. Recovery by ascorbate of impaired nitric oxide-dependent relaxation resulting from oxidant stress in rat aorta. *Br J Pharmacol* 1998; 125: 782-6.
12. David N. Herndon. Total burn care 4th ed. New York: Elsevier Health Sciences; 2007.
13. Singh P, Singh P, Talhar S, et al. Role of topical ascorbic acid in management of refractory corneal ulcer. *IOSR-PHR* 2012; 2(6):1-4.
14. Sheldon R. The benefits of topical vitamin C (L-Ascorbic Acid) for skin Care and UV protection. *J Appl Cosmetol* 1999; 18: 126-34.
15. Gosain A, DiPietro LA. Aging and wound healing. *World J Surg* 2004; 28(3): 321-6.
16. Keylock KT, Vieira VJ, Wallig MA, et al. Exercise accelerates cutaneous wound healing and decreases wound inflammation in aged mice. *Am J Physiol Regul Int Comp Physiol* 2008; 294(1): R179-R84.
17. Gilliver SC, Ashworth JJ, Ashcroft GS. The hormonal regulation of cutaneous wound healing. *clin Dermatol* 2007; 25(1): 56-62.
18. Kiecolt-Glaser JK, Marucha PT, Mercado AM, et al. Slowing of wound healing by psychological stress. *The Lancet* 1995; 346(8984): 1194-6.
19. Kiecolt-Glaser JK, Page GG, Marucha PT, et al. Psychological influences on surgical recovery: perspectives from psychoneuroimmunology. *Am Psychol* 1998; 53(11): 1209.
20. Tandara AA, Mustoe TA, Mogford JE. Impact of Hydration on MMP-Activity. *Wound Repair Regen* 2004; 12(2): A6.
21. Franz MJ, VanWormer JJ, Crain AL, et al. Weight-loss outcomes: a systematic review and meta-analysis of weight-loss clinical trials with a minimum 1-year follow-up. *J Acad Nutr Diet* 2007; 107(10): 1755-67.
22. Krischak GD, Augat P, Blakytyn R, et al. The non-steroidal anti-inflammatory drug diclofenac reduces appearance of osteoblasts in bone defect healing in rats. *Arch Orthop Trauma Surg* 2007; 127(6): 453-8.
23. Waldron DR, Zimmerman-Pope N. Superficial skin wounds. 3rd ed. Philadelphia; Textbook of small animal surgery 2003: 260-71.
24. Wilson JA, Clark JJ. Obesity: impediment to postsurgical wound healing. *Adv Skin Wound Care* 2004; 17(8): 426-35.
25. Aberg KM, Radek KA, Choi EH, et al. Psychological stress down regulates epidermal antimicrobial peptide expression and increases severity of cutaneous infections in mice. *J Clin Invest* 2007; 117(11): 339-49.
26. Laueran CJ. Surgical patient education related to smoking. *AORN J* 2008; 87(3): 599-609.
27. Arnold M, Barbul A. Nutrition and wound healing. *Plast Reconstr Surg Glob Open* 2006; 117(7S): 42-58.
28. Draelos ZD. Nutrition and enhancing youthful-appearing skin. *clin Dermatol* 2012;28(4): 400-8.
29. Ashraf K, Esmali E, Shahinfard N, et al. The effect of hydroalcoholic extracts of *Zizipus vulgaris* L. on burn healing. *Journal of Shahrekord Uuniversity of Medical Sciences* 2011; 12(4): 78-82 (Persian).

30. Lima CC, Pereira AP, Silva JR, et al. Ascorbic acid for the healing of skin wounds in rats. *Braz J Biol* 2009; 69(4): 195-201.
31. Mester AJ. Treatment of bedsores and chronic ulcers with topical ascorbic acid. *The Lancet* 1961; 277(7172): 343-4.
32. Alster TS, West TB. Effect of topical vitamin C on postoperative carbon dioxide laser resurfacing erythema. *Dermatol Surg* 24: 331-34.

The effect of topical vitamin C solution on granulation tissue formation in burn wounds

Mohammd Haddadi, MSc¹
Elaheh Jaghouri, MSc²
Hamid Robat Sarpooshi, MSc¹

1. Department of Nursing, Faculty of Nursing and Midwifery, Sabzevar University of Medical Sciences, Sabzevar, Iran
2. Department of Nursing, Faculty of Nursing and Midwifery, Mashhad University of Medical Sciences, Mashhad, Iran

Background and Aim: Different treatments have been tried for healing burn wounds each of which has had its own effects and complications. Therefore, researchers have attempted to develop methods for more rapid wound healing with fewer complications and greater patient satisfaction. This study investigated the effect of topical application of vitamin C solution on granulation tissue formation resulting from burn wounds.

Methods: Thirty patients hospitalized in the Burns Ward were divided into the control and intervention groups. The intervention group received topical application of vitamin C solution together with silver sulfadiazine ointment whereas only silver sulfadiazine ointment was used for the control group. Wound healing was observed and given scores on days 1, 3, 7 and 14 using the Bates-Jensen Wound Assessment Tool. The collected data was analyzed using SPSS 16.

Results: The results of repeated measures ANOVA showed that there were statistically significant between the two groups with respect to the mean scores for granulation tissue formation ($P=0.004$). Moreover, topical application of vitamin C significantly improved granulation tissue formation. As for intragroup effects also, the duration of the treatment had statistically significant effects on the mean score given for granulation tissue formation; i.e., there were significant differences between the mean scores given for days 1, 3, 7 and 17 ($P=0.000$; $F=264.430$).

Conclusion: This study showed that vitamin C has accelerating effect on wound healing.

Keywords: healing, wound, burn, granulation, vitamin C

Received: Sep 25, 2019 Accepted: Nov 14, 2019

Dermatology and Cosmetic 2019; 10 (3): 161-169

Corresponding Author:
Hamid Robat Sarpooshi, MSc

Heshmatie Hospital, Asadabadi St.,
Sabzevar, Iran
Email: sarpooshi92@mail.com

Conflict of interest: None to declare