



التیام

eltiam.ivsa@yahoo.com

## سخت‌زایی با منشا جنینی

بخش اول، مانورهای مامایی؛ سخت‌زایی ناشی از نحوه قرارگیری غیرطبیعی اندام‌ها و سر؛

سخت‌زایی ناشی از نقص در موقعیت جنین

نیلوفر تشکری\*<sup>۱</sup>، نیما فرزانه<sup>۲</sup>

۱:رزیدنت مامایی و بیماری‌های تولید مثل، دانشکده دامپزشکی، دانشگاه فردوسی مشهد، ایران

۲: استاد، گروه علوم درمانگاهی، دانشکده دامپزشکی، دانشگاه فردوسی مشهد، ایران

\*nilufar.tashakkori@gmail.com

### چکیده

هدف از روندهای دستکاری در گونه‌های تک‌قلوزا باید همیشه این باشد که قبل از تلاش برای زایمان، اطمینان یابیم که جنین از نظر نحوه قرارگیری، طبیعی است. اصلاح نقایص در وضعیت (Presentation)، موقعیت (Position) و نحوه قرارگیری اندام‌ها و سر (Posture) تنها از طریق دستکاری داخل رحمی جنین حاصل می‌شود. هل دادن جنین به داخل رحم (Retropulsion) برای تغییر دادن نحوه قرارگیری آن الزامی است. پس از تشخیص علت سخت‌زایی و تصمیم در مورد برنامه عملکردی، شخص ماما باید در نظر بگیرد که آیا تجهیزات در دسترس کافی هستند و آیا دامپزشکان یا سایر کمک‌ها در دسترس هستند. در موارد شدید سخت‌زایی، دامپزشک همیشه باید به دنبال کمک دامپزشک متخصص باشد و در نظر بگیرد که آیا انتقال دام به مکانی با تجهیزات بیمارستانی به این شرط که حیوان در شرایط با ثباتی برای جا به جایی قرار داشته باشد، کمک کننده است یا خیر. دستکاری مامایی از راه واژن باید تا حد امکان تمیز انجام گیرد. غیر ممکن است که بتوان آن را در شرایط کاملاً آسپتیک انجام داد چون به شکل اجتناب ناپذیری کمی آلودگی وجود خواهد داشت.

واژه‌های کلیدی: گاو، سخت‌زایی، منشا جنینی

## اصول

آرام بودن از اهمیت ویژه ای برخوردار است تا میزان تروما به مجاری تولید مثلی مادر و نیز به نوزاد کاهش یابد. همچنین پیشگیری از درد و بی‌قراری حیوان نیز اهمیت دارد. استفاده از بی‌حسی اپیدورال خلفی و آرامبخش‌ها باید به عنوان راهی برای مدیریت درد در نظر گرفته شود. تجویز برخی آرامبخش‌ها باید به شکل روتین پس از درمان سخت‌زایی انجام پذیرد.

پس از خارج کردن موفق جنین (ها)، با توجه به اینکه گونه‌های تک‌قلوزا می‌توانند دوقلو داشته باشند، مادر باید همیشه از نظر وجود جنین‌های دیگر معاینه شود. سیستم تولید مثل مادر باید از نظر جراحات بررسی شود و درمان مناسب تجویز شود. جنین (ها) باید معاینه شود تا مشخص گردد که آیا نیاز به احیا دارد، آیا شواهد اسیدوز تنفسی وجود دارد که باید درمان گردد و آیا جراحی وجود دارد یا خیر.

## مانورهای مامایی

**Retropulsion**: به معنی هل دادن جنین به سمت قدام بدن مادر از واژن (و کانال لگنی استخوانی) به داخل رحم است. این مانور برای تمامی رهیافت‌های اصلاح داخل رحمی عملی اساسی محسوب می‌شود چون فضای کافی در داخل لگن برای انجام حتی ساده‌ترین دستکاری‌ها وجود ندارد. این روش توسط فشار دست بر روی بخش در دسترس جنین انجام می‌گیرد. در بعضی موارد در حالی که متخصص مامایی در حال دستکاری جنین است فرد کمک کننده به راحتی می‌تواند آن را به داخل رحم هل دهد. ولی در سایر موارد، هل دادن به داخل را می‌توان از طریق میله هل دهنده (Kühn's obstetrical crutch) اعمال کرد (شکل ۱). تا حد امکان، فشار هل دادن به داخل باید در فواصل بین زورهای شکمی اعمال گردد یا از بی‌حسی اپیدورال خلفی اعمال استفاده شود تا از زور زدن مادر جلوگیری شود. اگر چه این بی‌حسی اثری بر انقباضات میومتر ندارد و بهتر است آن را از طریق تجویز داروی ضد انقباض مانند کلنوتترول مهار کرد.

در موارد سخت‌زایی طولانی، مایعات جنینی و لغزندگی (Lubrication) مجرای زایمان از بین می‌رود (۱). هل دادن جنین به داخل رحم توسط جایگزین کردن مایعات از دست رفته و کشش و خارج کردن جنین توسط لغزنده سازی مجرای زایمان تسهیل می‌شوند. آب استریل بهترین جایگزین مایع آلانتویک است، گرچه آب غیر استریل تمیز نیز بسیار راضی کننده است. در گاو حجم‌هایی تا ۱۵ لیتر با استفاده از لوله لاستیکی و قیف توسط جاذبه به داخل رحم تزریق شدند (لوله معده نیز عملکرد رضایت بخشی دارد) و حرکت جنین را داخل رحم افزایش دادند. برای زایمان از راه واژن، نیاز به مواد لغزنده کننده به عنوان جایگزین مایع آمیوتیک است که می‌توان از لوبریکیت‌های مامایی بر پایه سلولز در فرم حل شونده در آب استفاده نمود. اگر این مواد در دسترس نبودند، استفاده از جایگزینی مثل صابون (به ویژه پودر صابون) موثر است.

پیشگیری از زور زدن از طریق تجویز بی‌حسی اپیدورال خلفی، هل دادن جنین به داخل را تسهیل می‌کند. در برخی شرایط، شل کردن عضلات رحم از طریق تجویز داروی ضد انقباض (Tocolytic) مانند کلنوتترول می‌تواند مفید باشد.

غیر ممکن است که بتوان پروسه‌های درمانی مامایی را تحت شرایط آسپتیک در دام‌ها انجام داد، اما میزان آلودگی مجاری تولیدمثلی باید تا حد امکان پایین نگه داشته شود. به منظور رسیدن به این هدف، منابع کافی از آب گرم تمیز با صابون و یا اسکراب جراحی باید در دسترس باشند. همچنین یک میز یا سکوی پوشیده شده با پارچه استریل که ابزار روی آن قرار گیرد نیاز است. اطمینان از اینکه بستر تمیز است (مثلاً گاه تمیز پشت دام قرار بگیرد) نیز کمک کننده است. از آنجایی که کف زمین اغلب خیس و لغزنده است، استفاده از شن یا سنگریزه، اقدامی ارزشمند است. قسمت خارجی سیستم تولید مثل و بخش‌های اطراف آن به طور کامل باید شسته شوند و دم در یک سمت نگه داشته یا بسته شود. دامپزشکان بهتر است که دستکش پلاستیکی یک بار مصرف را طی معاینه دام بپوشند. اولین معاینه واژینال معمولاً رفلکس دفع مدفوع را تحریک می‌کند که در این صورت به شستشوی بیشتر دام و دست‌های دامپزشک نیاز است (۱).



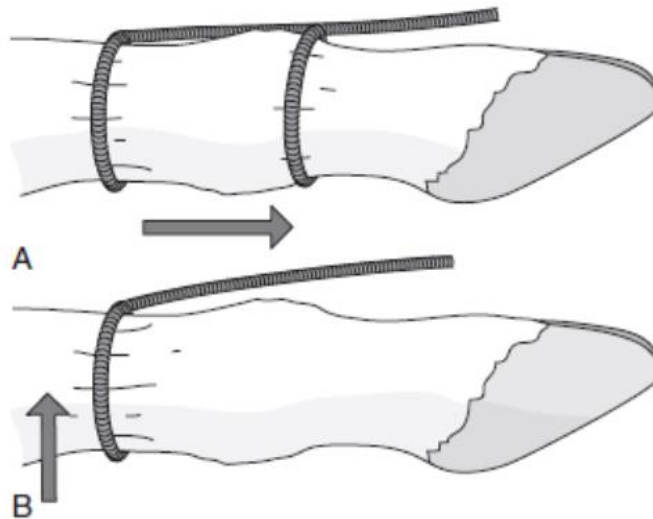
شکل ۱. Kühn's obstetrical crutch.

طناب سر از طریق روش بنش (Benesch) کار گذاشته می‌شود که در آن حلقه در دهان و از بالا پشت گردن و گوش‌ها قرار می‌گیرد. به عنوان روش جایگزین، وسط یک طناب پشت سر و پشت هر دو گوش قرار گرفته و هر دو انتهای طناب از واژن بیرون می‌ماند (شکل ۳).

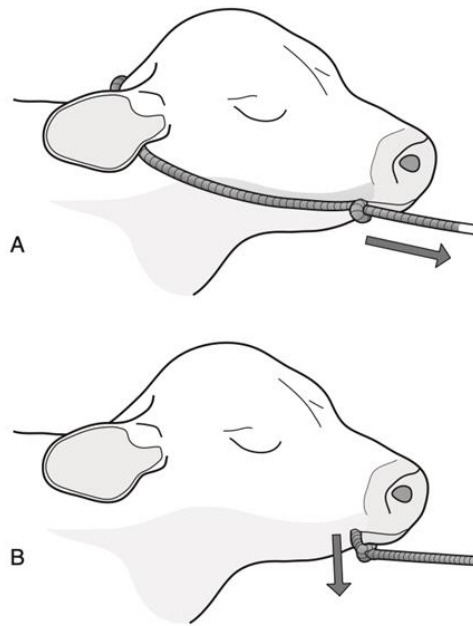
برای تغییر موقعیت سری که به یک سمت منحرف شده است و در آن فقط استفاده از دست شخص عامل کافی نیست، طناب باریکی دور فک پایین کار گذاشته می‌شود. ولی این روش فقط برای اصلاح نقایص انحراف سر استفاده می‌شود و برای کشش باید سر را با روش بنش مهار کرد.

**Extension:** به باز کردن مفاصل خم شده زمانی که نقص در نحوه قرارگیری اندام‌ها و سر وجود دارند گفته می‌شود. این روش از طریق به کارگیری فشار بر انتهای اندام خم شده صورت گرفته و اندام از طریق حرکتی کمانی یا دایره‌وار به ورودی لگن آورده می‌شود. فشار ترجیحا از طریق دست یا طناب انجام می‌گیرد و در صورت عدم موفقیت از قلاب استفاده می‌شود.

**Traction:** به معنی استفاده از فشار بر روی بخش‌های در دسترس جنین جهت جایگزین کردن یا تکمیل زورهای مادری است. این فشار توسط دست یا از طریق طناب (Snare)، قلاب (Hook) یا سایر وسایل کشش مکانیکی اعمال می‌گردد. طناب اندام حرکتی باید به شکل گره دوتایی (Double-hitched) در بالا و پایین مفصل فتلاک قرار بگیرد (شکل ۲).



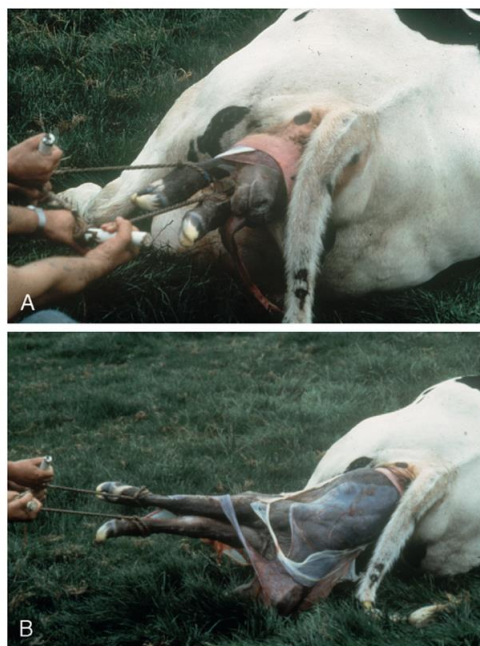
شکل ۲ (A) قرارگیری صحیح طناب پا بالا و پایین مفصل فتلاک، (B) قرارگیری اشتباه تنها بالای مفصل فتلاک موجب آسیب به مفصل می‌شود.



شکل ۳ (A) قرار گیری صحیح طناب سر پشت گوش‌ها و داخل دهان (روی زبان)، (B) قرار گیری اشتباه برای اعمال کشش (Traction) این نحوه قرار گیری طناب می‌تواند برای تغییر موقعیت سری که به جانب منحرف شده، مفید باشد.

شکل ۴ کششی را نشان می‌دهد که توسط ۲ نفر با استفاده از طناب روی گوساله اعمال شده است. به قرارگیری حلقه های طناب در بالای مفصل فتلاک و به جهت کشش که در طول مسیر طبیعی قرار گرفته است که گوساله در زایمان بدون کمک به خود می‌گیرد، توجه کنید.

موضوع بسیار مهم شدت فشارهای تکمیلی است که ممکن است استفاده شوند، چون فشار بیش از حد که به شکل نامناسبی استفاده شود، می‌تواند موجب آسیب شدید به مادر و جنین گردد. به نظر می‌رسد در گاو کشش هم‌هنگ شده ۴ فرد معمولی باید به عنوان حد قطعی و نهایی نیروی وارده در نظر گرفته شود (۲).



شکل ۴ کشش توسط ۲ نفر با استفاده از طناب برای رفع سخت‌زایی در گاو.

که در زایمان طبیعی وجود دارد را تولید می‌کنند. با این وجود، برای دامدار یا دامپزشک بدون کمک، استفاده از این وسایل بسیار ارزشمند است (شکل ۵) (۴).

مهم ترین جنبه اعمال فشار موثر، همزمان اعمال نمودن فشارهای تکمیلی با تلاش برای زور زدن مادر است. کشش بیش از حد می‌تواند منجر به شکستگی محل اتصال استخوانی - غضروفی دنده‌ها، پارگی دیافراگم و شکستگی اندام‌های حرکتی گوساله شود (۵).

وسایل مکانیکی امروزه به شکل گسترده‌ای برای اعمال کشش استفاده می‌شوند. آنها باید همیشه با دقت و به آرامی استفاده شوند. جدول ۱ اطلاعات جالبی که توسط هیندسون و همکاران (Hindson et al.) در سال ۱۹۷۸ جمع آوری شده را نشان می‌دهد که شدت فشارهای اعمال شده برای کشش با استفاده از دینامومتر هیدرولیک اندازه‌گیری و در شرایط مختلف مقایسه شدند (۳). این جدول نشان می‌دهد که جک‌ها یا کشنده‌های زایش یا استفاده از قرقه و زنجیر بیش از ۵ یا ۶ برابر فشاری

جدول ۱ حداکثر فشار کشنده که توسط دینامومتر هیدرولیک اندازه‌گیری شده است.

منشا فشار	تلاش کشنده (کیلوگرم)
گاو در زایمان طبیعی	۷۰
کشش توسط یک نفر	۷۵
کشش توسط ۲ نفر	۱۱۵
کشش توسط ۳ نفر	۱۵۵
جک زایش	۴۰۰
قرقه و زنجیر	۴۴۰
تراکتور	۵۰۰۰+



شکل ۵: جک مامایی برای کشش گوساله در سخت‌زایی.

ضربدردی قرار دادن اندام‌های حرکتی گوساله (یکی روی دیگری) و تلاش برای چرخاندن اوست. سر هم هم‌زمان باید چرخانده شود. اگر یک دست را بتوان زیر جدوگاه یا زیر مفصل شانه جنین قرار داد، به طوری که قفسه سینه به بالا کشیده شود و هم‌زمان برای چرخاندن بدن تلاش کرد، چرخش آسان‌تر

**Rotation**: شامل تغییر در موقعیت جنین از طریق چرخاندن آن حول محور طولی خود است، مثلاً از موقعیت شکمی به پشتی. برای چرخاندن جنین، هر اندام حرکتی قدامی توسط یک طناب بسته شده و به داخل مجرای زایمان کشیده شود. از لوپریکنت در حجم بالا استفاده شود. رایج‌ترین روش،

تفاوت در از دست رفتن رفلکس‌های محیطی در مقایسه با مرکزی به ارزیابی وضعیت فیزیولوژیک گوساله کمک می‌کند (۳).

در وضعیت خلفی، رفلکس بین سم‌ها در اندام حرکتی خلفی مشابه اندام حرکتی قدامی است. با این حال، این رفلکس طی زایمان نسبت به همان رفلکس در اندام حرکتی قدامی زودتر منفی می‌شود. بنابراین رفلکس بین سم‌ها ممکن است در گوساله‌ای زنده متفی باشد اما وجود این رفلکس نشانه‌ای مبنی بر پیش آگهی مطلوب است. رفلکس مقعدی گاهی برای ارزیابی وضعیت جنین در وضعیت خلفی استفاده می‌شود. این رفلکس توسط فشار انگشت فرد معاینه کننده در مقابل یا داخل مقعد ایجاد می‌شود. ارزیابی پاسخ به این رفلکس سلیقه‌ای است، با این حال در جنینی زنده ممکن است منفی باشد (۳).

اگر رفلکس‌های جنینی مبهم بوده یا رفلکسی وجود نداشته باشد، دامپزشک باید ضربان قلب و نبض بند ناف را بررسی کند. ضربان قلب را می‌توان توسط فشردن دست بین اندام‌های حرکتی قدامی جنین در طول زاویه پایینی گردن به جناغ لمس کرد. ضربان قلب جنین در حالی که انگشتان فرد معاینه کننده در سمت چپ قفسه سینه جنین قرار گرفته، قابل لمس است. لمس ضربان قلب در جنین‌هایی که در وضعیت خلفی هستند، مشکل است. ضربان قلب جنین در داخل رحم به صورت طبیعی در حدود ۱۲۰-۷۰ ضربان در دقیقه طی زایمان است. ضربان قلب طی انقباضات رحمی به ۴۰-۶۰ ضربه در دقیقه کاهش می‌یابد. هایپوکسی مادر ناشی از هیجان یا تقلا می‌تواند منجر به کاهش شدیدتری در ضربان قلب جنین شود. زورهای خارج کننده طولانی یا شدید می‌توانند ضربان قلب جنین را به نزدیک صفر برسانند. همانطور که گوساله در نتیجه تاخیر در زایمان دچار اسیدوز می‌شود، ضربان قلب به ۱۴۰ ضربه در دقیقه افزایش و سپس کاهش می‌یابد و با بدتر شدن وضعیت، نامنظم می‌گردد (۳).

بند ناف جنین در وضعیت قدامی را می‌توان با لمس آن بین آخرین دنده و شکم ارزیابی کرد. در وضعیت خلفی، بند ناف به راحتی در دسترس است. ضربان نبض عروق نافی را می‌توان از طریق اعمال فشار مختصر بر روی بند ناف احساس کرد. ممکن است بند ناف حول شکم و یا اندام حرکتی جنین پیچ خورده و

می‌شود (۶). فشار مکانیکی را می‌توان با استفاده از میله دوشاخه کمرر (Cammerer's torsion fork) یا میله کوهن (Kühn's crutch) اعمال نمود. با تکرار چند باره این روند، ممکن است بتوان جنین را حدود ۱۸۰ درجه چرخاند.

**Version** : به معنی تغییر وضعیت عرضی یا عمودی به طولی است.

تلاش برای ارزیابی زنده بودن جنین ارزشمند است، تا آنجایی که می‌تواند بر گزینه‌های مدیریت بیمار تاثیر بگذارد. زنده بودن جنین را می‌توان از طریق تلاش برای ایجاد رفلکس‌هایی مانند رفلکس قرنیه‌ای / پلکی (Corneal/palpebral)، رفلکس مکیدن (Suck)، رفلکس مقعدی (Anal) (اگر جنین در وضعیت خلفی باشد) و رفلکس عقب کشیدن اندام حرکتی (Limb withdrawal) ارزیابی کرد. لمس برای حضور نبض در بند ناف ممکن است در زمانی که جنین در وضعیت خلفی قرار دارد، ضعیف باشد (۱).

پس از تعیین نحوه قرارگیری جنین و قبل از انتخاب روش مناسب برای تکمیل خروج، دامپزشک باید تعیین کند که آیا جنین زنده است یا خیر. در وضعیت قدامی، رفلکس بین سم‌ها (Interdigital claw reflex) را می‌توان با فشردن بافت بین سم‌ها ایجاد کرد. جنین زنده و سالم، با کشیدن اندام حرکتی پاسخ می‌دهد. نتیجه مثبت کاذب در صورتی که شخص عامل حرکات ناشی از فشار شکمی مادر روی جنین را اشتباه بگیرد، رخ می‌دهد. نتیجه منفی کاذب، اگر سر و اندام‌های حرکتی در مجرای زایمان فشرده شده باشند، در گوساله‌های زنده رخ می‌دهد. رفلکس بلع (Swallowing reflex) با اعمال فشار بر قاعده زبان ایجاد می‌شود که در آن گوساله طبیعی توسط بلع یا مکیدن پاسخ می‌دهد. واکنش‌های آهسته یا اغراق شده می‌توانند با هایپوکسی مرتبط باشند یا ممکن است ناشی از درد باشند. فشار مختصر روی کره چشم، حرکات آن یا پلک را موجب می‌شود. رفلکس چشم حتی در گوساله‌های شیدا اسیدوزی نیز حفظ می‌شود. با افزایش اسیدوز، رفلکس‌هایی که نیازمند طولانی‌ترین مسیرهای عصبی هستند، قبل از آنهایی که مسیرهای کوتاه‌تر عصبی را نیاز دارند، ناپدید می‌شوند. بنابراین، رفلکس بین سم‌ها ابتدا ناپدید شده و رفلکس چشم برای زمان طولانی‌تری حفظ می‌شود. این

سخت‌زایی کوتاه مدت، به داخل هل دادن جنین نیازمند بی حسی اپیدورال، جایگزینی مایعات جنینی از دست رفته و یا لغزنده سازی کانال زایمان است. اگر رحم به شکل محکمی اطراف جنین منقبض شده باشد، تجویز داروی ضد انقباض مثل کلنوتترول می‌تواند مفید باشد. پس از تجویز بی حسی اپیدورال و اصلاح وضع قرارگیری اندام‌های حرکتی و سر، جنین باید از طریق کشش خارج شود، چون گاو زور نمی‌زند تا به خروج گوساله کمک کند. در صورت امکان اگر از هر دو دست به شکل هم‌زمان در داخل مجرای زایمانی استفاده شود (یک دست برای هل دادن و دیگری برای کشیدن)، اصلاح آن نقص آسان‌تر خواهد شد.

### نحوه قرارگیری غیرطبیعی اندام‌ها و سر در وضعیت

#### قدامی

خم شدگی مفصل کارپ: یک یا هر دو اندام حرکتی قدامی می‌توانند درگیر شوند. در حالت یک طرفه، کارپ خم شده در ورودی لگن گیر می‌افتد و اندام حرکتی قدامی دیگر ممکن است در فرج دیده شود. این مورد نیازمند هل دادن سر یا شانه جنین به داخل رحم است. اندام گیر افتاده را در دست گرفته و کارپ را به سمت بالا هل داده، اندام حرکتی به بیرون کشیده شده و در نهایت به شکل یک قوس از روی لبه لگن حرکت کرده و به موازات اندام حرکتی دیگر باز می‌شود (شکل ۶). موارد سخت‌تر نیازمند استفاده از طنابی است که به فتلاک متصل شده تا به باز شدن اندام حرکتی کمک کند (شکل ۷). اندام حرکتی جنین باید همیشه از روی لبه لگن در دست ماما حرکت داده شود (شکل ۸). مواردی که دیر رسیدگی می‌شوند ممکن است نیاز به جایگزینی مایعات جنینی و لغزنده سازی داشته باشند تا به حرکت دادن گوساله کمک کنند. در موارد نادر که سخت‌زایی بسیار به درازا کشیده شده یا در موارد انکیلوز (Ankylosis)، اندام حرکتی را نمی‌توان باز کرد. در این گونه موارد اندام حرکتی باید از بالای کارپ با سیم فتوتوم بریده شود.

یا همراه جنین وارد مجرای زایمان شده باشد. محل قرارگیری بند ناف را می‌توان تعیین کرد و در صورت لزوم آن را تغییر داد، گرچه که معمولاً نیازی به این کار نیست (۳).

احتقان سر، زبان و اندام‌های حرکتی قدامی، نتیجه فشردگی طولانی مدت جنین در مجرای زایمان است. این شرایط می‌تواند در گوساله‌های زنده یا در حال مرگ رخ دهد و در نتیجه نمی‌توان از آن برای پیش‌آگهی استفاده کرد. اگر این گوساله زنده به دنیا بیاید، پرستاری دشواری داشته و نیازمند کمک و تجویز داروهای ضد التهاب است (۳). حرکات مکرر یا شدید جنین گاهی دیده یا لمس می‌شوند. این حرکات می‌تواند ناشی از درد بوده و نشانگر مرگ قریب‌الوقوع جنین ناشی از هایپوکسی است (۳).

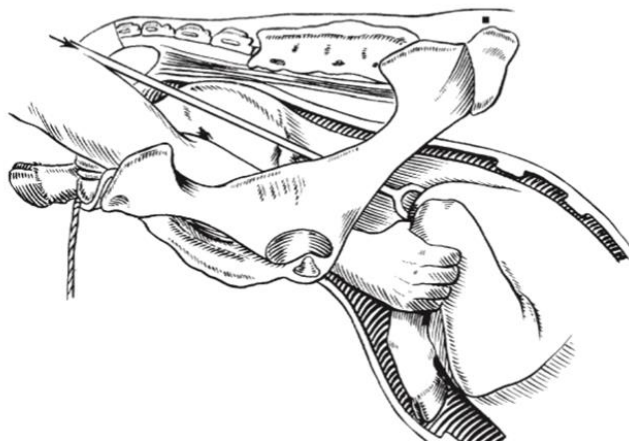
### سخت‌زایی ناشی از نحوه قرارگیری غیرطبیعی

#### اندام‌ها و سر

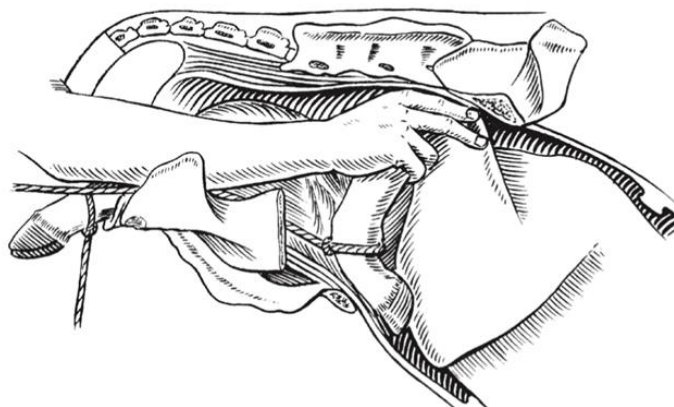
#### وضعیت قدامی (Anterior presentation)

نحوه قرارگیری غیرطبیعی اندام‌ها و سر، از علل رایج سخت‌زایی است. این نقایص را معمولاً می‌توان از طریق دستکاری اگر در اوایل مرحله دوم زایمان درمان شوند، اصلاح کرد. با این حال، در بیماران مبتلا به اینرسی ثانویه رحم که مورد توجه قرار نگرفتند، از دست رفتن مایعات جنینی و جنینی مرده و آمفیوماتوز (Emphysematous) که بسیار محکم توسط رحم فشردده شده است، سخت‌زایی بسیار شدیدی ایجاد می‌کند. خارج کردن همراه با دستکاری جنین برای جنین موردی اغلب امکان‌پذیر نیست و اصلاح آن حتی با فتوتومی یا جراحی سزارین می‌تواند دشوار باشد.

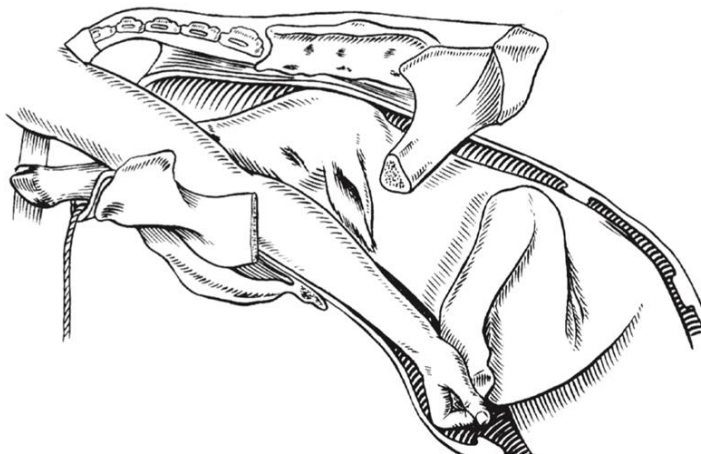
اساساً مکانیسم اصلاح نقایص نحوه قرارگیری اندام‌ها و سر ساده است (گرچه همیشه به کارگیری آنها ساده نیست) (۷). اصلاح همه این نقایص نیازمند آن است که جنین به داخل رحم هل داده شود، چون فضای کافی در داخل لگن یا مجرای زایمان برای جا به جایی اندام‌های حرکتی وجود ندارد. به غیر از موارد



شکل ۶ وضعیت قدامی، موقعیت پشتی، خم شدگی یک طرفه کارپ. اصلاح از طریق استفاده از یک دست و میله هل دهنده.



شکل ۷ اصلاح از طریق یک دست و طناب



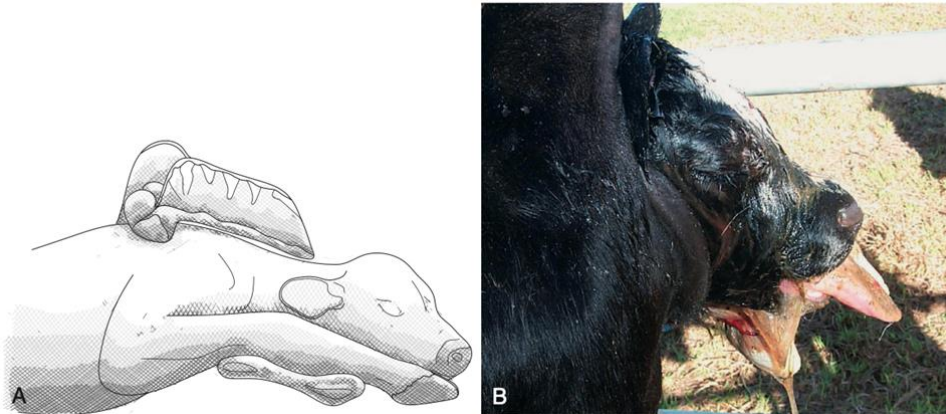
شکل ۸ اصلاح به وسیله تنها یک دست. به روش گرفتن دست توجه کنید.

سر به داخل حرکت داد و پس از آن هر اندام حرکتی در جهت رو به بالا و مورب کشیده میشود، به طوری که زائده آرنج (Olecranon process) روی لبه لگن مادر قرار می گیرد. زایمان از طریق کشش روی سر و هر دو اندام حرکتی قدامی انجام می گیرد.

### باز شدن ناقص آرنج

این مورد در معاینات از راه واژن و با حضور سم در محاذات پوزه گوساله (به جای آنکه زودتر از پوزه خارج شوند) تشخیص داده می شود (شکل ۹). معمولاً گوساله را می توان با هل دادن





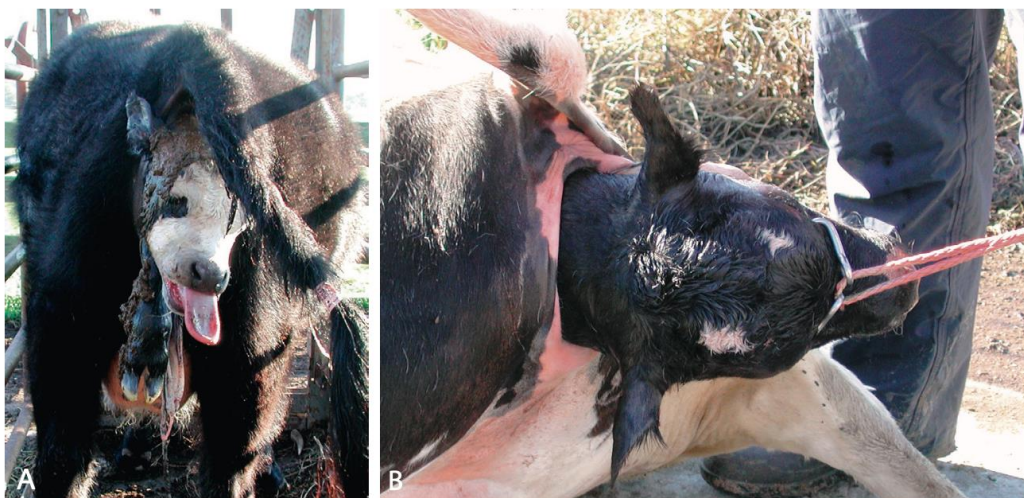شکل ۹ (A) وضعیت قدامی، موقعیت پشتی، باز شدن ناقص مفصل آرنج. (B) وضعیت گوساله با باز شدن ناقص آرنج‌ها.

بسیار متورم باشد و هل دادن آن به داخل غیر ممکن شود. وقتی این حالت رخ می‌دهد، روش جایگزین قطع کردن سر خارج از فرج است. برای رسیدن به این حالت، قلاب‌های چشمی یا نوک قلاب کری (Krey's hook) داخل حدقه چشم قرار داده شده و کشش یا فشار رو به پایین به سر اعمال می‌شود (شکل ۱۰ B). سر به طور کامل پشت فرج کشیده شده و سپس سر یا از طریق مفصل اطلس - پس سری (Occipito-atlantal) با یک چاقوی تیز یا اسکالپل بریده شده و یا از طریق برش گردن (تا حد ممکن نزدیک تنه گوساله) با استفاده از سیم فتوتوم قطع می‌شود. سپس همانطور که جنین به داخل هل داده می‌شود، اندام‌های حرکتی قدامی باقی مانده شروع به حرکت به سمت جلو می‌کنند. زند زیرین و زیرین گوساله در دست گرفته شده و نقص موجود به خم شدگی کارپ تبدیل و سپس اصلاح می‌شود (شکل ۱۱).

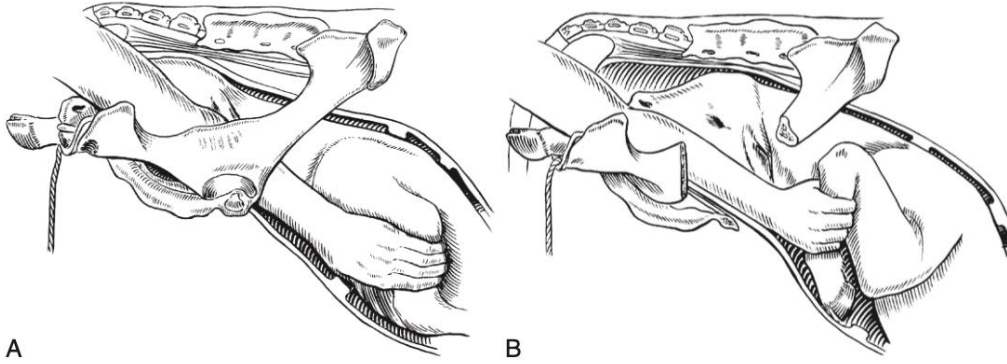
### خم شدگی مفصل شانه: باقی ماندن کامل اندام‌های حرکتی قدامی

این نوع از سخت‌زایی می‌تواند یک طرفه یا دو طرفه باشد. تشخیص باقی ماندن دو طرفه معمولاً از طریق مشاهده اینکه قسمتی از سر یا کل آن در غیاب اندام‌های حرکتی قدامی از فرج بیرون زده است، صورت می‌گیرد. در مورد خم شدگی دوطرفه کارپ، سر تا این حد بیرون نمی‌آید (شکل ۱۰ A).

در یک گاو بزرگ با یک گوساله کوچک کامل یا نارس، سخت‌زایی توسط کشش حتی در حالت غیر طبیعی برطرف می‌شود. در این موارد اصلاح حالت غیر طبیعی نسبتاً آسان است، مگر اینکه تاخیر زیادی وجود داشته باشد. معمولاً نحوه قرارگیری غیرطبیعی اندام‌ها و سر باید اصلاح شود که خود نیازمند هل دادن جنین است. رایج است که سر خارج شده



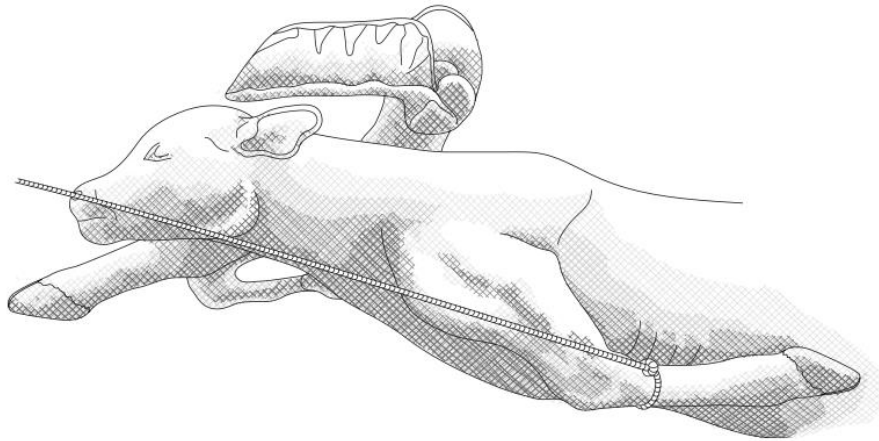
شکل ۱۰ (A) وضعیت گوساله‌ای با خم شدگی یک طرفه مفصل شانه. سر و یک اندام حرکتی از فرج بیرون زده‌اند. (B) قرار دادن قلاب‌های چشمی در حدقه چشم قبل از قطع سر گوساله مرده با خم شدگی دو طرفه شانه.



شکل ۱۱ خم شدگی یک طرفه مفصل شانه (باقی ماندن کامل اندام حرکتی قدامی). (A) مرحله اول اصلاح توسط دست. (B) مرحله دوم اصلاح توسط دست.

کننده طناب را می کشد و به شخص عامل کمک می کند تا دست را روی لبه لگن بکشد (شکل ۱۲). در موارد به تاخیر افتاده، انجام چنین مانوری ممکن است غیر ممکن باشد و باید اقدام به جدا کردن اندام حرکتی توسط فتوتومی کرد.

در موارد سخت تر، اندام حرکتی باید توسط طناب بسته شود، در ابتدا از بالا و سپس گره به پایین کشیده میشود تا زمانی که بالای فتلاک قرار بگیرد. سم را در مشت دست نگاه داشته و کارپ به سمت بالا کشیده می شود، در همین حال فرد کمک



شکل ۱۲ وضعیت قدامی، موقعیت پشتی، خم شدگی یک طرفه مفصل شانه. اصلاح با استفاده از طنابی که به سمت پایین، زیر کارپ قرار گرفته.

جایی که بینی به موازات مجرای زایمان قرار بگیرد (شکل ۱۳A).

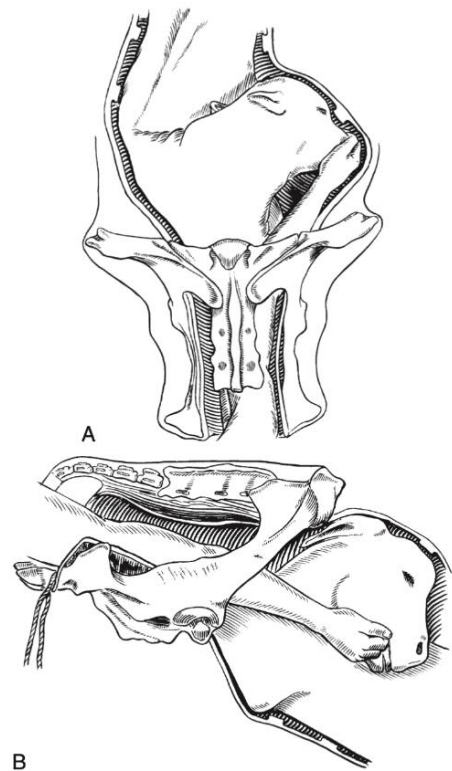
در طی این مانور مهم است که پوزه به طور کامل در داخل دست قرار بگیرد تا از صدمه به دیواره رحمی به وسیله دندان های تیز پیش جنین جلوگیری شود. در موارد دست نیافتنی تر، پوزه باید پس از کشش اولیه روی محل تلاقی لبها یا از طریق فک پایین، در دست قرار بگیرد (شکل ۱۳B). مهم است که یک طناب به سر و یک طناب به اندام حرکتی قبل از اینکه جنین از طریق کشش به خارج کشیده شود، قرار داده شود.

**انحراف جانبی سر:** شکل بسیار رایجی از سخت زایی نشخوارکنندگان است. سر می تواند به هر سمتی منحرف شود. این وضعیت معمولاً بدین شکل است که هر دو اندام حرکتی قدامی در فرج ظاهر می شوند، اما در معاینه از راه واژن، سر وارد مجرای زایمان نشده است. فرد باید اطمینان یابد که وضعیت گوساله به اشتباه تشخیص داده نشده است، شبیه آنچه که در وضعیت خلفی وجود دارد. در اوایل مرحله دوم زایش، انحراف جانبی سر را می توان توسط دست اصلاح کرد. دست لغزنده شده را وارد واژن کرده و جنین از قاعده گردن خود هل داده می شود. سپس دست سریعاً به پوزه گوساله می رسد که خیلی محکم آن را گرفته و به شکل یک قوس حرکت داده می شود تا

می‌دهد که رحم آبستن کمی به یک سمت حرکت کرده و در نتیجه فضای بیشتری برای اصلاح انحراف وجود داشته باشد. انحراف سر رو به پایین: نوع غیر رایجی از سخت زایی در گاو است. معمولاً نحوه قرارگیری سر به صورت راسی (Vertex posture) است که در آن بینی گوساله مماس لبه استخوان عانه لگن قرار گرفته و پیشانی مستقیماً داخل لگن قرار می‌گیرد (شکل A۱۵). اشکال شدیدتری از انحراف رو به پایین سر مانند وضعیت پس‌گردنی (Nape presentation) و قرارگیری سر بر روی سینه (Breast-head posture) (که در آن سر به شکل عمودی بین اندام‌های حرکتی قدامی رو به پایین قرار می‌گیرد) در گاو نادر هستند (شکل B۱۵). این نوع انحراف سر اگر وجود داشته باشد معمولاً به دلیل کشیدن اندام‌های حرکتی قبل از اینکه سر به طور کامل باز شود، ایجاد شده‌اند.

در صورتی که جنین به میزان کافی به داخل هل داده شود، وضعیت پس‌گردنی را به راحتی می‌توان اصلاح کرد. مواردی که دیر رسیدگی شده‌اند نیازمند بی‌حسی اپیدورال خلفی و جایگزینی مایعات جنینی هستند. گوساله از طریق اعمال فشار روی پیشانی با یک دست (یا انگشت شست) هل داده می‌شود، در حالی که فک پایین با دست دیگر (یا انگشتان همان دست) روی لبه لگن قرار می‌گیرد.

درجات شدیدتر جا به جایی رو به پایین سر را می‌توان به شکل مشابهی درمان کرد. اما اگر اصلاح سخت باشد، برگرداندن یک یا هر دو اندام حرکتی قدامی به داخل رحم می‌تواند فضای کافی برای چرخاندن سر را فراهم کند. در موارد سخت انحراف رو به پایین سر که در آن گوساله هنوز زنده است، سزارین را می‌توان در نظر گرفت. اگر گوساله مرده است، سر و گردن باید با فتوتومی جدا شوند.

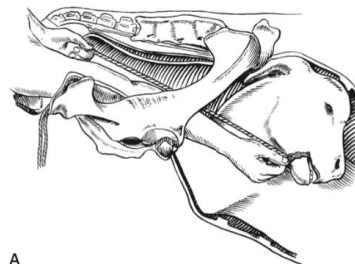


شکل ۱۳ وضعیت قدامی، موقعیت پشتی، انحراف جانبی سر. (A) اصلاح توسط دست. (B) گرفتن محل تلاقی لپها قبل از گرفتن پوزه گوساله

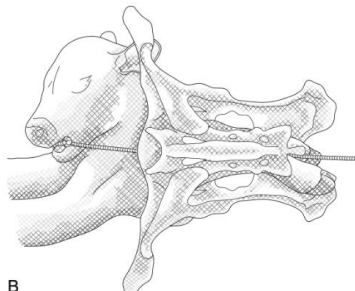
در موارد طولانی مدت سخت‌زایی به دلیل انحراف سر که همراه با از دست رفتن مایعات جنینی است و رحم حول جنین منقبض شده، روند اصلاح سخت‌تر است و به جایگزینی مایعات جنینی، لغزنده سازی و بی‌حسی اپیدورال نیاز هست. از یک طناب سر مخصوص در ابعادی کوچکتر از آنچه که برای اندام‌های حرکتی استفاده می‌شود، یک گره شل در فک پایین گوساله قرار می‌گیرد و سپس در آنجا محکم شده و باقی طناب به دست فرد کمک کننده داده می‌شود (شکل A۱۴). شخص عامل مجدداً دست را وارد کرده، پوزه گوساله را می‌گیرد و همانطور که آن را دستکاری می‌کند تا گردن را صاف کند، فرد کمک کننده کشش آرامی اعمال می‌کند. مشهود است که این طناب سر باید حول انحنای بزرگتر گردن قرار بگیرد. طناب باید در داخل گودی گردن قرار گرفته و به سمت فک پایین کشیده شود (شکل B, C۱۴). از هر روشی که برای اصلاح انحراف جانبی سر استفاده شود، مهم است که از سیستم تولید مثلی لوله‌ای محافظت گردد. اصلاح این نقص را می‌توان از طریق خواباندن گاو روی پهلو خود به صورت جانبی در سمتی خلاف جهت انحراف گردن اصلاح کرد. این حالت اجازه

شامل خم‌شدگی مفاصل خرگوشی (Hock) و مفصل لگنی - رانی (Hip) است. در گوساله‌ها گاهی بند ناف بین دو اندام حرکتی و بر روی سطح خلفی یک یا هر دو اندام قرار می‌گیرد. در این حالت لازم است که خم‌شدگی ابتدا تبدیل به خم‌شدگی مفصل خرگوشی شده تا بند ناف در محل اصلی و صحیح خود قرار داده شود. نقص در انجام این کار می‌تواند منجر به انسداد بند ناف و در نهایت مرگ گوساله شود. به دلیل سختی باز کردن اندام‌های حرکتی خم‌شده به دلیل نبود فضای کافی در جلوی لگن، سه نیازمندی اصلی در تلاش برای اصلاح این نوع سخت‌زایی لازم است: بی‌حسی اپیدورال، استفاده از مایعات مکمل جنینی و هل دادن جنین به داخل رحم. تمامی دستکاری‌ها باید با دقت بالا و به آرامی صورت بگیرند چون خطر پارگی ناگهانی رحم، واقعی است. عاملی که بیشترین تاثیر را بر سختی نسبی روند اصلاح می‌گذارد (همان‌طور که بر پیامد کار نیز اثر می‌گذارد) مدت زمان سخت‌زایی قبل از درمان است. مواردی که در اوایل مرحله دوم زایش هستند ممکن است به راحتی به دنیا بیایند، اما زمانی که تاخیر قابل توجهی وجود دارد با پیامد از دست رفتن مایع جنینی، انقباض رحم و مرگ جنین روبرو بوده و فتوتومی بسیار سخت و پیچیده یا سزارین ضروری است. درصد بالایی از مرده‌زایی‌ها در ارتباط با جنین‌هایی در موقعیت خلفی هستند.

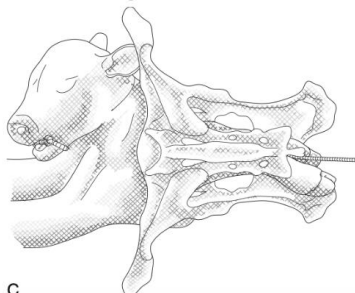
**خم‌شدگی مفصل خرگوشی:** این شرایط معمولاً دو طرفه است (شکل ۱۶). بخش‌هایی از مفصل خرگوشی را می‌توان در جلوی لبه استخوان لگن لمس کرد یا در حالتی که به سختی در مجرای زایمان مادر گیر افتاده لمس کرد. باید تخمینی از درجات سخت‌زایی احتمالی در اصلاح زده شود و تصمیم گرفته شود که آیا بی‌حسی اپیدورال و یا جایگزینی مایعات جنینی نیاز است یا خیر. هدف از روند دستکاری، باز کردن مفصل (های) خرگوشی است که برای آن نیاز به فضای کافی است. در مواردی که مدت زمان کمی از سخت‌زایی گذشته می‌توان با یا بدون بی‌حسی اپیدورال، نحوه قرارگیری اندام را با دست اصلاح کرد.



A

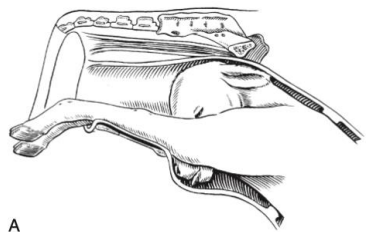


B

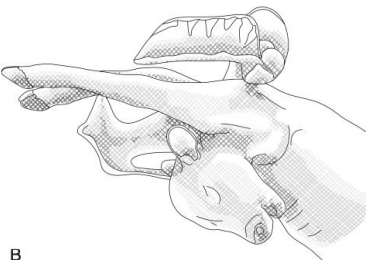


C

شکل ۱۴ وضعیت قدامی، موقعیت پشتی، انحراف جانبی سر. (A) استفاده از طناب فک پایین. (B) جهت اشتباه کشش که به جای رفع سخت‌زایی، آن را شدیدتر می‌کند. (C) جهت صحیح کشش با طنابی که حول انحنای بزرگتر گردن قرار گرفته



A

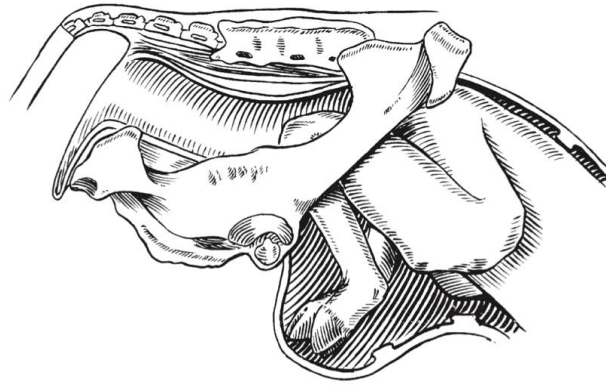


B

شکل ۲ (A) وضعیت قدامی، موقعیت پشتی، جا به جایی رو به پایین سر (Vertex posture). (B) Breast-head posture

### وضعیت خلفی (Posterior presentation)

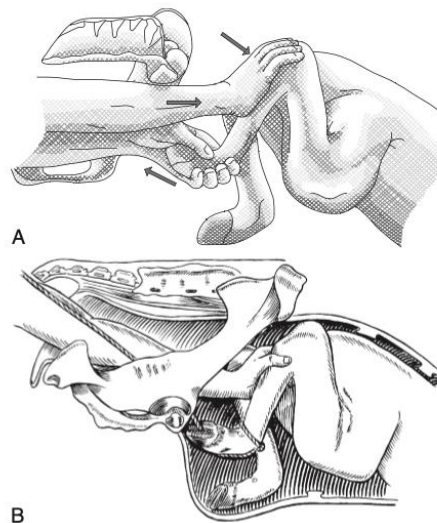
اصلاح نحوه قرارگیری غیرطبیعی اندام‌های حرکتی خلفی نسبت به اندام‌های حرکتی قدامی سخت‌تر است. این نواقص



شکل ۱۶ وضعیت خلفی، موقعیت پشتی، خم شدگی دو طرفه مفصل خرگوشی

بیرون آورده می‌شود و از میان حلقه در انتهای دیگر عبور داده می‌شود. بنابراین یک حلقه شکل گرفته که روی متاتارس قرار می‌گیرد. سپس این حلقه به سمت پایین اندام حرکتی هدایت شده تا زمانی که به پسترن (Pastern) برسد. گره بند بین انگشتان قرار گرفته، طوری که زمانی که کشش روی آن اعمال می‌گردد مفاصل فتلاک (Fetlock) و پسترن خم می‌شوند (شکل B۱۷). پس از اینکه جنین مجدداً به داخل رحم هل داده شد، ماما پا را گرفته و همانطور که فرد کمک کننده طناب را می‌کشد انتهای اندام حرکتی روی لبه لگن حرکت می‌کند. در بعضی موارد که باز کردن مفصل خرگوشی غیرممکن بوده و گوساله مرده است، فتوتومی ساده را می‌توان انجام داد. اگر گوساله زنده است، عمل سزارین باید انجام شود.

جنین ابتدا با فشار رو به جلو بر ناحیه پرینه خود به داخل رحم هل داده می‌شود. سم توسط دست عامل خم شده و به سمت عقب و میان بدن کشیده می‌شود. همزمان توسط دست دیگر مفصل خرگوشی گرفته شده و به سمت بالا، جلو و جوانب رانده می‌شود (شکل A۱۷). سپس پا روی لبه لگن کشیده شده و اندام حرکتی در واژن صاف می‌شود. در مواردی که به نظر می‌رسد باز کردن مفصل خرگوشی به دلیل نبود فضای کافی غیر ممکن است، فرد کمک کننده یک دست خود را وارد کرده و همانطور که فرد عامل مجدداً تلاش می‌کند، بخشی از مفصل خرگوشی را رو به جلو و بالا حرکت داده و در نهایت پا وارد مجرای لگن می‌شود. در روشی جایگزین، باز کردن مفاصل توسط دست به وسیله کشش روی یک طناب وصل شده به پای خم شده تکمیل می‌شود. بدین شکل که یک سر طناب مامایی وارد مجرای زایمان شده، دور مفصل مفصل خرگوشی خم شده قرار گرفته و



شکل ۱۷ اصلاح خم شدگی مفصل خرگوشی در گوساله. (A) اصلاح با دست به وسیله حرکات میانی و خلفی سم با یک دست و حرکات جانبی، رو به جلو و بالا مفصل خرگوشی با دست دیگر. (B) اصلاح خم شدگی مفصل خرگوشی با استفاده از دست و طناب.

مرحله اول زایمان در اسب (نه در گاو) چرخش فیزیولوژیک جنین از موقعیت شکمی به پشتی رخ می‌دهد. با این حال، گاهی این چرخش انجام نمی‌شود. در این مورد، جنین در وضعیت قدامی (گاهی خلفی) قرار دارد اما ستون مهره‌های او یا در یک سمت رحم یا در کف مجرای زایمان قرار می‌گیرد. روندی که به موجب آن جنین نشخوارکننده گاهی در موقعیت شکمی قرار می‌گیرد، مشخص نشده است. محتمل نیست که این وضعیت حالتی در آبستنی باشد، بلکه با احتمال بیشتر طی مرحله اول زایمان، زمانی که فشار پریستالتیک رحم، پاسخ رفلکسی شدیدی را در جنین ایجاد می‌کند که موجب می‌شود تا جنین حول محور طولی خود بچرخد، رخ می‌دهد.

به منظور امکان‌پذیر ساختن زایمان، جنین‌هایی که در موقعیت جانبی یا شکمی قرار گرفته‌اند باید به موقعیت طبیعی dorsosacral چرخانده شوند. می‌توان از طریق هل دادن جنین به داخل رحم و سپس چرخاندن آن با فشار مناسبی که به اندام حرکتی در دسترس وارد می‌شود، به این حالت دست یافت. انجام چنین چرخشی در حالی که بیمار ایستاده است، آسان‌تر خواهد بود. بی‌حسی اپیدورال برای این مانور مفید است.

**وضعیت قدامی / موقعیت جانبی در گاو:** این گونه اختلالات بهتر است در حالت ایستاده مدیریت شوند. اگر نحوه قرارگیری غیرطبیعی اندام‌های حرکتی و سر همزمان وجود داشته باشد، به طور کلی بهتر است که ابتدا آن را برطرف کنیم، قبل از آنکه موقعیت غیرطبیعی اصلاح شود.

هنگامی که گوساله زنده است، می‌توان موقعیت جانبی را از طریق برانگیختن رفلکس غیرارادی (Convulsive reflex) با فشار انگشت شست و انگشت وسط روی کره‌های چشم جنین اصلاح کرد. با اعمال یک فشار چرخشی در جهت مناسب، جنین را می‌توان به موقعیت پشتی چرخاند. سپس بینی و اندام‌های حرکتی قدامی جنین وارد لگن مادر شده و می‌توان به زورهای خارج‌کننده مادر از طریق گرفتن هر دو اندام حرکتی قدامی کمک کرد و به آرامی آنها را کشید و در همان زمان، نیروی چرخشی وارد کرد.

به عنوان روش جایگزین، طناب‌ها را می‌توان روی سر و هر دو اندام حرکتی قدامی متصل کرد. یک دست زیر قفسه سینه در سمتی که اندام حرکتی در حالت پایینی است، قرار می‌گیرد و

### خم شدگی مفصل لگنی - رانی ( Hip Flexion )

**Posture) و وضعیت Breech :** خم شدگی دو طرفه مفصل لگنی - رانی در گاو رایج‌تر از خم شدگی یک طرفه است. زمانی که هر دو مفصل لگنی - رانی خم شده باشند، شرایط تحت عنوان وضعیت Breech نام برده می‌شود. دم گوساله یا در ناحیه فرج قابل مشاهده است یا در معاینه از راه واژن لمس می‌شود. دشواری سخت زایی به اینکه چه مدت طول کشیده است، بستگی دارد: موارد تازه نسبتاً مدیریت آسانی دارند اما موارد طولانی مدت که در لگن به میزان زیادی تحت فشار قرار گرفته‌اند یا در آنها نمی‌توان دست را به مفاصل خرگوشی گوساله رساند، مدیریت بسیار سختی خواهند داشت.

بسیاری از موارد Breech در زایمان‌های دوقلو رخ می‌دهند، با این حسن که گوساله کوچکتر از آن است که در آبستنی‌های تکی انتظار می‌رود. با این حال، جنین دیگر هم اغلب در وضعیت خلفی قرار دارد.

هدف از درمان، تبدیل کردن وضعیت Breech به خم شدگی دو طرفه مفصل خرگوشی و سپس اصلاح آن طبق روش ذکر شده در بالاست. بیشتر موارد آن نیازمند بی‌حسی اپیدورال هستند، مگر اینکه گوساله بسیار کوچک باشد. برخی نیازمند جایگزینی مایعات جنینی هم هستند. روند دستکاری شامل هل دادن ناحیه پرینه گوساله به سمت جلو و بالا با هدف کشاندن پاها به سمت دست است، به طوری که بتوان پاها را در نزدیکی مفصل خرگوشی گرفت. کشش روی اندام حرکتی می‌تواند وضع قرارگیری آن را به خم شدگی مفصل خرگوشی تبدیل کند. اگر دسترسی به مفصل خرگوشی امکان‌پذیر نبود، در صورت مرده بودن گوساله نیاز به فتوتومی و در صورت زنده بودن نیاز به سزارین است.

جنین‌های کوچک را ممکن است بتوان در حالی که جنین همچنان در وضعیت Breech است، از راه واژن خارج کرد. طناب‌ها بین قسمت بالایی اندام‌های حرکتی و لگن جنین قرار داده و از زیر کشیده می‌شود. استفاده از طناب ردکن Schriever's این روند را کمی راحت‌تر می‌کند. متعاقباً جنین از طریق کشش روی هر دو طناب خارج می‌شود.

### سخت‌زایی ناشی از نقص در موقعیت جنین

موقعیت غیرطبیعی جنین در اسب رایج‌تر از نشخوارکنندگان است. به نظر می‌رسد علت آن باشد که در اواخر آبستنی یا

خم شده باشند، ابتدا باید جنین را به عقب راند تا بتوان سر و دست‌ها را کشید و به موقعیت طبیعی برگرداند. آنگاه می‌توان چرخش را انجام داد.

### وضعیت خلفی، موقعیت جانبی یا شکمی

وضعیت جانبی می‌تواند توسط دامپزشک با وارد کردن یک دست و در اختیار گرفتن ناحیه استایفل (Stifle) در پایی که بالاتر قرار گرفته مدیریت شود. جنین به سمت قدام مادر هل داده می‌شود و به طور همزمان فشار در جهت پایین اعمال می‌گردد تا بتوان آن را به اندازه ۹۰ درجه چرخاند.

وضعیت شکمی می‌تواند توسط دامپزشک با وارد کردن یک دست از بین اندام حرکتی خلفی تا ناحیه نافی، یعنی جایی که بتواند یکی از ران‌ها را در دست بگیرد مدیریت شود. سپس باید در حالی که جنین را به جلو (قدام مادر) هدایت می‌کند، در قالب یک نیم دایره آن را بچرخاند. اگر این حرکت موفقیت آمیز نبود، باید از طناب‌های مامایی که به صورت ضربدری به پاها متصل شده‌اند استفاده نمود. چنانچه پاها به اندازه کافی از فرج خارج شده باشند می‌توان میله کشش (Traction bar) (دسته جارو در صورت در دسترس نبودن وسیله مخصوص کفایت می‌کند) را بین آنها قرار داد و آنگاه با طناب هر دو پا را بدان محکم کرد و سپس با اعمال نیرو به میله اقدام به چرخاندن جنین نمود.

مفصل شانه گرفته شده و به سمت بالا و میان بدن حرکت داده می‌شود. به طور همزمان، کشش روی اندام حرکتی فوقانی در خلاف جهت اعمال می‌شود (مثلاً به سمت پایین و چپ برای موقعیت جانبی راست). رهیافت دیگر آن است که چرخش توسط هل دادن جنین تا حد امکان به سمت قدام بدن انجام شود، طناب‌ها را در جهت مناسب چرخانده و سپس کشش اعمال شود. کشش سبب خواهد شد تا طناب‌ها تقریباً در موقعیت موازی نسبت به یکدیگر قرار گیرند، که این حالت تنها زمانی دیده می‌شود که جنین حول محور طولی خود چرخیده باشد. لازم است پیش از کشیدن طناب از جابه‌جایی ضربدری قلاب‌ها در جهت صحیح اطمینان حاصل نمود تا چرخیدن جنین بیشتر نشود. استفاده از میله‌های دتورشن (Detorsion rods) برای اصلاح ناهنجاری‌های موقعیت نیز امکان‌پذیر است. برای تاثیرگذاری هرچه بیشتر تمام روش‌های ذکر شده، احتمالاً بی‌حسی اپیدورال و جایگزینی مایعات جنینی ضروری است.

### وضعیت قدامی، موقعیت شکمی

روش‌های مشابه با آنچه برای اصلاح موقعیت جانبی شرح داده شد می‌توانند مورد استفاده قرار گیرند. هرچند که ممکن است نیاز باشد تا مراحل ذکر شده چندین بار تکرار شوند. قرار دادن مادر در وضعیت پشتی در حالتی که اندام‌های حرکتی خلفی بالا آورده شده به تسهیل کار کمک می‌نماید. چنانچه گوساله به پشت قرار گرفته باشد و سر و دست‌ها بر روی گردن و سینه

### منابع

- Noakes DE, Parkinson TJ, England GC. Arthur's Veterinary Reproduction and Obstetrics-E-Book: Elsevier Health Sciences; 2018.
- Larsen RE. Veterinary obstetrics and genital diseases (Theriogenology) by S.J. Roberts (ed.); 981 pages, \$72.00. 1986, 3rd edition. Published by the author, Woodstock, VT 05091. Distributed by David and Charles Inc., North Pomfret, VT 05053. Theriogenology. 1986;26(5):551-2.
- JC H. Veterinary Record. 1978; 102:327.
- Colburn D, Deutscher GH, Nielsen MK, Adams DC. Effects of sire, dam traits, calf traits, and environment on dystocia and subsequent reproduction of two-year-old heifers. Journal of Animal Science. 1997;75(6):1452-60.
- Mee JF. Managing the dairy cow at calving time. Vet Clin North Am Food Anim Pract. 2004;20(3):521-46.
- Severidt J HH, Van Metre D, Garry F. Correction of common abnormal presentations, positions, and postures. CVMBSColostate edu. 2017.
- Ko J, Ruble M. Using maternal pelvis size and fetal hoof circumference to predict calving difficulty in beef cattle. Veterinary medicine (USA). 1990.

**Abstract in English**

**Fetal dystocia**

**Part I: Obstetrical maneuvers; Dystocia due to postural defects; Dystocia due to faulty position**

**Niloufar Tashakkori<sup>1\*</sup>, Nima Farzaneh<sup>2</sup>**

1: Resident in Theriogenology, Faculty of Veterinary Medicine, Ferdowsi University of Mashhad,  
2: Department of Clinical Sciences, Faculty of Veterinary Medicine, Ferdowsi University of Mashhad  
\*nilufar.tashakkori@gmail.com

The aim of manipulative procedures in the monotonous species must always be to ensure that the fetus is in normal disposition before attempting delivery. Correction of defects of presentation, position, and posture can be achieved only by intrauterine manipulation of the fetus. Retropulsion of the fetus into the uterus is essential for repositioning it. After diagnosing the cause of dystocia and deciding on a plan of action, the obstetrician should consider whether the available facilities are appropriate, and whether the equipment is adequate to carry out the treatment successfully. In severe forms of dystocia, the veterinarian should always seek the assistance of a professional colleague and consider whether it might be appropriate to transport the animal to a place with hospital facilities, provided that the animal is in a fit state to travel. Obstetrical manipulation per vaginam should be performed as cleanly as possible. It is impossible to perform them aseptically because there will inevitably be some contamination.

**Keywords:** Cattle, dystocia, fetal dystocia