

بررسی هیستوپاتولوژی بافت‌های کبد و کلیه در جوجه‌های گوشتی تغذیه شده با نانوذرات نقره پوشش داده شده بر زئولیت

رشید توکلی^۱، سیدرضا هاشمی^{۲*}، داریوش داودی^۳، یوسف جعفری آهنگری^۴ و سعید حسنی^۴

تاریخ دریافت: ۹۷/۱۰/۳۰ تاریخ پذیرش: ۹۸/۱/۱۷

^۱ کارشناسی ارشد فیزیولوژی دام دانشکده علوم دامی دانشگاه علوم کشاورزی و منابع طبیعی گرگان

^۲ استادیار گروه فیزیولوژی دام دانشکده علوم دامی دانشگاه علوم کشاورزی و منابع طبیعی گرگان

^۳ استادیار پژوهشکده بیوتکنولوژی کشاورزی ایران بخش تحقیقات نانو تکنولوژی کرج ایران

^۴ استاد گروه ژنتیک و اصلاح دام دانشکده علوم دامی دانشگاه علوم کشاورزی و منابع طبیعی گرگان

* مسئول مکاتبه: Email: hashemi711@yahoo.co.uk

چکیده

زمینه مطالعاتی: امروزه با توجه به افزایش روزافزون جمعیت در سطح جهانی، صنعت دام و طیور باید با استفاده از فناوری‌های روز دنیا پاسخ‌گوی نیازهای غذایی در تأمین پروتئین‌های حیوانی باشد. از این رو نانوتکنولوژی قادر است وضعیت موجود را بهبود ببخشد و فرصت‌هایی برای تولید محصولات جدید فراهم کند. هدف: این پژوهش به منظور بررسی هیستوپاتولوژیکی بافت‌های کبد و کلیه در جوجه‌های گوشتی تغذیه شده با نانوذرات نقره انجام گردیده است. روش کار: این آزمایش با استفاده از ۳۷۵ قطعه جوجه‌ی گوشتی یک روزه سویه تجاری کاب ۵۰۰ (Cobb 500) بصورت مخلوط دو جنس انجام شد. تیمارهای آزمایشی شامل (۱) جیره پایه، (۲) جیره پایه مکمل شده با ۱ درصد زئولیت، (۳) جیره پایه مکمل شده با ۱ درصد زئولیت پوشش داده شده با ۰/۵ درصد نانوذرات نقره، (۴) جیره پایه مکمل شده با ۰/۱۵ درصد اسیدآرگانیک و (۵) جیره پایه با ۱ درصد زئولیت پوشش داده شده با ۰/۵ درصد نانوذرات نقره مکمل شده با ۰/۱۵ درصد اسیدآرگانیک بودند. **نتایج:** برپایه نتایج بدست آمده تیمارهای دریافت‌کننده نانوذرات نقره (در سطح ۰/۵ درصد) پوشش داده شده بر زئولیت پس از کالبدگشایی در مقایسه با سایر تیمارهای آزمایشی تغییرات ماکروسکوپیکی ویژه‌ای در کبد نداشتند ($P > 0/05$) و بررسی بافت‌شناسی بین تیمارهای آزمایشی از نظر بافت‌شناسی کلیه در روز ۴۲ دوره پرورش بر اساس پرخونی، تورم سلولی، تجمع کانونی سلول‌های لنفاوی و تجمع کانونی هتروفیل‌ها در پیرامون عروق تفاوت مشهودی بین تیمارها و در مقایسه با تیمار شاهد مشاهده نگردیده است ($P > 0/05$). **نتیجه‌گیری نهایی:** نتایج آزمایشات به‌طور خلاصه نشان می‌دهد که نانوذرات نقره پوشش داده شده بر زئولیت در جیره منجر به ضایعات در بررسی‌های هیستوپاتولوژیکی در بافت کبد و کلیه نمی‌شود و می‌تواند به عنوان افزودنی مناسب در جیره طیور گوشتی مورد استفاده قرار بگیرد.

واژگان کلیدی: جوجه‌های گوشتی، کبد، کلیه، نانو نقره، هیپاتوسیت، هیستولوژی

مقدمه
مواد غذایی در سراسر جهان موجب نگرانی در مورد آینده جوامع بشری شده است (ونگ و همکاران ۲۰۱۵). نانوتکنولوژی، فناوری جدیدی که تمام علوم را تحت‌تأثیر

رشد روزافزون جمعیت در سطح جهانی و ملی همواره بیش از رشد منابع غذایی می‌باشد. لذا نیاز روزافزون به

نانو ذرات نقره در آب و جیره این اختلاف معنی‌دار شد (زرگران اصفهانی و همکاران ۲۰۱۰). تحقیقات اکرادی و همکاران (۱۳۹۲) نشان داد که نانو نقره در مقادیر بیش از ۸ قسمت در میلیون در آب آشامیدنی بر بافت کلیه جوجه‌های گوشتی باعث پرخونی، نکروز و آپوپتوز گردیده است. بیشتر موادی که وارد بدن می‌شوند از طریق کبد متابولیزه و اغلب از راه کلیه دفع می‌شوند. کلیه در بدن به‌عنوان عضو سم‌زدا، بخش قابل‌توجهی از سموم تولیدی توسط میکروب‌های مضر و همچنین ذرات خارجی را از خون گرفته و دفع می‌کند (هاشمی و همکاران، ۲۰۱۷). با این حال به علت توانایی بالای ذرات نانو در پراکندگی در بافت‌ها حذف کامل آن‌ها در خون مقدور نبوده و این ذرات حتی در بافت‌های قابل‌مصرف لاشه از جمله ماهیچه سینه نیز ذخیره می‌شوند (زرگران اصفهانی و همکاران ۲۰۱۰). بنابراین با توجه به گزارشاتی که مبنی بر اثرات تجمع‌ی و خطرناک نانوذرات نقره وجود دارد، بررسی هیستوپاتولوژیکی بافت‌های کبد و کلیه در جوجه‌های گوشتی تغذیه‌شده با نانوذرات نقره ضروری به نظر می‌رسد.

مواد و روش‌ها

این آزمایش در ایستگاه تحقیقات طیور دانشگاه علوم کشاورزی و منابع طبیعی گرگان به مدت ۴۲ روز انجام گردید. در این آزمایش به منظور ارزیابی تأثیر نانوذرات نقره تعداد ۳۷۵ قطعه جوجه گوشتی یک روزه سویه تجاری کاب (Cobb 500) که بصورت مخلوط دو جنس (۵۰-۵۰) با میانگین وزنی ۴۵ گرم بودند، پس از وزن‌کشی و در قالب طرح کاملاً تصادفی در پنج گروه آزمایشی با پنج تکرار و ۱۵ قطعه پرنده گروه‌های آزمایشی شامل تیمار (۱) جیره پایه، (۲) جیره پایه مکمل شده با ۱ درصد زئولیت، (۳) جیره پایه مکمل شده با ۱ درصد زئولیت پوشش داده شده با ۰/۵ درصد نانوذرات نقره، (۴) جیره پایه مکمل شده با ۰/۱۵ درصد اسیدآرگانیک و (۵) جیره پایه با ۱ درصد زئولیت پوشش داده شده با ۰/۵ درصد نانوذرات نقره مکمل شده با ۰/۱۵ درصد اسیدآرگانیک بودند. جیره‌های غذایی براساس راهنمای نگهداری توصیه سویه کاب ۵۰۰ برای دوره آغازین (۱)

خود قرار داده است، از پیشوند نانو که یک کلمه یونانی به معنی بی‌نهایت ریز می‌باشد، گرفته شده است. یک نانومتر 10^{-9} متر می‌باشد (شکوه فر ۱۳۸۴). نقره از فلزات گرانبهایی است و یکی از مهم‌ترین خواص نقره، ویژگی ضدعفونی‌کنندگی آن است. اگر ذرات یک ماده خاص در حد چند نانومتر کوچک شوند، این ذرات فضای سطحی بزرگ (بالا رفتن فعالیت‌های فیزیکی، شیمیایی و زیستی)، انحلال‌پذیری و سرعت تحرک بالایی خواهند داشت (بوزا و همکاران ۲۰۰۷ و وارهد ۲۰۰۸). کاهش در ابعاد نانوذرات نقره، باعث بالا رفتن نسبت سطح به حجم شده و سطح تماس نیز افزایش می‌یابد. به همین دلیل نانو ذرات نقره دارای اثر میکروب کشی بالایی نسبت به توده فلز نقره هستند (گوران‌اتان و همکاران ۲۰۰۹ و پال و همکاران ۲۰۰۷). از سویی نانوذرات نقره با توجه به کوچک بودن اندازه آن‌ها در جیره طیور برای همگنی مناسب بر روی ذرات زئولیت پوشش داده شده‌اند. زئولیت به علت ساختار مقاوم شیمیایی در مقابل اسید روده و تجزیه در حین عبور از دستگاه گوارش طیور به‌عنوان یک حامل مناسب برای نانوذرات نقره مورد استفاده قرار گرفته است (مینگ و مومپتون ۱۹۸۹). افزایش رادیکال‌های آزاد در سلول‌ها منجر به استرس اُکسیداتیو در اثر برهم خوردن تعادل اُکسیداسیون بدن می‌شود. کبد به‌عنوان بزرگ‌ترین غده بدن، دارای نقش‌های گوارشی، متابولیکی، ایمنولوژیکی و سم‌زدایی می‌باشد. توانایی بالای نانوذرات نقره در نفوذ به بافت‌ها موجب شده است که کبد قادر به حذف آن‌ها از خون نباشد و این ذرات در بافت‌های قابل مصرف لاشه ذخیره شوند (زرگران اصفهانی و همکاران ۲۰۱۰). نانو ذرات نقره پس از جذب از طریق دستگاه گوارش و ورود به جریان خون در اندام‌های مختلف بدن بخصوص کبد و کلیه‌ها پراکنده می‌شوند (جیا و همکاران ۲۰۰۸ و ساوولینین و همکاران ۲۰۱۲). نانو ذرات نقره از طریق تولید رادیکال آزاد سبب تخریب سلول‌های کبدی و افزایش میزان ATP در خون شده اند (حسن و همکاران ۲۰۰۹). جوجه‌هایی که سطوح مختلف نانو ذرات نقره در آب و جیره دریافت کرده بودند وزن نسبی کبد بیشتر نسبت به گروه شاهد داشتند و در سطح ۴۰۰ میلی‌لیتر

و سلول‌های کلیوی از هر واحد آزمایشی دو قطعه پرندۀ انتخاب و کشتار گردید. پس از کالبدگشایی و مشاهده ضایعات ظاهری نمونه گیری از کبد و کلیه انجام شد. برای بررسی ویژگی‌های ریخت‌شناختی کبد را از اتصالات احشایی آزاد کرده و قطعه‌ای به طول سه سانتی‌متر جدا گردید. همچنین کلیه را نیز از اتصالات استخوان لگن جدا نموده و قطعه‌ای به طول سه سانتی‌متر جدا گردید. نمونه‌های بافت کبد و کلیه در محلول فرمالین ۱۰ درصد بافر خنثی پایدار گردیدند و مراحل آماده‌سازی بافت‌ها انجام و بلوک‌های پارافینی تهیه شد. سپس قطعاتی از بافت‌های پایدار شده انتخاب و با استفاده از دستگاه میکروتوم چرخشی (مدل RM2245- ساخت کمپانی Leica آمریکا) مقاطعی به قطر ۵ میکرون برش داده شد.

تا ۲۱ روزگی) و رشد (۲۲ تا ۴۲ روزگی) تهیه شد (جدول ۱). در طی آزمایش از برنامه راهنمای نوری بنا بر کتابچه راهنمای پرورش سویه کاب در سالن استفاده شد و آب و غذا به صورت آزاد در اختیار جوجه‌ها قرار گرفت (Cobb 2012). برای تهیه نانوذرات نقره پوشش‌داده شده بر زئولیت، ابتدا هرکیلو زئولیت در آب مقطر توسط دستگاه همزن به مدت یک ساعت هم زده شد و pH آن در محدوده ۵ تا ۷ ثابت نگه داشته شد و سپس نانوذرات نقره آماده پس از تنظیم pH به مخلوط اضافه شد و در دمای ۵۰ درجه سانتی‌گراد و فشار ۲ اتمسفر مخلوط شد. تثبیت‌کننده‌های مورد نظر تا تغییر رنگ به قهوه‌ای اضافه گردید و بخش ته‌نشین شده در دمای محیط و دور از نور خورشید خشک شد. در روز ۴۲ دوره پرورش جهت نمونه‌برداری از کبد و بررسی هیستوپاتولوژی هپاتوسیت‌ها

Table 1- Composition of experimental diets (Dry matter basis)¹

Ingredients	Starter diet (1-21)	Grower diet (22-42)
Corn	53.7	59.96
Soybean Meal	39.52	33.25
Soybean Oil	3	3.41
Dicalcium Phosphate	1.47	1.09
Limestone	1.19	1.29
Salt	0.43	0.32
Vitamin premix	0.25	0.25
Mineral premix	0.25	0.25
DL-Methionine	0.13	0.05
L- lysine	0.06	0.13
Analysis of nutrients		
Metabolisable energy (Kcal/Kg)	2950	3050
crude protein %	21.2	19.06
Calcium %	0.92	0.86
Phosphorus %	0.41	0.33
Sodium %	0.18	0.14
Lysine %	0.01	0.95
Methionine %	0.47	0.36
Cysteine %	0.36	0.37
Arginine %	1.45	1.27
Threonine %	0.84	0.74

Each kilogram of these supplements has: 1500 IU vitamin A, 200 IU vitamin D3, 10 IU vitamin E, 3.5 mg vitamin B2, 10 mg pantothenic acid, 30 mg niacin, 1000 mg choline chloride, 0.15 mg biotin, 0.5 mg folic acid, 1.5 mg thiamine, 0.3 mg pyridoxine, 80 mg iron, 40 mg zinc, 60 mg manganese, 0.18 mg iodine, 8 mg copper, 0.15 mg selenium, 15 µg vitamin B12.

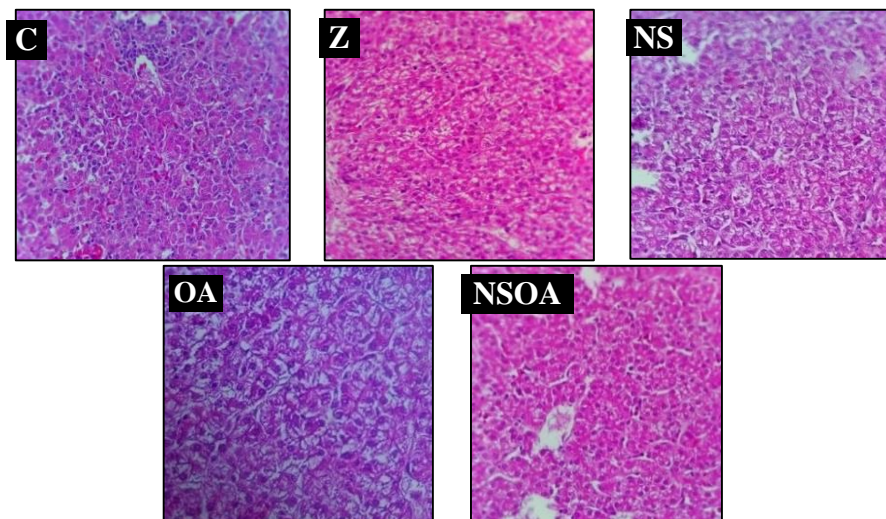
میکروسکوپ نوری با بزرگنمایی ۴۰۰ برابر مورد مشاهده قرار گرفتند و بافت کبد از نظر ضایعات هیستوپاتولوژی یک بر اساس وجود پرخونی، تجمع کانونی سلول‌های لنفاوی در پارانشیم کبد و پیرامون

قطعات برش یافته با استفاده از سری‌های زایلین و الکل پارافین‌زدایی شد و با استفاده از روش هماتوکسلین-اوتوزین (H&E) جهت آزمایشات هیستوپاتولوژیکی رنگ‌آمیزی شدند. پس از رنگ‌آمیزی نمونه‌ها توسط

نتایج

هیستولوژی کبد: برپایه نتایج بدست آمده تیمارهای دریافت‌کننده نانوذرات نقره (در سطح ۰/۵ درصد) پوشش داده شده بر ژئولیت پس از کالبدگشایی در مقایسه با سایر تیمارهای آزمایشی تغییرات ماکروسکوپی و ویژه‌ای در کبد نداشتند ($P > 0/05$). تصاویر میکروسکوپی و بررسی بافت شناسی نشان داد که بین تیمارهای آزمایشی از نظر بافت کبد در روز ۴۲ دوره پرورش بر اساس وجود پرخونی، تجمع سلول‌های لنفاوی در پارانشیم کبد و پیرامون فضای پورتال و تجمع کانونی هتروفیل‌ها در پیرامون عروق تفاوت مشهودی مشاهده نگردید (شکل ۱).

فضای پورتال و تجمع کانونی هتروفیل‌ها در پیرامون عروق و بافت کلیه از نظر ضایعات هیستوپاتولوژیک بر اساس وجود پرخونی، تورم سلولی نکروز لوله‌ای حاد، تجمع کانونی سلول‌های لنفاوی و تجمع کانونی هتروفیل‌ها در پیرامون عروق مورد ارزیابی قرار گرفتند. در ادامه نتایج نمونه بافت کبد و کلیه به صورت کیفی و از طریق درجه‌بندی HAI (Histology Activity Index) و تغییرات بافتی براساس روش نیمه کمی با استفاده از امتیازات از ۱ تا ۳ براساس درجه تغییر مورد ارزیابی قرار گرفتند. داده‌های مربوط به آزمایش در قالب طرح کاملاً تصادفی با استفاده از رویه GLM توسط نرم‌افزار (SAS 2003) مورد تجزیه و تحلیل آماری قرار گرفت و مقایسه میانگین‌ها توسط آزمون چند دامنه‌ای دانکن در سطح احتمال ۵ درصد انجام گردید.



شکل ۱- مقایسه اثر تیمارهای آزمایشی بر بافت شناسی کبد در روز ۴۲ دوره پرورش (رنگ‌آمیزی هماتوکسیلین-ائوزین، بزرگنمایی تصاویر ۴۰۰ برابر)

Figure 1- Comparison the effect of experimental treatments on liver histology on 42nd d of treatment

C) Control

Z) Basal diet containing 1% zeolite

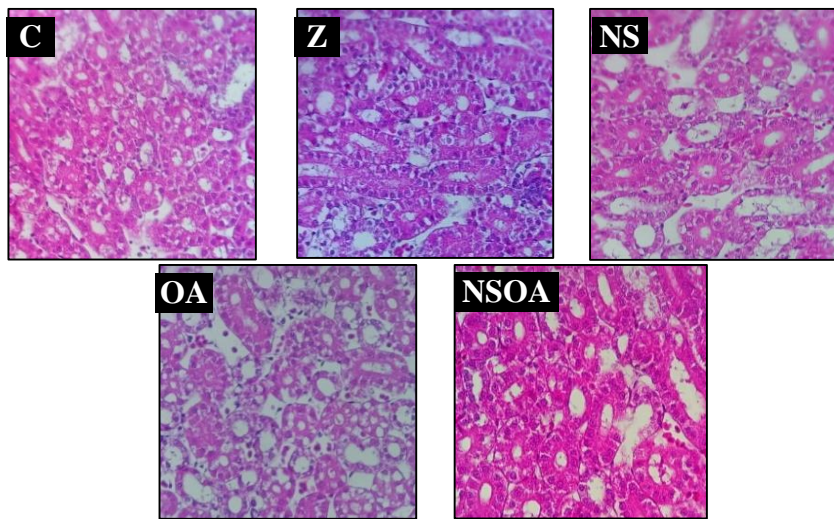
NS) Basal diet containing 1% of zeolite-coated with 0.5% Silver nanoparticles

OA) Basal diet containing 0.15% organic acid

NSOA) Basal diet containing 1% of zeolite-coated with 0.5% of silver nanoparticles and 0.15% a mixture of organic acid.

تیمارهای آزمایشی از نظر بافت‌شناسی کلیه در روز ۴۲ دوره پرورش بر اساس پرخونی، تورم سلولی، تجمع کانونی سلول‌های لنفاوی و تجمع کانونی هتروفیل‌ها در پیرامون عروق تفاوت مشهودی بین تیمارها و در مقایسه با تیمار شاهد مشاهده نگردیده است ($P > 0/05$).

هیستولوژی کلیه: مقایسه اثر تیمارهای آزمایشی بر بافت‌شناسی کلیه در روز ۴۲ دوره پرورش در شکل ۲ نشان داده شده است. پس از کالبدگشایی تغییرات ماکروسکوپی و ویژه‌ای در کلیه مشاهده نشد. با توجه به تصاویر میکروسکوپی و بررسی بافت‌شناسی بین



شکل ۲- مقایسه اثر تیمارهای آزمایشی بر بافت شناسی کلیه در روز ۴۲ دوره پرورش (رنگ‌آمیزی هماتوکسیلین-ائوزین، بزرگنمایی تصاویر ۴۰۰ برابر)

Figure 2- Comparison the effect of experimental treatments on liver histology on 42nd d of treatment

C) Control

Z) Basal diet containing 1% zeolite

NS) Basal diet containing 1% of zeolite-coated with 0.5% Silver nanoparticles

OA) Basal diet containing 0.15% organic acid

NSOA) Basal diet containing 1% of zeolite-coated with 0.5% of silver nanoparticles and 0.15% a mixture of organic acid.

بحث

و طحال دیده می‌شود و سپس در عضلات، پوست و مغز است. نیمه عمر بیولوژیکی نقره از چند روز در حیوانات تا ۵۰ روز در انسان گزارش شده است (فتحی هفشجانی و فهامی ۱۳۹۳). کبد در بدن به عنوان سم‌زدا بخش قابل توجهی از سموم تولیدی توسط میکروبه‌های مضر و همچنین ذرات خارجی را از خون گرفته و جذب می‌کند با این حال به علت توانایی بالای ذرات نانو و پراکندگی در بافت‌ها حذف کامل آن‌ها در خون مقدر نبوده و این ذرات حتی در بافت‌های قابل مصرف لاشه از جمله ماهیچه سینه نیز ذخیره می‌شوند (زرگران اصفهانی و همکاران ۲۰۱۰). افزایش وزن کبد می‌تواند به دلیل بروز التهاب در این اندام باشد که ناشی از القاء اشکال اُکسیژنی فعال (رادیکال‌های آزاد اُکسیژن) ایجاد شود (هاشمی و همکاران ۲۰۱۷). استفاده از نانو ذرات نقره تأثیر منفی-داری بر قلب، کبد و طحال نداشته است ولی استفاده از ۱۰ قسمت در میلیون باعث افزایش معنی‌دار درصد حفره بطنی و لاشه گردید (الکلوپ و همکاران ۲۰۱۵، اوگلیک و همکاران ۲۰۱۶ و احمدی و رحیمی ۲۰۱۱). افزودن نانو ذرات نقره تأثیر منفی بر وزن نسبی کبد به وزن زنده

اکثر موادی که وارد بدن می‌شوند از طریق کبد متابولیزه و اغلب از راه کلیه دفع می‌شوند به همین دلیل مواد مغذی می‌توانند بر این دو بافت بیش از سایر بافت‌ها تأثیر گذارند. نانوذرات نقره پس از جذب از طریق دستگاه گوارش و ورود به جریان خون در اندام‌های مختلف بدن بخصوص کبد و کلیه‌ها پراکنده می‌شوند (جیا و همکاران ۲۰۰۸ و ساوولاین و همکاران ۲۰۱۲). در آزمایش دیگر نیز افزایش وزن کبد و وزن نسبی کل دستگاه گوارش در هنگام استفاده از نانوذرات نقره در جیره جوجه‌های گوشتی گزارش شده است (زرگران اصفهانی و همکاران ۲۰۱۰ و فلهگاری و همکاران ۲۰۱۳). همچنین در آزمایش اسمعیلی و همکاران (۱۳۹۵) وزن نسبی کبد و بورس فابرسیوس به طور معنی‌داری تحت تأثیر تیمارهای مکمل شده با نانوذرات نقره قرار گرفتند و وزن نسبی کبد نیز با افزایش سطح نانوذرات افزایش یافت بطوری‌که بیش-ترین افزایش در تیمار ۷۵ قسمت در میلیون مشاهده شد (هاشمی و همکاران ۲۰۱۷). از طرفی مطالعات نشان داد که معمولاً بیشترین مقدار نقره وارد شده به بدن در کبد

پانکراس، سنگدان و چربی حفره بطنی نداشت اما سبب افزایش وزن کبد شده است. براساس آزمایشات اولیک و همکاران (۲۰۱۶) مصرف ۵ گرم در کیلوگرم نانوذرات نقره تأثیر معنی‌داری بر درصد وزن نسبی قلب، کبد، معده و عضله ران، سینه و چربی حفره بطنی نسبت به تیمار شاهد نداشت. همچنین احمدی و رحیمی (۲۰۱۱) گزارش کردند که مصرف صفر، ۴، ۸ و ۱۲ قسمت در میلیون نانو ذرات نقره تأثیر معنی‌داری بر وزن کبد و سنگدان نسبت به تیمار شاهد ندارد.

نتیجه‌گیری کلی

نتایج پژوهش به‌طور کلی بیان‌گر این است که میزان ۵۰ قسمت در میلیون نانوذرات نقره پوشش داده شده بر زئولیت در جیره جوجه‌های گوشتی منجر به ضایعات بافت کبد و کلیه نگردیده است و می‌تواند به عنوان افزودنی مناسب در جیره طیور گوشتی مورد استفاده قرار بگیرد.

تشکر و قدردانی

در پایان از همکاری معاونت پژوهشی دانشگاه علوم کشاورزی و منابع طبیعی گرگان و همچنین مسئولان ایستگاه تحقیقات طیور و اساتید و مسئولان آزمایشگاه‌های دانشکده علوم دامی که شرایط لازم جهت این پژوهش را فراهم نمودند قدردانی می‌گردد.

جوجه‌های گوشتی داشت (اندی و همکاران ۲۰۱۱). همچنین استفاده از ۲۵ و ۵۰ میلی‌گرم نانو ذرات نقره تأثیری بر وزن اندام‌های داخلی قلب، سنگدان، پانکراس و چربی حفره بطنی در روز ۲۱ دوره پرورش جوجه‌های گوشتی نداشت اما باعث افزایش وزن کبد گردید (فلهگاری و همکاران ۲۰۱۳). در آزمایشات احمدی و همکاران (۲۰۱۳) نشان داده شد که استفاده از نانو ذرات به میزان ۴، ۸ و ۱۲ میلی‌گرم نانو ذرات نقره در روز ۲۱ دوره پرورش تأثیری بر وزن اندام‌های داخلی مانند قلب، همچنین گزارشاتی مبنی بر تأثیر نانوذرات نقره در بافت کلیه وجود دارد. با افزایش غلظت نقره در آب آشامیدنی ضایعات کلیوی شدیدتر و میانگین مقدار اسید اوریک بیشتر گردیده است (اکرادی و همکاران ۱۳۹۲). همچنین تحقیقات مختلفی به تجمع نانو نقره در کلیه اشاره نمودند و حضور آن را متعاقب تجویز خوراکی و استنشاقی به اثبات رسانده‌اند. دفع کلیوی آن نیز از طریق تشخیص و ردیابی نانو نقره در ادرار نشان داده شده است (تراپ و همکاران ۲۰۰۶). گزارش شده است که در اثر مصرف طولانی مدت نمک‌های نقره با دز پایین تنها منجر به ایجاد تغییرات چربی در سلول‌های کلیه شده است (سوزا و همکاران ۲۰۰۳). بر پایه نتایج بدست آمده از این تحقیق تیمارهای دریافت کننده نانوذرات نقره (در سطح ۰/۵ درصد) پوشش داده شده بر زئولیت ۱ درصد، با گروه شاهد و سایر تیمارهای مورد آزمایش اختلاف معنی‌داری از نظر هیستوپاتولوژی هپاتوسیت‌های بافت کبد و بافت کلیه نداشت.

منابع مورد استفاده

- Ahmadi F and Rahimi F, 2011. Factors affecting quality and quantity of egg production in laying hens: A review. *World Applied Science Journal* 12: 372-384.
- Ahmadi F, Mohammadi Khah M, Javid S, Zarneshan A, Akradi L and Salehifar P, 2013. The effect of dietary silver nanoparticles on performance, immune organs and lipid serum of broiler chickens during starter period. *International Journal of Biosciences* 3: 95-100.
- Akradi L, Amiri Andi M, Salimi Taghati A and Ahmadi F, 2014. Evaluation the effect of nephrotoxic silver Nanoparticles in fowl chicken. *Journal of Veterinary* 5: 23-25 (In Persian).
- Andi MA, Mohsen H and Farhad A, 2011. Effects of feed type with/without nanosil on cumulative performance: Relative organ weight and some blood parameters of broilers. *Global Veterinaria* 7: 605-609.
- Buzea C, Pacheco II and Robbie K, 2007. Nanomaterials and nanoparticles: sources and toxicity. *Biointerphases* 2: 17-71.

- Elkloub Kout, El Moustafa M, Ghazalah AA and Rehan A, 2015. Effect of Dietary Nanosilver on Broiler Performance. *International Journal of Poultry Science* 14: 177-182.
- Esmaili M, Hashemi SY, Davoodi D, Jafari Ahangari Y, Hasani S and Shabani, 2016. Effect of supplementing diet with zeolite coated with silver nanoparticles on performance, intestinal morphology characteristics and ileum microbial population of broiler chickens. *Iranian Journal of Animal Science* 47: 579-588 (In Persian).
- Fathi Hafshajani E and Fahami F, 2014. Amount of silver residual in the liver, kidney and muscle of broilers chickens after administration of nanosilver. *Journal of Food Hygiene* 4: 9-15 (In Persian).
- Felehgari K, Ahmadi F, Rokhzadi A, Hafsy Kurdestany A and Mohammadi Khah M, 2013. The effect of dietary silver nanoparticles and inorganic selenium supplementation on performance and digestive organs of broilers during starter period. *Academy for Environment and Life Sciences* 2: 104-108.
- Gurunathan S, Kalishwaralal K, Vaidyanathan R, Venkataraman D, Pandian SRK, Muniyandi J, Hariharan N and Eom SH, 2009. Biosynthesis, purification and characterization of silver nanoparticles using *Escherichia coli*. *Colloids and Surfaces B: Biointerfaces* 74: 328-335.
- Hashemi SR, Davoodi D and Dastar B, 2017. Effect of clinoptilolite coated with silver nanoparticles on meat quality attributes of broiler chickens during frozen storage. *Iranian Journal of Applied Animal Science* 7: 321-328.
- Hassaan SF, Abdel-Fattah SA, Elsalmony AE and Hassan MSH, 2009. Relationship between some serum enzyme activities, liver functions and body weight in growing local chickens. *International Journal of Poultry Science* 8: 700-705.
- Jia H, Hou W, Wei L, Xu B and Lin X, 2008. The structures and antibacterial properties nano- sio2 supported silver/zinc-silver materials. *Dental Materials* 24: 244-249.
- Ming DW and Mumpton FA, 1989. Minerals in Soil Environments. Pp. 873-911. 2nd Edition Soil Science Society of America Book Series.
- Ognik K, Sembratowicz I, Cholewinska E,
- Pal S, Tak YK and Song JM, 2007. Does the antibacterial activity of silver nanoparticles depend on the shape of the nanoparticle? A study of the gram-negative bacterium *Escherichiacoli*. *Applied and Environmental Microbiology* 73: 1712-1720.
- SAS Institute 2003, SAS user's guide: Statistics. Version 9/1. SAS Institute Inc., Cary, NC.
- Savolinen k, Alenius H, Norppa H, Pylkkanen I, Tuomi T and Kaspe G, 2012. Risk assessment of engineered nanomaterials and nanotechnologies-a review. *Toxicology* 269: 92-104.
- Shokohfar Momeni K, 2005. Introduction to Nanotechnology. Tehran Nasr-e Gostar Publications 1-24 (In Persian).
- Sosa IO, Noguez C and Barrera RG, 2003. Optical properties of metal nanoparticles with arbitrary shapes. *The Journal of Physical Chemistry* 107: 6269-6275.
- Trop M, Novak M, Rodl S, Hellbom B, Kroell W and Goessler W, 2006. Silver coated dressing Acticoat caused raised liver enzymes and argyria-like symptoms in burn patient. *Journal of Trauma* 60: 648-52.
- Wang Z, Xia T and Liu S, 2015. Mechanisms of nanosilver-induced toxicological effects: more attention should be paid to its sublethal effects. *Nanoscsle* 7: 7470-7481.
- Warheit DB, 2008. How meaningful are the results of nanotoxicity studies in the absence of adequate material characterization? *Toxicological Sciences* 101: 183-185.
- Zargaran Esfahani M, Sharifi SY, Barin A and Afzalzade A, 2010. Effect of silver nanoparticles on performance and carcass characteristics of broiler chickens. *Journal of Animal Science* 41: 137-143 (In Persian).
- Zargaran-Esfahani H, Sharifi SD, Barin A and Afzal zadeh A, 2010. Influence of silver nanoparticle on performance and carcass properties of broiler chicks. *Iranian Journal of Animal Science* 21: 137-143.

Histopathologic investigation of liver and kidney tissues in broiler chickens fed silver nanoparticles coated on zeolite

R Tavakoli¹, SR Hashemi^{2*}, D Davoodi³, Y Jafari Ahangari⁴ and S Hassani⁵

Received: January 20, 2019 Accepted: April 6, 2019

¹Department of Animal Physiology, Faculty of Animal Science, Gorgan University of Agricultural and Natural Resources, Gorgan, Iran

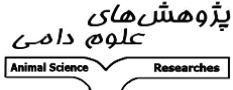

²Assistant Professor, Department of Animal Physiology, Faculty of Animal Science, Gorgan University of Agricultural and Natural Resources, Gorgan, Iran

³Assistant Professor, Nanotechnology Department, Agricultural Biotechnology Research Institute of Iran, Karaj, Iran

⁴Professor, Department of Animal Physiology, Faculty of Animal Science, Gorgan University of Agricultural and Natural Resources, Gorgan, Iran

⁵Professor, Department of Animal Genetics and Breeding, Faculty of Animal Science, Gorgan University of Agricultural and Natural Resources, Gorgan, Iran

*Corresponding author: hashemi711@yahoo.co.uk

 <p>پژوهش‌های علوم دامی Animal Science Researches</p>	<p>Journal of Animal Science/vol.30 No.2/ 2020/pp 15-23 https://animalscience.tabrizu.ac.ir</p>	 <p>OPEN ACCESS</p>
<p>© 2009 Copyright by Faculty of Agriculture, University of Tabriz, Tabriz, Iran This is an open access article under the CC BY NC license (https://creativecommons.org/licenses/by-nc/2.0/)</p>		

Introduction: Nanotechnology can be very effective in increasing productivity through food, nutrition, hygiene and breeding of livestock, poultry and aquatic animals. Nanotechnology has received a great attention within scientific and industrial communities in many countries including Iran. Nanotechnology, as a powerful new technology has the ability of creating massive revolution in feed supply and agricultural systems at global scale by improving diet quality and consequently health and growth performance (Buzea et al. 2007). One of the reasons for the extensive use of these particles in poultry units is due to their antimicrobial properties. Nanotechnology deals with structures that their dimensions are approximately between 1 to 100 nanometers (Sriram et al. 2010). Silver nanoparticles are among widely used nanoparticles. The interest in the use of silver based antimicrobial agents was primarily due to the emergence of antibiotic resistance among microbial populations and due to the fact that resistance to silver is not commonly encountered (Prestinaci et al. 2015). Nanoparticles according to their size, have new properties in comparison with mass materials. Silver nanoparticles in many characters are more effective compared with other metals. In addition, beneficial effects of silver nanoparticles are due to the size and resemblance of nanoparticles which caused their passage through the biological membrane and through the cell (Wang et al. 2015). Silver nanoparticles because of their small size for proper homogeneity can be coated by zeolite particles. Zeolite has been used in broiler feed due to its resistant chemical structure and it's not digested and catalyzed by passing through the digestive tract. Also, zeolites are crystalline, hydrated aluminosilicates of alkali and alkaline earth cations. Among many properties attributed to zeolites, two of the most characteristics that relates to their effectiveness in animal nutrition are their ability to lose and gain water reversibly and being capable of exchanging selectively a variety of cations in their structure without much changes of structure (Wawrzyniak et al. 2017). Therefore, zeolite can be considered as an appropriate carrier for nanoparticles. Based on these facts, silver nanoparticles had been replaced instead of massive particles of silver and been more effective in different industry. Silver nanoparticles lead to the production of reactive oxygen species and oxidative stress in cells

(Ahmadi and Kurdestani. 2010). Liver as the biggest gland in the body has several roles. In addition to digestive and metabolic activities, liver has immunological and detoxification activity (Maser et al. 1994). Silver nanoparticles can enter the cells and communicate with intracellular structures (Panzarini et al. 2018). The ability of silver nanoparticles to infiltrate into tissues led to resistance against their removal in blood and then, cause particles aggregation in utilizable tissues. Due to the reports of the aggregating and dangerous effects of silver nanoparticles, it seems necessary to histopathologically investigate liver and kidney of broiler chicken fed silver nanoparticles.

Material and methods: This experiment was performed at the Poultry Research Station Faculty of Animal Science at the Gorgan University of Agricultural and Natural Resources. This experiment was designed to evaluate the effect of silver nanoparticles coated on zeolite and organic acid on liver and kidney histology in broiler chickens. A total of 375 one-day old broiler chicks (Cobb 500) was randomly assigned into five treatment groups containing of five replicates with 15 birds in each replicate. Five dietary treatments groups were, (1) basal diet (control), (2) basal diet containing 1% zeolite, (3) basal diet containing 1% of zeolite-coated with 0.5% silver nanoparticles, (4) basal diet containing 0.15% organic acids and (5) basal diet containing 1% of zeolite-coated with 0.5% of silver nanoparticles and 0.15% a mixture of organic acid. The basal diet prepared for starter and growth periods, and composition of the experimental diets prepared according to the requirements prescribed for Cobb 500 (Cobb. 2012). Birds has ad libitum access to feed and water for all treatment groups and continuous lighting program was provided during the experiment. Two chickens per each replicate were slaughtered on day 42 for evaluating the histology of liver and kidney. The tissue samples were fixed in a 10% buffered formalin, processed through graded alcohols and xylene and embedded in paraffin blocks. Tissue sections were cut for 5 μ m at multiple levels and routinely stained with haematoxylin-eosin (H&E). Mounted slides were examined and photographed under a light microscope. Hepatocytes and kidney cells were evaluated for histopathologic lesions, focal point of lymph nodes in the liver parenchyma, around the portal region and focal point of heterophobia. Data were analyzed based on a completely randomized design using general linear method (GLM) procedure by using SAS (2003) software. Mean comparison was done by Duncan's multiple range tests at 5% level with values of $P < 0.05$ being considered significantly different.

Results and discussion: The experimental results didn't show any significant difference between experimental treatments on liver and kidney histopathology in broiler chickens ($P > 0.05$). Liver in the body as a detoxifying organ absorbs a significant part of toxins produced from harmful microbes and external particles into the blood. However, it was not possible to remove them completely in the tissues because of high ability of nanoparticles in dispersion in tissues of broiler chickens (Zargarani-Esfahani et al. 2010). Increased liver weight in the presence of nanoparticles due to inflammation in these organs has been reported in some studies. The results of this experiment didn't show any significant difference between treatments on liver and kidney histopathology in broiler chickens and there were no toxicological effects of silver nanoparticles on liver and kidney tissues ($P > 0.05$).

Conclusion: Nanoparticles coated on zeolite and with organic acid can be used as an additive supplement without any adverse effect on feeding and histopathological liver and kidney in broiler chickens.

Keywords: Broilers, Hepatocyte, Histology, Kidney, Liver, Nano silver