

بررسی قابلیت‌های سیستم تصویربرداری حرارتی در شناسایی برخی از توده‌های بافت پستان

حسین قیومی‌زاده*: دانشجوی دکتری مهندسی پزشکی، دانشگاه حکیم سبزواری، سبزوار، ایران
 نسرين احمدی‌نژاد: مرکز تحقیقات رادیولوژی نوین و تهاجمی، دانشگاه علوم پزشکی تهران، تهران، ایران
 محمدرضا بغدادی: پژوهشکده فناوری اطلاعات و ارتباطات جهاد دانشگاهی، تهران، ایران
 جواد حدادنیا: دانشیار گروه مهندسی پزشکی، دانشگاه حکیم سبزواری، سبزوار، ایران

چکیده

مقدمه: دمای بدن انسان می‌تواند شاخصی طبیعی برای تشخیص برخی از بیماری‌ها باشد. تصویربرداری حرارتی (ترموگرافی) با استفاده از روش مادون قرمز شیوه‌ای سریع، غیرتهاجمی، بدون تماس و انعطاف‌پذیر برای نظارت بر درجه حرارت بدن انسان می‌باشد. هدف مطالعه حاضر تعیین ارزش تشخیصی تصویربرداری حرارتی در شناسایی برخی از بیماری‌های بافت پستان می‌باشد.

روش بررسی: نوع مطالعه به صورت بررسی مقطعی می‌باشد، که با استفاده از دوربین مادون قرمز غیرتماسی INFREC R500 قابلیت‌های روش ترموگرافی مورد بررسی و ارزیابی قرار گرفته است. مطالعات بر روی ۶۰ نفر از افراد مشکوک به بیماری‌های بافت پستان مراجعه‌کننده به مرکز تصویربرداری امام خمینی انجام شده و اطلاعات حاصل از پرسشنامه‌ها، معاینات کلینیکی انجام شده، نتایج تشخیصی برآورده شده از تصاویر سونوگرافی و بیوپسی و ترموگرافی آنها با یکدیگر، زیر نظر متخصصین مربوطه مورد تجزیه و تحلیل قرار گرفتند.

یافته‌ها: پس از آنالیز نتایج مشخص گردید که روش ترموگرافی با استفاده از تکنیک عدم تقارن و عدم وجود عارضه پستان تخلیه شده بواسطه سرطان قبلی در شناسایی هیپوآکو، و توده کیستیک، مفید بوده است و دارای دقت شناسایی عدم تقارن به ترتیب ۹۱/۸۹٪ و ۹۲/۳۰٪ و همچنین دارای دقت شناسایی مکان دقیق آنها به ترتیب ۶۱/۵۳٪ و ۷۵٪ می‌باشد، و در شناسایی توده هتروژن، فیبروآدنوما، توده اینترادکتال موثر است اما در شناسایی ایزواکو و توده کلسفیه ناتوان است. **نتیجه‌گیری:** با توجه به نتایج به دست آمده از تحقیق و همچنین بی‌خطر بودن روش ترموگرافی به جهت عدم پرتودهی به بیمار، ارزان بودن و تشخیص نسبتاً مناسب آن در بیماری‌های مرتبط با بافت پستان جهت غربالگری اولیه و مکمل روش‌های تشخیصی سودمند است.

واژه‌های کلیدی: ترموگرافی، تصویربرداری حرارتی، سرطان پستان، INFREC R500.

* نشانی نویسنده پاسخگو: خراسان رضوی، سبزوار، دانشگاه حکیم سبزواری، گروه مهندسی پزشکی، حسین قیومی‌زاده.
 نشانی الکترونیک: h.ghayoumizadeh@gmail.com

مقدمه

است. در نهایت تصویربرداری حرارتی یک روش بلادرنگ می‌باشد که قادر است تغییرات دینامیکی درجه حرارت را نظارت و مانیتور نماید.

قابلیت تابش پوست انسان برای پوست سیاه بیشتر یا کمتر از ثابت مقدار $0.98+0.01$ بین طول موج ۲ و ۱۴ میکرومتر می‌باشد (۷). بنابراین، در این ناحیه از طول موج، پوست انسان همانند یک بدن فیزیکی مشکی عمل کرده و به دلیل ضریب جذب بالای $2/5$ تا $3/1$ mm در طول موج بین $2/2$ و 5 میکرومتر تابش گرمایی از سطح مربوط به پوست بیرونی نشات می‌گیرد (۸).

یکی از اصول و روش‌های اولیه جهت آنالیز تصاویر حرارتی تکنیک عدم تقارن می‌باشد. نویسندگان در (۴) پیشنهاد یک رویکرد مبتنی بر تقسیم بندی تصویر به کمک روش‌های پردازش تصویر مانند تبدیل هافبرای تجزیه و تحلیل عدم تقارن استفاده کردند. تجزیه و تحلیل عدم تقارن بر اساس تغییر درجه حرارت، skewness و kurtosis بود. در حال حاضر طبق بررسی‌های به عمل آمده در سایر کشورها مشخص شده است که سیستم‌های تصویربرداری ترموگرافی در تشخیص سلامتی و یا بیماری فرد با مد نظر گرفتن جواب‌های صحیح تشخیصی مناسب و در مقابل تعداد معدودی پاسخ‌های مثبت و یا منفی کاذب حاصله نه به عنوان یک روش کامل دقیق و مطلق بلکه به صورت تکمیلی در کنار سایر روش‌ها دقت مناسبی خواهند داشت (۹-۱۱).

طی بررسی صورت گرفته بر روی ۹۲ بیمار مبتلا به سرطان که آزمایش بیوپسی بر روی آنها صورت گرفته است مقدار حساسیت ۹۷٪ را نشان می‌دهد (۱۲). در بررسی انجام شده در سال ۲۰۱۰ که بر روی ۵۰ بیمار انجام شده است مقدار حساسیت ۷۸٪ و مقدار ویژگی برابر با ۷۵٪ به دست آمده است (۱۳). در مطالعات انجام شده که بر روی ۴۹ فرد سرطانی می‌باشد مقدار حساسیت ۹۷٪ و ویژگی ۹۹٪ حاصل شده است و براساس نتایج این مطالعه نشان می‌دهد غربالگری سرطان پستان به وسیله ترموگرافی، یک ابزار بسیار مفید می‌باشد (۱۴).

در بررسی حاضر نیز هدف اصلی مشخص نمودن قابلیت‌ها و عدم قابلیت‌های سیستم ترموگرافی در شناسایی برخی از بیماری‌های بافت پستان در مقایسه با سیستم سونوگرافی و بررسی نقاط ضعف و قوت این دو روش نسبت به یکدیگر است.

سرطان پستان در زنان شایع است و یکی از علل اصلی مرگ و میر سرطان در زنان دسر اسرجهان می‌باشد (۱). جامع‌ترین اطلاعات آماری در مورد میزان بروز آن توسط مرکز کنترل و پیشگیری از بیماری‌ها فراهم شده است. این داده‌ها افزایش چشمگیر سرطان پستان را در ۵۰ سال اخیر در ایالات متحده نشان می‌دهند و پس از ۳۰ سالگی یک افزایش ناگهانی در بروز سرطان پستان به وجود می‌آید. بجز وضعیت ثابت کوتاهی که بین ۴۵ تا ۵۰ سالگی رخ می‌دهد (۲). علاوه بر این، سازمان بهداشت جهانی (WHO) تخمین زده است که در سال ۲۰۳۰، میزان بروز سرطان در جهان به ۲۷ میلیون نفر می‌رسد (۳). در این میان، سرطان پستان شایع‌ترین نوع سرطان در زنان است، و دومین یا سومین بدخیمی شایع در کشورهای در حال توسعه است (۴). روش‌های تشخیصی متعددی برای تشخیص وجود سرطان پستان در دسترس است و تشخیص زودهنگام از اهمیت زیادی برای درمان موفق برخوردار است. با توجه به نسبت مستقیم تأخیر در تشخیص و مرگ و میر ناشی از سرطان پستان همواره نیاز به روش سریع، در دسترس، قابل اعتماد و با تهاجم کمتر، جهت تشخیص به موقع احساس می‌شود. بنابراین استفاده از تکنیک‌های تشخیصی اضافی مانند ترموگرافی می‌تواند از مزیت بزرگ برای بیماران برخوردار باشد (۵).

الگوهای حرارتی غیرطبیعی را می‌توان به راحتی توسط تصویربرداری حرارتی تشخیص داد. یافته‌های اندازه‌گیری حرارتی به طور کلی در مقایسه با سایر یافته‌های بالینی برای ارزیابی همبستگی امکان‌پذیر است. اگرچه روشی غیراختصاصی است و گاهی به شدت بر پس زمینه و محیط اطراف بستگی دارد، ولی دلایل متعددی وجود دارد که سبب شده است تصویربرداری حرارتی، پذیرش گسترده‌ای در میان جامعه پزشکی پیدا کند. اول از همه اینکه، تصویربرداری حرارتی از راه دور، بدون تماس و روشی غیرتهاجمی است (۶). مدت زمان عکس‌برداری بسیار کوتاه است بنابراین به طور همزمان نظارت بر منطقه بزرگی از جمعیت امکان‌پذیر است. تفسیر رنگ‌های ترموگرام آسان و سریع می‌باشد. علاوه بر این، این روش فقط تابش‌های طبیعی ناشی از سطح پوست را ثبت می‌کند و هیچ اثری از اشعه‌های مضر وجود ندارد. بنابراین برای استفاده طولانی مدت و مکرر آن را مناسب کرده

مواد و روش‌ها

این مطالعه به صورت مقطعی است که در طی این بررسی تعداد ۶۰ نفر از بیماران مشکوک به بیماری‌های بافت پستان که طی پاییز سال (۱۳۹۳) جهت تشخیص، درمان و یا پیگیری به انستیتو کانسر بیمارستان امام خمینی تهران مراجعه کردند مورد بررسی قرار گرفتند. جهت تعیین حجم نمونه و جایگذاری میانگین و انحراف معیار از نمونه‌گیری در مطالعات مقطعی مشابه (ارزیابی قدرت تشخیصی ترموگرافی در تشخیص سرطان پستان) استفاده گردید (۱۵). در بررسی حاضر جهت انجام ترموگرافی از دستگاه دمانگاری با دوربین مادون قرمز غیرتماسی InfReCR500 استفاده شده است (در نمونه مقالات مانند (۱۷،۱۶) از دوربین‌های حرارتی مشابه جهت تشخیص سرطان پستان و تومورها استفاده نموده‌اند) که شمای ظاهری آن در شکل ۱ آورده شده است.



شکل ۱: نمای ظاهری دستگاه ترموگرافی R500 (برگرفته از دستگاه)

مشخصات دوربین مادون قرمز R500 در جدول ۱ آورده شده است.

برای انجام ترموگرافی، بیمار در اتاقی نسبتاً تاریک در فاصله مشخصی حدوداً ۴۰ سانتی‌متری نسبت به دوربین حرارتی مادون قرمز قرار گرفته و امواج ساطع شده از بدن وی که در محدوده طول موج‌های ۰/۷ تا ۰/۹ میکرومتر قرار دارند. پس از عبور از یک عدسی متمرکزکننده که به منزله یک فیلتر عمل می‌نماید. به سیستم پردازشگر کامپیوتری تصویر ارسال شده و پس از تعیین موقعیت مکانی و با توجه به طول موج دریافتی دمای هر نقطه از بدن به صورت یک رنگ مشخصی بر روی صفحه نمایش تصویر نمایان می‌شود. دقت آشکارسازی تابش‌های نشری

از سطح پوست به میزان مهارت پزشک متخصص در خواندن تصویر ترموگرافی و مهارت اپراتور در تعیین پنجره دید. مقیاس رنگ انتخابی و فاصله بیمار از دستگاه وابسته است. لازم به ذکر می‌باشد با توجه به اینکه موضوع بررسی در زمینه توده‌های بافت پستان می‌باشد نمونه‌ها همگی دارای عارضه مربوطه می‌باشند. همچنین در آنالیزهای که توسط ترموگرافی صورت پذیرفته است اپراتور در هنگام تصویربرداری، از مکان عارضه در بافت پستان و حتی نوع عارضه آگاه نمی‌باشد، علاوه بر این هیچ یک از بیماران دارای تغییرات در سطح پوست نبوده‌اند، تا موجب شود نتایج به صورت دقیق در روش ترموگرافی بررسی گردد و اپراتور با توجه به تخصص خود در زمینه تصویربرداری حرارتی نظردهی نماید.

در این بررسی ابتدا تعداد ۶۰ نفر از بیماران مشکوک به بیماری‌های بافت پستان مورد آزمایش ترموگرافی و سونوگرافی و بیوپسی قرار گرفتند. قبل از انجام تصویربرداری حرارتی مواردی از جمله: شرایط تصویربرداری، دمای اتاق، راحتی بیمار در فضای اتاق، اولویت انجام ترموگرافی قبل از سونوگرافی و امثال این موارد که همگی در ارایه پاسخ صحیح یا کاذب آزمایش ترموگرافی می‌توانند موثر باشند مورد ارزیابی قرار گرفتند. سپس از بیمار خواسته شد پرسشنامه‌ای شامل مشخصات سنی، وزن، داروهای مصرفی، زمان اتمام عادت ماهیانه، سابقه بیماری سرطان و سوالاتی که در زمینه سرطان پستان بتواند کمک نماید را کامل کند. پس از مشخص شدن این موارد، آزمایش ترموگرافی صورت پذیرفت که از بیمار خواسته می‌شد که لباس‌های بالاتنه خود را کاملاً از تن خارج نماید. سپس لحظاتی به بیمار اجازه داده می‌شد که شرایط تعادلی حرارتی بدن وی ایجاد گردد در نهایت بیمار دستان خود را به سمت بالا نگه می‌داشت. سپس اپراتور مربوطه در ۳ جهت از بیمار عکس ترموگرافی تهیه می‌نمود. قابل ذکر می‌باشد به جهت پایین آوردن استرس بیماران برای عکس برداری که می‌توانست تأثیری بر روی شدت جریان خون و در نتیجه دمای سطح پوست بگذارد با تشریح مراحل و محفوظ بودن اتاق نسبت به تردد سایرین، آرامش بعد از انجام تصویربرداری حرارتی بیمار به بخش تصویربرداری سونوگرافی و بیوپسی هدایت می‌شود. قابل ذکر است که می‌توان در هنگام آنالیز تصاویر حرارتی طبق گروه‌بندی Thermobiological، تصاویر

جدول ۱: نمایش ویژگی‌های دوربین مادون قرمز غیر تماسی INFREC مدل R500

Item	R500Pro		R500	
	N (30Hz)	D (7.5Hz)	N (30Hz)	D (7.5Hz)
1) Infrared Detector	Uncooled Focal Plane Array (microbolometer)			
2) Spectral Range	8 to 14 μ m			
3) Recording Pixels	Standard : 640 (H) \times 480 (V) Super resolution (SR) : 1280 (H) \times 960 (V)*1 (3 edge lines of screen is out of the specs)			
4) Measuring Range	Standard: -40°C to 2000°C R1: -20°C to 60°C R2: -40°C to 120°C R3: 0°C to 500°C R4: 0°C to 2000°C (Temperature Accuracy in range of 200°C to 2000°C)		Standard: -40°C to 500°C R1: -20°C to 60°C R2: -40°C to 120°C R3: 0°C to 500°C	
5) Sensitivity (NETD) * defined by [waveform noise/10]	R1: 0.03°C at 30°C (with S/N improvement) R2: 0.08°C at 30°C (F1.0) R3: 0.3°C at 30°C (F1.0) R4: 1.2°C at 30°C (F1.0)		R1: 0.03°C at 30°C (with S/N improvement) R2: 0.08°C at 30°C (F1.0) R3: 0.3°C at 30°C (F1.0)	
6) Accuracy	$\pm 1^\circ\text{C}$ *2			
7) Spatial Resolution	Standard : 0.87mrad Super resolution (SR mode) : 0.58mrad*3 10cm to infinity (with standard lens)			
8) Focal Distance	*Temperature measuring accuracy is at 30cm or over (In case less than 30cm, then less then : $\pm 3^\circ\text{C}$ or $\pm 3\%$ either greater)			
9) Field of view	32°(H) \times 24°(V) (with standard lens) Accuracy : $\pm 10\%$			
10) Frame Rate	30Hz	7.5Hz	30Hz	7.5Hz
11) Focusing	Electrically driven / Manual			
12) A/D resolution	14bit			

نتایج به دست آمده از ترموگرافی بیماران در قیاس با پاتولوژی در جدول ۲ آورده شده است. یکی از فاکتورهایی که در این تحقیق به آن پرداخته شده است مسئله عدم تقارن در ترموگرافی می‌باشد که در صورت تشخیص صحیح این فاکتور می‌تواند در روند غربالگری و تشخیص مکان دقیق سرطان یا بیماری‌های مرتبط با بافت پستان به ما کمک نماید. همچنین وجود این فاکتور ما را مجاب می‌نماید که عارضه ای در بافت پستان وجود دارد که ملزم می‌شویم از روش‌های دیگر جهت تشخیص دقیق نوع عارضه بهره ببریم.

طبق نتایج آنالیز تصاویر حرارتی بر روی ۶۰ بیمار، نتایج مربوط به Thermobiological در جدول ۳ به دست آمده است. همانطور که قابل ملاحظه می‌باشد عدم تقارن و نوع کلاس حرارتی ارتباط مستقیمی با یکدیگر دارند. در شکل ۳ می‌توان به تفکیک نمونه‌های از تصاویر حرارتی مربوط به ضایعات توده‌های هیپوآکو، توده‌های کیستیک، و هتروژن را مشاهده کرد.

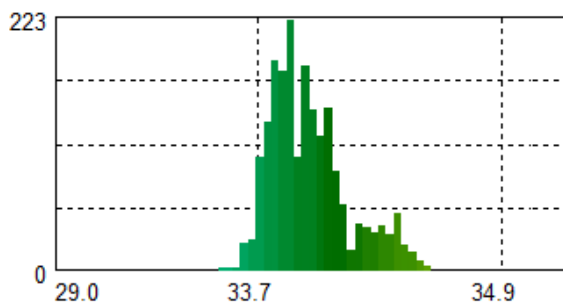
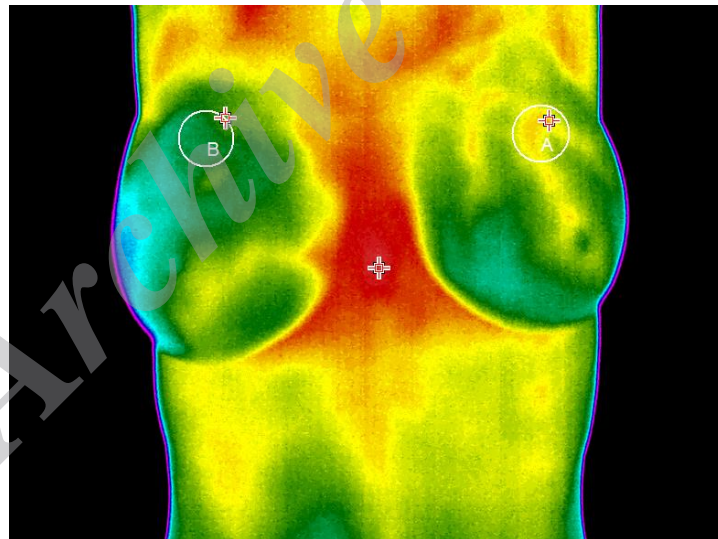
را در ۵ گروه اصلی: TH1- عادی یک‌نواخت غیر عروقی، TH2- عروقی یک‌نواخت عادی، TH3- مبهم (سوال‌برانگیز)، TH4- غیرطبیعی، TH5- بشدت غیرطبیعی، تقسیم‌بندی نمود.

یافته‌ها

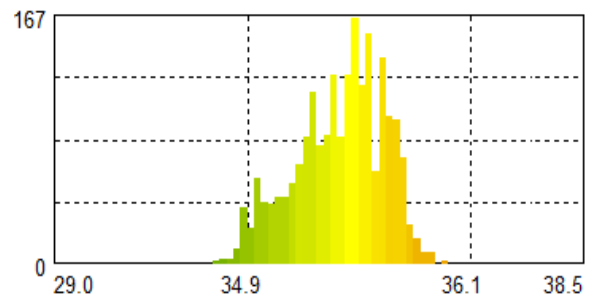
به طور کلی ۶۰ بیمار مورد بررسی قرار گرفتند که دارای میانگین سنی ۴۴/۹ سال که پایین‌ترین سن ۲۱ سال و بالاترین سن بیمار ۷۳ می‌باشد. در شکل ۲ نمونه‌ای از آنالیز عدم تقارن بر روی عکس گرفته شده از بیمار آورده شده است. براساس نتایج سونوگرافی و پاتولوژی فرد دارای توده هایپوآکو در سمت پستان چپ به قطر ۱۹*۹ میلی‌متر. میانگین دمایی در ناحیه A برابر ۳۵/۴۲ درجه سانتیگراد و در ناحیه B برابر ۳۳/۹۹ درجه سانتیگراد است. حداکثر دما در ناحیه A برابر ۳۵/۹۹ درجه سانتیگراد و در ناحیه B برابر با ۳۴/۶۸ سانتیگراد می‌باشد. با توجه به مسایل ذکر شده عدم تقارن در دو ناحیه به طور واضح مشخص است.

جدول ۲: نتایج حاصل از انجام آزمایشات ترموگرافی به تفکیک نوع ضایعه

نشانه بیماری	تعداد کل	عدم تقارن		تشخیص ترموگرافی		تعداد	درصد	تشخیص مکان دقیق عارضه
		تعداد	درصد	عدم تقارن بدون افراد تک سینه	عدم تقارن بدون افراد تک سینه			
توده هیپواکو	۳۹	۳۴	۵۶/۶۶	۳۵	۵۸/۳۳	۲۴	۴۰	
توده کیستیک	۱۴	۱۲	۲۳/۳۳	۱۳	۲۱/۶۶	۱۱	۱۸/۳۳	
توده هتروژن	۱	۱	۱/۶۶	-	-	۱	۱/۶۶	
فیبروآدنوما	۱	۱	۱/۶۶	-	-	۱	۱/۶۶	
توده	۱	۱	۱/۶۶	-	-	۱	۱/۶۶	
اینترادکتال	۱	۱	۱/۶۶	-	-	۰	۰	
فیبروگلدولر	۱	۱	۱/۶۶	-	-	۰	۰	
توده اسپیکوله	۱	۱	۱/۶۶	-	-	۰	۰	
ایزوآکوحاوی	۱	۰	۰	-	-	۰	۰	
کیستیک	۱	۰	۰	-	-	۰	۰	
توده کلسفیه	۱	۱	۱/۶۶	-	-	۰	۰	
مجموع	۶۰	۵۱	۸۴/۹۹	۴۸	۷۹/۹۹	۳۸	۶۳/۳۱	



هیستوگرام دمایی ناحیه B جدا شده در تصویر (پستان راست)

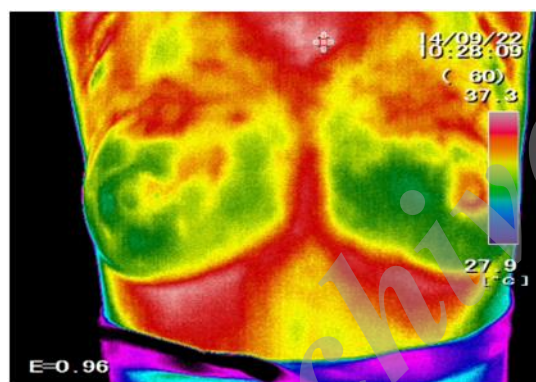


هیستوگرام دمایی ناحیه A جدا شده در تصویر (پستان چپ)

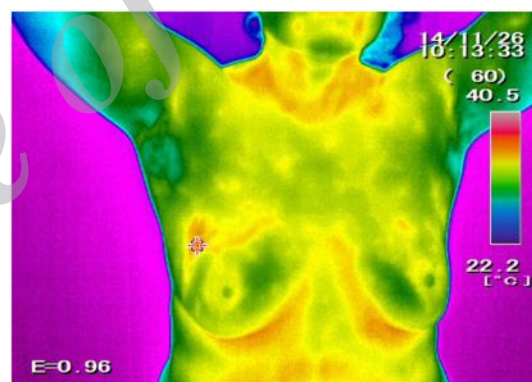
شکل ۲: هیستوگرام دمایی دو ناحیه جداسازی شده در ناحیه پستان راست و چپ

جدول ۳: دسته بندی نمونه ها برحسب نوع عارضه و گروه بندی حرارتی بر اساس استاندارد Thermobiological

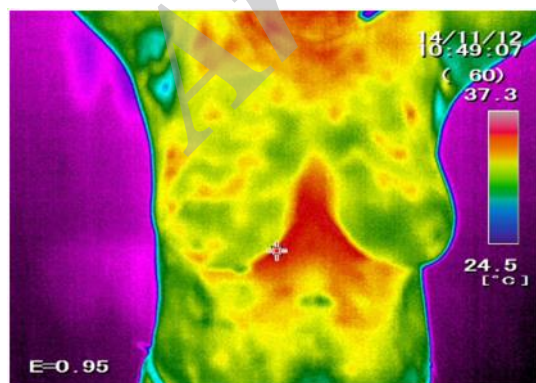
عارضه	تعداد (درصد)	TH1	TH2	TH3	TH4	TH5
		تعداد (درصد)	تعداد (درصد)	تعداد (درصد)	تعداد (درصد)	تعداد (درصد)
توده هیپواکو	۳۹ (۶۵)	۱ (۱/۶۶)	۲ (۳/۳۳)	۳ (۵)	-	۳۳ (۵۵)
توده کیستیک	۱۴ (۲۳/۳۳)	-	-	۲ (۳/۳۳)	-	۱۲ (۲۰)
توده هتروژن ، فیبروآدنوما، توده اینترادکتال	۳ (۵)	-	-	-	-	۳ (۵)
فیبروگلدولر و توده اسپیکوله	۲ (۳/۳۳)	-	-	-	-	۲ (۳/۳۳)
ایزواکو حاوی کیستیک و توده کلسفیه	۲ (۳/۳۳)	۲ (۳/۳۳)	-	-	-	-



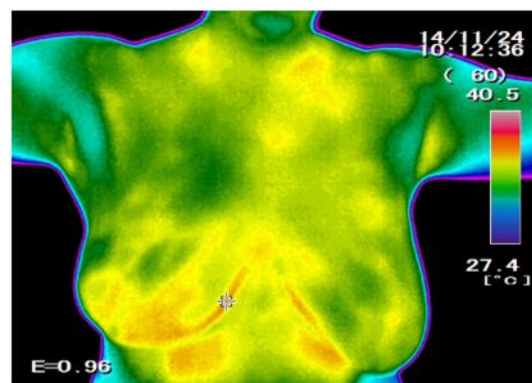
ب



الف



د



ج

شکل ۳: تصاویر حرارتی مربوط به توده‌های: الف- هیپواکو / ب- کیستیک / ج- هتروژن / د- فیبروگلدولر

بحث

خطر ابتلا به سرطان پستان در طول نیم قرن گذشته، باتوجه به تغییر در سبک زندگی و عوامل دیگر سه برابر شده است (۱۴). اهمیت بررسی و تحقیق در مورد این مسئله بدان دلیل است که تاکنون بررسی و مقایسه‌ای محدود در تشخیص بیماری بافت پستان به صورت متمرکز و جامع در ارتباط با ترموگرافی و سونوگرافی صورت پذیرفته است. یافته‌های حاصل از مطالعه نشان می‌دهد که روش ترموگرافی دارای مزایا و نواقصی در کشف بیماری‌های مرتبط با پستان است. با ظهور نسل‌های جدید آشکارسازهای مادون قرمز، تصویر برداری حرارتی مادون قرمز تبدیل به یک ابزار تشخیصی دقیق پزشکی برای اندازه‌گیری مناطق غیرطبیعی در الگوی حرارتی شده است. علاوه بر این، حساسیت به درجه حرارت، قدرت تفکیک فضایی و طبیعت بدون تماس و بی‌ضرر بودن از ویژگی‌های روش تصویربرداری حرارتی است. تصاویر حرارتی را می‌توان به صورت دیجیتالی ذخیره و سپس با استفاده از بسته‌های مختلف نرم‌افزاری آنها را پردازش نمود و درک خوبی از الگوی حرارتی به دست آورد. ترموگرافی اطلاعاتی پیرامون ساختارهای مورفولوژی سینه فراهم نمی‌کند اما اطلاعات عملکردی دما و شرایط عروق بافت سینه را در دست می‌دهد. فرض می‌شود این تغییرات عملکردی پیش از آغاز تغییرات ساختاری که در نتیجه بیماری و یا سرطان پدید می‌آیند ایجاد شوند. می‌دانیم که تغییرات فیزیولوژیک پیش از تغییرات پاتولوژیک ایجاد می‌شود و تحقیقات انجام شده نقش ترموگرافی در تشخیص زود هنگام وضعیت‌های غیرطبیعی سینه که ممکن است منجر به سرطان شود را حمایت می‌کنند. همانند ماموگرافی محدودیت‌هایی وجود دارد که توانایی‌های این روش را در تشخیص وضعیت‌های غیرطبیعی بافت سینه محدود می‌کند. از آنجایی که ترموگرافی یک عکس حرارتی از سطح پوست است توانایی مشخص کردن یک ناحیه یا تومور را ندارد زیرا وضعیت‌های غیرطبیعی یافت شده توسط ترموگرافی را نمی‌توان محدوده‌ای برای جراحی نمونه برداری معرفی نمود. تفسیر تصاویر ترموگرافی به توانایی شناسایی نواحی با دمای بالا به ویژه در مناطقی که متابولیک پایینی دارند و یا تومورهای سرد بستگی دارد که بسیار هم دشوار است. در یک تحقیق در سال ۲۰۰۳ پیرامون کارایی

ترموگرافی یافت شد که تمام نتایج فالس-نگتیو ترموگرافی مربوط به تشخیص تومورهای در ابعاد میکرو بوده است که نشان می‌دهد ترموگرافی در تشخیص این نوع وضعیت‌های غیرطبیعی به خوبی ماموگرافی عمل نمی‌کند (۱۸).

نتیجه‌گیری

نتایج کلی این مطالعه حاکی از این است که از ترموگرافی می‌توان در جهت تشخیص اولیه و یا غربالگری سریع استفاده کرد و برای تشخیص‌های بعدی در مواردی که می‌توان از روش‌های معمول به طور مثال سونوگرافی استفاده نمود. همچنین به عنوان یک روش مکمل برای سونوگرافی می‌توان در نظر گرفت. به عبارت بهتر ترموگرافی در زمینه غربالگری اولیه به منظور تشخیص مثبت یا منفی بودن به عارضه سرطان یا بیماری‌های مرتبط با آن مفید خواهد بود اما در تشخیص نوع عارضه (خوش‌خیم و بدخیم بودن) کماکان از خود ضعف نشان می‌دهد اگرچه در تعدادی از تصاویر می‌توان به یک الگو برای خوش‌خیم و بدخیم بودن تصاویر رسید اما به منزله جامعیت این روش برای تشخیص خوش‌خیمی و بدخیمی نخواهد بود. نکته بعدی این می‌باشد که عدم تقارن نقش کلیدی دارد در تشخیص اولیه که با تنظیمات اولیه دوربین می‌توان به آن رسید. همچنین ترموگرافی در مقایسه با سونوگرافی در کشف برخی از بیماری‌های مربوط به بافت پستان به ترتیب هایپواکو و توده کیستیک و توده کمپلکس پاسخ نسبتاً خوبی در ارایه عدم تقارن و ضعف در تشخیص مکان دقیق در توده‌ها کیستیک را ارایه نموده است. اما در عدم تقارن و تشخیص مکان دقیق توده‌های مانند میکروکلسیفیکاسیون‌ها دارای ضعف است. و مطلب مهم اینکه در افرادی که یکبار دچار سرطان شده‌اند و محتویات بافت‌های آلوده پستان تخلیه شده است استفاده از تکنیک عدم تقارن در ترموگرافی ناکارآمد خواهد بود. با توجه به پیشرفت‌های این تکنولوژی و افزایش درخواست مصرف‌کننده‌ها برای یک روش غربالگری با قیمت کم و بدون اشعه می‌تواند پتانسیلی برای انتخاب ترموگرافی به عنوان یک روش تصویربرداری سینه در نظر گرفت. پایگاه داده جمع‌آوری و ایجاد شده بر روی آدرس اینترنتی irthermo.ir جهت استفاده محققین قرار گرفته شده است.

تشکر و قدرانی

این مقاله نتیجه طرح تحقیقاتی مصوب دانشگاه علوم پزشکی تهران در مرکز تحقیقات رادیولوژی نوین و

تهاجمی به شماره قرارداد ۹۳-۰۴-۹۸-۲۷۴۶۶ در تاریخ ۱۳۹۳/۱۰/۳۰ می‌باشد.

References

1. Kelly KM, Dean J, Comulada WS, Lee S-J. Breast cancer detection using automated whole breast ultrasound and mammography in radiographically dense breasts. *European radiology* 2010; 20(3): 734-42.
2. Saika K, Sobue T. Epidemiology of breast cancer in Japan and the US. *JMAJ* 2009; 52(1): 39-44.
3. Araújo MC, Lima RC, De Souza RM. Interval symbolic feature extraction for thermography breast cancer detection. *Expert Systems with Applications* 2014; 41(15): 6728-37.
4. Acharya UR, Ng EY-K, Tan J-H, Sree SV. Thermography based breast cancer detection using texture features and support vector machine. *Journal of medical systems* 2012; 36(3): 1503-10.
5. Lahiri B, Bagavathiappan S, Jayakumar T, Philip J. Medical applications of infrared thermography: a review. *Infrared Physics & Technology* 2012; 55(4): 221-35.
6. Ng E-K. A review of thermography as promising non-invasive detection modality for breast tumor. *International Journal of Thermal Sciences* 2009; 48(5): 849-59.
7. Watmough D, Fowler PW, Oliver R. The thermal scanning of a curved isothermal surface: implications for clinical thermography. *Physics in medicine and biology* 1970; 15(1):1.
8. Steketee J. Spectral emissivity of skin and pericardium. *Physics in medicine and biology* 1973; 18(5):686.
9. Collett AE, Guilfoyle C, Gracely EJ, Frazier TG, Barrio AV. Infrared Imaging Does Not Predict the Presence of Malignancy in Patients with Suspicious Radiologic Breast Abnormalities. *The breast journal* 2014; 20(4): 375-80.
10. Nicandro C-R, Efrén M-M, María Yaneli A-A, Enrique M-D-C-M, Héctor Gabriel A-M, Nancy P-C, et al. Evaluation of the diagnostic power of thermography in breast cancer using bayesian network classifiers. *Computational and mathematical methods in medicine* 2013;5:246-264.
11. Vreugdenburg TD, Willis CD, Mundy L, Hiller JE. A systematic review of elastography, electrical impedance scanning, and digital infrared thermography for breast cancer screening and diagnosis. *Breast cancer research and treatment* 2013; 137(3):665-76.
12. Arora N, Martins D, Ruggerio D, Tousimis E, Swistel AJ, Osborne MP, et al. Effectiveness of a noninvasive digital infrared thermal imaging system in the detection of breast cancer. *The American Journal of Surgery* 2008; 196(4): 523-6.
13. Wishart G, Campisi M, Boswell M, Chapman D, Shackleton V, Iddles S, et al. The accuracy of digital infrared imaging for breast cancer detection in women undergoing breast biopsy. *European Journal of Surgical Oncology (EJSO)* 2010; 36(6): 535-40.
14. Muffazzal R, Poonam M, Rajkumar M, Khan F, Sapnak S, Gupta P.K, et al. Evaluation of digital infrared thermal imaging as an adjunctive screening method for breast carcinoma: A pilot study. *International Journal of Surgery* 2014; 12(12): 1439-43.
15. Nicandro CR, et al. Evaluation of the diagnostic power of thermography in breast cancer using bayesian network classifiers. *Computational and mathematical methods in medicine* 2013; 5:246-264.

16. Kossatz S, Ludwig R, Dähring H, Ettelt V, Rimkus G, Marciello M, Salas G, Patel V, Teran FJ, and Hilger I. High therapeutic efficiency of magnetic hyperthermia in xenograft models achieved with moderate temperature dosages in the tumor area. *Pharmaceutical research* 2014; 31(12): 3274-88.
17. Zhou S, Hashida Y, Kawakami S, Mihara J, Umeyama T, Imahori H, Murakami T, Yamashita F, and Hashida M. Preparation of immunostimulatory single-walled carbon nanotube/CpG DNA complexes and evaluation of their potential in cancer immunotherapy. *International journal of pharmaceutics* 2014; 471(1): 214-23.
18. Parisky Y, Sardi A, Hamm R, Hughes K, Esserman L, Rust S, et al. Efficacy of computerized infrared imaging analysis to evaluate mammographically suspicious lesions. *American Journal of Roentgenology* 2003; 180(1): 263-9.

Archive of SID