



بررسی اثر مقایسه‌ای پماد عصاره‌ی گیاه پیچک و شمع‌دانی در ترمیم زخم برشی در موش

صحرائی

اویس پورمهدی^۱، فیروز فائدملکی^{۲*}

۱- گروه دامپزشکی - واحد بابل - دانشگاه آزاد اسلامی - بابل - ایران.

۲- گروه فارماکولوژی - واحد بابل - دانشگاه آزاد اسلامی - بابل - ایران.

تاریخ دریافت: ۱۳۹۹/۰۷/۰۸، تاریخ پذیرش: ۱۳۹۹/۱۲/۰۴

چکیده

مقدمه: زخم یکی از مشکلات کلینیکی بوده و می‌تواند به صورت حاد و یا مزمن باشد به علت اهمیت زخم مدیریت و درمان آن از اولویت‌های پزشکی محسوب می‌شود هر محصول و فرآیندی که بتواند مدت زمان ترمیم زخم را به حداقل برساند می‌تواند به حل مشکلات بیماران کمک کند. بهبود زخم فرآیندی پیچیده و بیولوژیکی پویا است که شامل ارتباط متقابل پروسه‌های سلولی و بیوشیمیایی می‌باشد. این مطالعه با هدف بررسی اثر مقایسه‌ای عصاره گیاه پیچک و شمع‌دانی بر روی ترمیم زخم برشی در موش صحرائی طراحی و اجرا گردید.

مواد و روش‌ها: در این مطالعه تجربی از موش‌های صحرائی نر نژاد ویستار با محدوده وزنی ۲۰۰-۲۵۰ گرم استفاده شد. موش‌ها به چهار گروه ده تایی تقسیم شدند که شامل گروه‌های بدون تیمار (کنترل منفی)، تیمار با اوسرین (کنترل مثبت)، تیمار با پماد عصاره گیاه شمع‌دانی و تیمار با عصاره‌ی گیاه پیچک می‌باشد. در این آزمایش موش‌ها قبل از ایجاد زخم توسط کتامین ۵ درصد و زایلازین ۲ درصد بیهوش شدند. در ناحیه پوست پشت بدن و خط وسط نزدیک به ستون فقرات زخمی برشی به شکل دایره و شعاع ۱/۵ سانتی‌متر مساحت تقریبی ۷ سانتی‌متر مربع ایجاد شد. درمان در موش‌ها یک بار در روز به مدت ۱۴ روز صورت گرفت. پماد با استفاده از اوسرین (پایه پماد) و عصاره گیاه پیچک و شمع‌دانی ساخته شد. اندازه‌گیری مساحت زخم در روزهای ۲، ۵، ۸، ۱۱، ۱۴ بعد از انجام ایجاد برش صورت گرفت.

نتایج: بررسی‌ها نشان‌دهنده روند التیام در گروه‌های درمانی عصاره پیچک و شمع‌دانی بود و افزایش معنی‌داری را در درصد ترمیم زخم نسبت به گروه کنترل منفی و کنترل مثبت نشان دادند ($P < 0.05$). روند التیام در هر دو عصاره با تفاوت کمی نسبت به یکدیگر بود و همچنین نتایج نشان داد بین گروه کنترل منفی (بدون تیمار) و مثبت (دریافت‌کننده اوسرین) تفاوت معنی‌داری در درصد ترمیم زخم وجود ندارد و اوسرین در ترمیم زخم اثری ندارد ($P < 0.05$).

نتیجه‌گیری: این مطالعه نشان داد که پماد عصاره گیاه پیچک و شمع‌دانی سبب تسریع روند التیام زخم برشی ایجاد شده در موش‌های صحرائی می‌شود.

واژه‌های کلیدی: ترمیم زخم، عصاره گیاه پیچک، زخم برشی، موش صحرائی، عصاره‌ی گیاه شمع‌دانی.

*نویسنده مسئول: مازندران، بابل، دانشگاه آزاد اسلامی واحد بابل - دانشکده‌ی دامپزشکی، تلفن: ۰۹۱۱۸۶۹۱۹۲۲، شماره: ۰۲۶۷۵۵۵، Email: faedmalekif@yahoo.com

ارجاع: پورمهدی اویس، فائدملکی فیروز. بررسی اثر مقایسه‌ای پماد عصاره‌ی گیاه پیچک و شمع‌دانی در ترمیم زخم برشی در موش صحرائی. مجله دانش و تندرستی در علوم پایه پزشکی ۱۳۹۹؛ ۱۵(۴): ۴۳-۵۰.

مقدمه

بهبود زخم نقش اساسی را در سلامت فیزیکی بشر ایفا می‌کند که شامل یک سری مراحل متوالی می‌باشد. اولین مرحله هموستاز (جلوگیری از خونریزی) است که در زمان آسیب به مدت یک ساعت رخ می‌دهد. دومین مرحله ایجاد التهاب است که مدت کوتاهی بعد از هموستاز به مدت ۲۴ تا ۷۲ ساعت پس از آسیب آغاز می‌گردد. طی این مرحله، سلول‌های بافت آسیب دیده، مویرگ‌ها، پلاکت‌های خونی و سیتوکین‌ها فعال می‌شوند. سومین مرحله، مرحله پرولیفراتیو است که ۱ تا ۳ هفته پس از آسیب رخ می‌دهد. چهارمین مرحله Remodeling است که ۳ هفته پس از آسیب شروع می‌شود. طی این مرحله بلوغ کامل بافتی یا اسکار ایجاد می‌شود که در این مرحله سلول‌ها در زیر درم شروع به افزایش تولید کلاژن می‌نمایند. سپس به تدریج بافت اپیتلیال ترمیم می‌شود (۱ و ۲).

تحقیق در مورد مواد بهبوددهنده زخم از نظر مکانیسم‌های درگیر در ترمیم بافت آسیب دیده یکی از قدیمی‌ترین چالش‌ها است. از دیر باز گیاهان طبی به صورت گسترده در سراسر جهان توسط پزشکان و بیماران برای درمان مورد استفاده قرار می‌گیرند. ایران دارای یک طب سنتی با قدمت دیرینه جهت ارتقای سلامت می‌باشد، که در آن از تعداد فراوانی گیاه یا عصاره‌های گیاهی جهت درمان انواع عارضه‌ها از جمله درمان عارضه‌های بریدگی، سوختگی و عفونت استفاده می‌شود (۳).

گیاه پایتال (*Hedera helix*) گیاهی پیچکی و همیشه سبز، متعلق به خانواده Araliaceae است (۴). این گیاه دارای برگ‌های کوچک، سبز و قلبی شکل که در صورت نزدیک بودن به درخت، دیوار، داربست یا صخره از آن بالا می‌رود در غیر این صورت روی زمین می‌خزد و به عنوان گیاه پوششی عمل می‌کند. امروزه بعد از مشخص شدن پراکندگی پایتال در آمریکا، هند و شرق آسیا این گیاه اکنون در بیشتر نقاط جهان پیدا می‌شود (۵). از خواص درمانی گیاه پایتال می‌توان به مواردی چون: ضد التهاب و ضد سرفه، ضد دردهای در ارتباط با اعصاب، ضد روماتیسم، ضد قارچ، کرم‌کشی (۶) اشاره کرد.

گیاه شمعدانی با نام علمی *Pelargonium graveolens* L گونه‌ای متعلق به خانواده *Graniaceae* می‌باشد. این گیاه دارای برگ‌های چوبی است که با کرک‌های ریز پوشیده شده‌اند. به دلیل خاصیت معطر بودن، این گیاه در حال حاضر در سرتاسر جهان کشت می‌شود (۷). این گیاه بومی بومی شمال شرقی ایالات متحده می‌باشد و امروزه در سراسر جهان یافت می‌باشد. عصاره گیاه شمعدانی عطری غنی از ترکیبات فلاونوئیدی است. انواع ویتامین‌ها مانند ویتامین A و E و کومارین و اسیدهای چرب غیر اشباع نیز از ترکیبات‌های شاخص در

این عصاره می‌باشند. خواص آن شامل: درمان اسهال، تقویت و رفع مشکلاتی گوارشی، ضد التهاب، ضد باکتریایی، ضد قارچی، ضد خونریزی، درمان مشکلات قاعدگی، درمان مشکلات رحم، بهبود پوست، درمان زخم، درمان بواسیر، تقویت بینایی، کمک به درمان دیابت، ورم ملتحمه، ناراحتی‌های شبکه چشم، ضد اضطراب، ضد افسردگی، تنظیم قند خون، ضد عفونت، ضد آگزما است (۸ و ۹).

با توجه به اینکه تا کنون مطالعات زیادی درباره اثر عصاره شمعدانی و پایتال انجام شده اما تاکنون اثر این دو گیاه بر روی ترمیم زخم نوع برشی مورد مطالعه قرار نگرفته است. بنابراین در مطالعه حاضر اثر مقایسه‌ای عصاره گیاه پیچک با گیاه شمعدانی بر روی ترمیم زخم برشی در موش صحرایی بررسی شده است.

مواد و روش‌ها

در این مطالعه تعداد ۴۰ عدد موش صحرایی نر بالغ با محدوده وزنی ۲۵۰ - ۲۲۰ گرم تهیه گردید. رژیم غذایی استاندارد آزمایشگاهی و آب بدون محدودیت در نظر گرفته شد. دمای اتاق ۲۵ تا ۲۷ درجه سانتی‌گراد و رطوبت نسبی $5 \pm 60\%$ درصد بود. قبل از شروع آزمایش، موش‌ها به مدت ۴۸ ساعت شرایط سازش‌پذیری را طی کردند. این مطالعه تحت شرایط و اصول کمیته اخلاق کار با حیوانات دانشگاه آزاد اسلامی بابل انجام گرفت.

برگ‌های گیاه پایتال و شمعدانی پس از جمع‌آوری توسط کارشناسان دانشکده مازندران شناسایی شدند. سپس برگ‌ها وزن شده و پس از شستشو با آب مقطر، در سایه پهن شده تا خشک شوند. برگ‌ها پس از خشک شدن با آسیاب دستی پودر شده و پودر حاصله با دستگاه سوکسله و اتانول ۸۰ درصد در دمای ۴۰ درجه سانتی‌گراد عصاره‌گیری شد. عصاره هیدروالکلی به دست آمده با دستگاه روتاری تغلیظ شد و در ظروف شیشه‌ای پهن و در دمای اتاق خشک شد. در این مطالعه برای ساخت پماد ۱۰ درصد با استفاده از اوسرین، ۱۰ گرم عصاره خالص پایتال و شمعدانی در ۱۰۰ گرم اوسرین حل و به صورت پماد ۱۰ درصد وزنی فرموله شد (۱۰).

در این مطالعه موش‌ها به چهار گروه ده تایی تقسیم شدند که شامل گروه‌های بدون تیمار (کنترل منفی)، تیمار با اوسرین (کنترل مثبت)، تیمار با پماد عصاره گیاه پیچک و تیمار با پماد عصاره شمعدانی می‌باشد. در این آزمایش موش‌ها قبل از ایجاد زخم توسط کتامین و زایلازین بیهوش شدند و در ناحیه پوست خط وسط پشت زخمی دایره‌ای با عمقی معادل با ضخامت پوست و شعاع ۱/۵ سانتی‌متر و مساحت تقریبی ۷ سانتی‌متر مربع ایجاد شد. عمق زخم شامل اپی درم و درم و هیپودرم می‌باشد و لایه‌های پوستی کامل برداشته شد. درمان

نتایج

درصد پیشرفت روند بهبودی زخم در جدول ۱ نشان داده شده است. با توجه به داده‌های جدول درصد بهبود در دو گروهی که از پماد عصاره پیچک و شمع‌دانی استفاده شد نسبت به گروه کنترل منفی و کنترل مثبت پیشرفت چشمگیری داشت و در تمام روزهای آزمایش اختلاف معنی‌دار نسبت به گروه کنترل منفی دیده شد ($P < 0.05$). همچنین این تفاوت معنی‌دار نیز بین گروه‌های کنترل مثبت و عصاره‌ها نیز دیده شد.

نتایج این مطالعه نشان داد که پماد ۱۰٪ عصاره پیچک و شمع‌دانی موجب تسریع در بهبودی زخم در مقایسه با گروه کنترل منفی شد. که این اثر از روز دوم به بعد شروع و تا روز چهاردهم ادامه یافت. استفاده از عصاره‌های پیچک و شمع‌دانی باعث تسریع در بهبود زخم شد. روند التیام در هر دو عصاره بسیار نزدیک به یکدیگر بود و اختلاف معنی‌داری دیده نشد ($P > 0.05$) و همچنین نتایج نشان داد بین گروه کنترل منفی (بدون تیمار) و مثبت (دریافت‌کننده اوسرین) تفاوت معنی‌داری در درصد ترمیم زخم وجود ندارد و اوسرین در ترمیم زخم اثری ندارد ($P > 0.05$). درصد بهبود زخم با توجه به فرمول روبه رو محاسبه و در جدول ۱ ثبت گردید و عکس‌های پاتولوژی مهر تأییدی بر اطلاعات جدول است.

$$\text{درصد زخم در روز } X = \frac{\text{مساحت زخم در روز } X}{\text{مساحت زخم در روز اول}} \times 100$$

$$\text{درصد زخم} = 100 - \text{درصد بهبودی}$$

همان‌طور که در جدول بالا مشاهده می‌کنید میانگین و میزان بهبودی زخم در تمام زمان‌ها پس از مداخله اختلاف معناداری میان گروه‌ها دیده شد به گونه‌ای که در گروه عصاره‌ی شمع‌دانی بیشترین مقدار و در گروه کنترل منفی کمترین مقدار بود.

در موش‌ها دو بار در روز به مدت ۱۴ روز صورت گرفت. پماد با استفاده از اوسرین (پایه پماد) و پودر عصاره ساخته شد. اندازه‌گیری مساحت زخم در روزهای ۲، ۵، ۸، ۱۱، ۱۴ بعد از انجام برش زخم صورت گرفت.

برای ارزیابی روند بهبود زخم، مساحت زخم از دومین روز بعد از ایجاد زخم تا بهبودی کامل در روزها (۲، ۵، ۸، ۱۱، ۱۴) با استفاده از دوربین دیجیتالی که در فاصله‌ی مشخصی از زخم تعبیه شده بود عکس برداری شد شرایط عکس برداری برای همه‌ی موش‌ها یکسان بود و سپس برای اندازه‌گیری سطح زخم تصاویر پس از انتقال به کامپیوتر وارد نرم‌افزار digitizer (یک نرم‌افزار تجزیه و تحلیل تصاویر که با اعمال کالیبراسیون مناسب مساحت هر قسمتی از تصویر را می‌تواند به‌طور دقیق محاسبه کند) شدند. انتخاب روزهای بررسی زخم بر اساس مقالات و آزمایشات مشابه قبلی در نظر گرفته شد. در این مطالعه با استفاده از فرمول روبه رو درصد بهبودی زخم محاسبه گردید (۱۱).

$$\text{درصد زخم} = \frac{\text{مساحت زخم در روز اول}}{\text{مساحت زخم در روز } X} \times 100$$

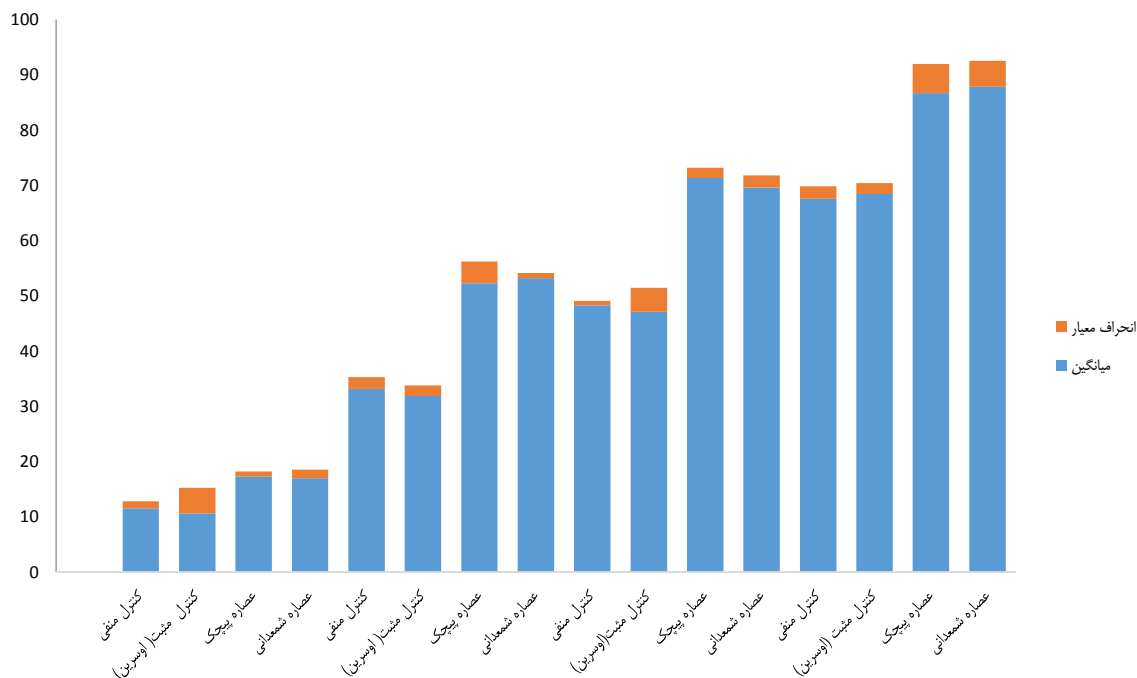
$$\text{درصد زخم} = 100 - \text{درصد بهبودی}$$

اعداد به‌دست آمده میانگین درصد بهبود زخم به‌دست آمده از ۴ گروه آزمایشی به دست آمده و داده‌ها به‌صورت میانگین و انحراف از معیار آرایه شدند جهت تجزیه و تحلیل آماری از نرم‌افزار SPSS استفاده شد و در مورد پیش فرض‌های استفاده از آزمون‌های پارامتریک با توجه به اینکه تعداد نمونه‌ها در ۴ گروه حیوان بود به‌منظور به‌کارگیری آزمون پارامتریک ANOVA شاخص‌های نشان‌دهنده‌ی پیشرفت زخم در (جدول ۲) بررسی و استفاده از آنها تأیید گردید و نمودار اطلاعات رسم شد ($P < 0.05$) تفاوت معنادار در نظر گرفته شد.

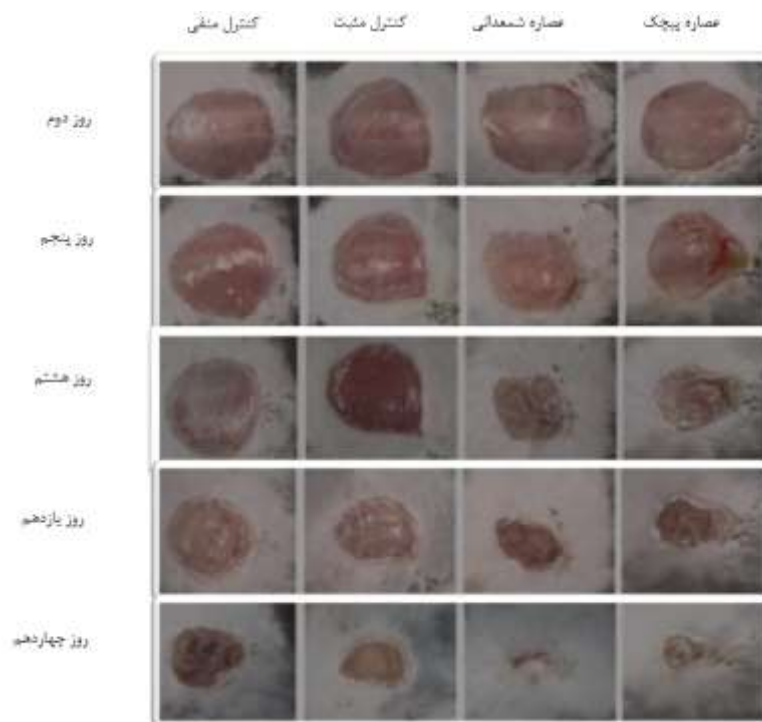
جدول ۱- میانگین درصد بهبود زخم در گروه‌های آزمایش

روز چهاردهم	روز یازدهم	روز هشتم	روز پنجم	روز دوم	گروه‌های آزمایش
۶۷/۵۶ ± ۲/۲۳	۴۸/۲۷ ± ۰/۸	۳۳/۱۴ ± ۲/۱۴	۲۱/۵۸ ± ۵/۱۴	۱۱/۵۶ ± ۱/۲۳	بدون تیمار (کنترل منفی)
۶۸/۴۲ ± ۱/۹۷	۴۷/۱۳ ± ۴/۳۰	۳۱/۸۹ ± ۱/۹۰	۲۰/۱۱ ± ۱/۱۰	۱۰/۶۴ ± ۴/۶۰	تیمار با اوسرین (کنترل مثبت)
۸۶/۶۶ ± ۵/۲۶ ^a	۷۱/۲۹ ± ۱/۸۶ ^a	۵۲/۲۸ ± ۳/۹۱ ^a	۳۱/۴۴ ± ۱/۹۲ ^a	۱۷/۲۶ ± ۰/۹۰ ^a	عصاره گیاه پیچک
۸۷/۸۱ ± ۴/۷۱ ^a	۶۹/۵۸ ± ۲/۲۰ ^a	۵۳/۱۹ ± ۰/۹۰ ^a	۷۴/۲۹ ± ۱/۲۰ ^a	۱۶/۹۷ ± ۱/۶۱ ^a	عصاره گیاه شمع‌دانی

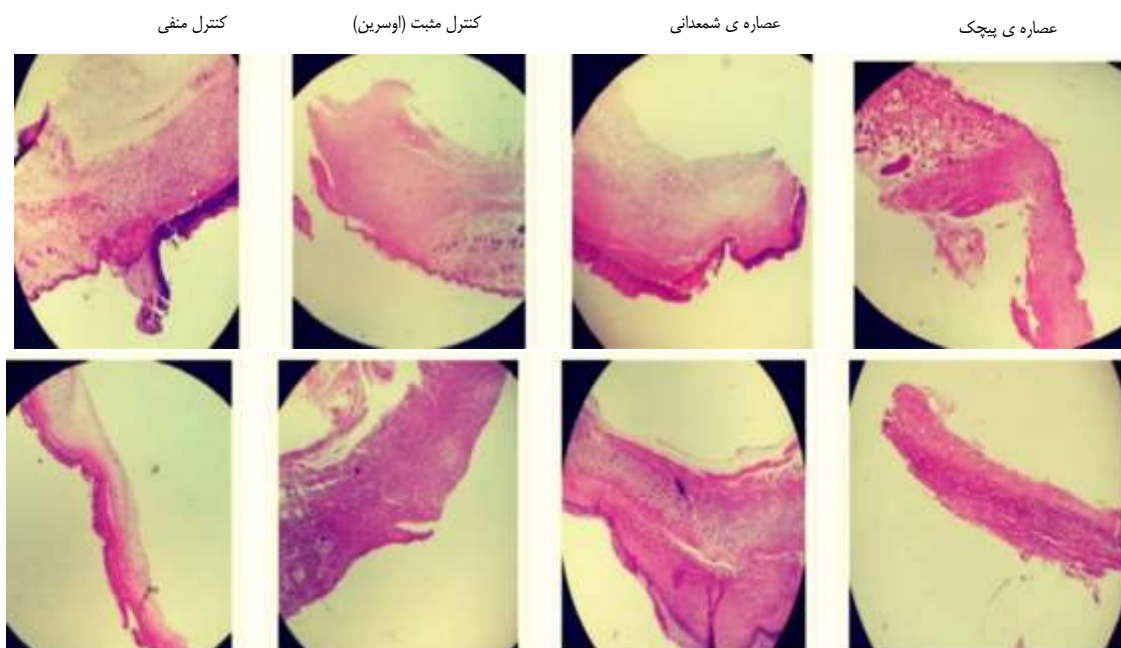^a اختلاف معنی‌دار را با گروه کنترل منفی نشان می‌دهد ($P < 0.05$).



نمودار ۱- میانگین و انحراف معیار درصد بهبودی زخم در چهار گروه مورد مطالعه



شکل ۱- مقایسه نمای کلی ترمیم زخم در گروه‌های مورد مطالعه در طول دوره آزمایش



شکل ۲- بررسی هیستوپاتولوژی مقاطع زخم در روزهای دوم و چهاردهم در ۴ گروه مختلف و مشاهده‌ی فرآیند پیشرفت بهبود زخم با توجه به جدول ۲

بحث

زخم‌ها بر اساس زمان بهبودی به دو نوع حاد و مزمن تقسیم‌بندی می‌شوند. زخم حاد (Acute wound) شروع ناگهانی دارد و معمولاً در فرد سالم روند بهبود آن به‌صورت طبیعی طی می‌شود و ظرف چهار هفته بدون بر جا گذاشتن عارضه بهبود می‌یابد. زخم‌های مزمن

زخم‌های پوستی و کاهش زمان بهبود آن‌ها، یکی از جنبه‌های مهم پزشکی محسوب می‌شوند. زخم به هر گونه گسستگی در انسجام لایه‌های پوست (اپیدرم، درم و زیرجلد) یا بافت‌های زیرپوستی گفته

جدول ۲- بررسی فاکتورهای نشان‌دهنده‌ی پیشرفت و بهبود زخم

روز چهاردهم	روز دهم	روز پنجم	روز دوم	گروه‌های آزمایش
				بدون تیمار (کنترل منفی)
+	++	++	+	نوزایش عروقی
+++	++	+	+	فیبروپلازی
+++	++	+	-	تشکیل بافت پوششی
				تیمار با اوسرین (کنترل مثبت)
+	++	++	+	نوزایش عروقی
++	++	+	+	فیبروپلازی
+++	++	+	-	تشکیل بافت پوششی
				عصاره گیاه پیچک
+	++	+++	+++	نوزایش عروقی
++	+++	++	+	فیبروپلازی
+++	+++	++	-	تشکیل بافت پوششی
				عصاره گیاه شمع‌دانی
+	++	+++	+++	نوزایش عروقی
++	++	++	+	فیبروپلازی
+++	+++	++	-	تشکیل بافت پوششی

- بدون تغییر، + خفیف، ++ متوسط، +++ شدید

(Chronic wound) شروع تدریجی دارند و روند درمانی آن‌ها در اثر عواملی مانند دیابت، عدم خون‌رسانی مناسب، فشار موضعی، دیابت و

می‌شود که می‌تواند در اثر عوامل فیزیکی (برش جراحی، ضربه، فشار، اصابت گلوله) و یا عوامل شیمیایی (سوختگی با اسید) ایجاد شود

گرانولاسیون، فیبروپلازی، کلاژنریس، انقباض زخم و اپیتلیزاسیون می‌باشد، بنابراین امکان اثر عصاره گیاه پیچک و شمعدانی در یک یا چند مرحله از مراحل فوق وجود دارد، منتها نیاز به بررسی بیشتری است. این مطالعه با نتایج مطالعات دیگر مشابهت دارد (۲ و ۳).

از خواص درمانی گیاه پایتال می‌توان به مواردی چون: ضد التهاب و ضد سرفه، ضد دردهای در ارتباط با اعصاب، ضد روماتیسم، ضد قارچ، کرم‌کشی اشاره کرد (۴-۶). عصاره گیاه شمعدانی عطری غنی از ترکیبات فلاونوئیدی است. انواع ویتامین‌ها مانند ویتامین A و E و کومارین و اسیدهای چرب غیر اشباع نیز از ترکیبات‌های شاخص در این عصاره می‌باشند. خواص آن شامل: درمان اسهال، تقویت و رفع مشکلاتی گوارشی، ضد التهاب، ضد باکتریایی، ضد قارچی، ضد خونریزی، درمان مشکلات قاعدگی، درمان مشکلات رحم، بهبود پوست، درمان زخم، درمان بواسیر، تقویت بینایی، کمک به درمان دیابت، ورم ملتحمه، ناراحتی‌های شبکیه چشم، ضد اضطراب، ضد افسردگی، تنظیم قند خون، ضد عفونت، ضد آگزما است. اگرچه مکانیسم اثر عصاره گیاه پایتال و گیاه شمعدانی بر بهبود زخم جلدی نامشخص است، مطالعات فارماکولوژیکی خصوصیات ضدالتهابی و اثرات ضدباکتریایی این گیاه را نشان می‌دهد (۷-۹).

عصاره گیاه پایتال و گیاه شمعدانی غنی از فلاونوئیدها است که آنتی‌اکسیدانت‌های مؤثری در خنثی کردن رادیکال‌های آزاد اکسیژن‌دار می‌باشند. پتانسیل آنتی‌اکسیدانت‌ها در ترمیم زخم مورد مطالعه قرار گرفته است (۱۲). بر این اساس یکی از مکانیسم‌های احتمالی اثر گیاه پایتال و گیاه شمعدانی بر بهبود زخم نوع برشی ممکن است از طریق مسیر مذکور باشد.

نتایج این تحقیق نشان داد که گیاه پایتال و گیاه شمعدانی موجب پیشبرد ترمیم زخم برشی در موش صحرایی شد. به‌طور خلاصه مطالعه حاضر نشان داد عصاره گیاه پایتال و گیاه شمعدانی بر ترمیم زخم جلدی نوع برشی در موش صحرایی مؤثر است که احتمالاً به‌واسطه اثرات ضد التهابی، ضد باکتریایی و فعالیت آنتی‌اکسیدانی اجزای موجود در آن می‌باشد و برای تعیین مکانیسم دقیق عمل آن نیاز به بررسی‌های بیشتری است.

تشکر و قدردانی

این مطالعه در گروه دامپزشکی دانشگاه آزاد اسلامی واحد بابل انجام شد. بدین‌وسیله از ریاست محترم دانشکده‌ی دامپزشکی واحد بابل که زمینه‌ی این تحقیق را فراهم نمودند صمیمانه تشکر می‌کنیم.

References

- Zámečnicková T, Mareš T, Kulíšek V, Malá A, Kropik B. Comparison of methods for calculation of composite wound tube deflection. *Materials Today* 202;1-9. doi:10.1016/j.matpr.2020.05.145

غیره متوقف شده است و مرحله التهابی ترمیم زخم طولانی شده است (بیش از چهار هفته) با وجود پیشرفت‌های عمده در درمان زخم‌ها، کماکان تلاش در جهت یافتن روش‌های مؤثر در درمان زخم‌ها در کوتاه‌ترین زمان ممکن و با کمترین عارضه ادامه دارد (۱۵). بهبود زخم فرآیند طبیعی پیچیده‌ای است که به‌منظور کاهش یا محدود کردن زخم و همچنین کمک به بهبود و بازسازی آسیب بافتی است. رویدادهای طبیعی بعدی التیام زخم در سه مرحله تقریباً جدا از یکدیگر روی می‌دهد که شامل مرحله تشکیل دلمه و التهاب، مرحله پرولیفراسیون سلول‌های بافت همبندی و مرحله بلوغ می‌باشد (۱ و ۲). فاکتورهای مؤثر در التیام زخم عبارتند از سن (رابطه‌ی عکس)، جریان خون (رابطه‌ی مستقیم)، اکسیژن‌گیری (رابطه‌ی مستقیم) وضعیت زخم خشک و تمیز، کثیف و آلوده، مرطوب با ترشحات خونابه‌ای، عفونی، می‌باشد که در این مطالعه زخم ایجاد شده توسط تیغ اسکالپل و استریل بود. از عوارض زخم می‌توان به عفونت، خونریزی و باز شدن زخم اشاره کرد. فرآیند پیشرفت درمان زخم به فاکتورهای بیوشیمیایی متعددی بستگی دارد که می‌توان به سیتوکینازها پروتئین‌های فاکتور رشد هستند که فعالیت میتوزنی دارند (تقسیم سلولی) و توسط جریان خون از طریق پلاکت‌های فعال شده وارد زخم می‌شوند و سبب تحریک رشد سلولی و گرانولاسیون پوست می‌شوند. با فعالیت پلاکت‌های تحریک شده، ترمیم زخم آغاز می‌شود و در ادامه مجموعه‌ای از فاکتورهای بیوشیمیایی دست به‌دست هم داده و موجب پیشرفت بهبود زخم می‌شوند. داروهای دارای اثرات ضدالتهابی، ضدباکتریایی و فعالیت آنتی‌اکسیدانتی، کاندیدهای مناسبی برای ترمیم زخم محسوب می‌شوند و عصاره‌های پیچک و شمعدانی قریب به اتفاق این فاکتورها را دارا می‌باشند. در موارد مشابهی که بر روی ترمیم زخم برشی با عصاره‌ی گیاهی دیگری (بابونه) انجام گرفت مشاهده شد که گیاهان با خاصین آنتی‌اکسیدانی و ضدالتهابی می‌توانند در فرآیند بهبود زخم تأثیر به‌سزایی داشته و فاکتورهای لازم جهت پیشرفت بهبود زخم را فراهم کنند. در مطالعه‌ی عصاره‌ی بابونه در ترمیم زخم عصاره‌ی بابونه با تأثیر ضدالتهابی بالا توانست مدت روند بهبودی کامل زخم برشی در رت‌ها را به‌طور چشمگیر کاهش دهد (۱۳ و ۱۴).

هدف از این مطالعه بررسی اثر مقایسه‌ای عصاره گیاه پیچک با گیاه شمعدانی بر روی ترمیم زخم برشی در موش صحرایی بود. در این مطالعه عصاره‌های گیاه پیچک و شمعدانی موجب تسریع در روند بهبود زخم جلدی نوع برشی در موش صحرایی شد. این تحقیق نشان داد درصد بهبود زخم در گروه‌های عصاره‌های گیاه پیچک و شمعدانی به‌طور معنی‌داری کوتاه‌تر از گروه کنترل منفی است که حاکی از اثر درمانی عصاره گیاه پیچک و شمعدانی بر ترمیم زخم جلدی نوع برشی در موش صحرایی است. مراحل ترمیم زخم شامل: انعقاد، التهاب،

2. Ehterami A, Salehi M, Farzamfar S, Samadian H, Vaez A, Ghorbani S, Sahrapeyma H. Chitosan/alginate hydrogels containing Alpha-tocopherol for wound healing in rat model. *Journal of Drug Delivery Science and Technology* 2019;51:204-13. doi:10.1016/j.jddst.2019.02.032
3. Bagher Z, Ehterami A, Safdel MH, Khastar H, Semiari H, Asefnejad A, Salehi M. Wound healing with alginate/chitosan hydrogel containing hesperidin in rat model. *Journal of Drug Delivery Science and Technology* 2020;55:101379. doi:10.1016/j.jddst.2019.101379
4. Zeil S, Schwanebeck U, Vogelberg C. Tolerance and effect of an add-on treatment with a cough medicine containing ivy leaves dry extract on lung function in children with bronchial asthma. *Phytomedicine* 2014;21:1216-20. doi:10.1016/j.phymed.2014.05.006
5. Süleyman H, Mshvildadze V, Gepdiremen A, Elias R. Acute and chronic antiinflammatory profile of the ivy plant, *Hedera helix*, in rats. *Phytomedicine* 2003;10:370-4. doi: 10.1078/0944-7113-00260
6. Moshai-Nezhad P, Hosseini SM, Yahyapour M, Iman M, Khamesipoure A. Protective effect of ivy leaf extract on paracetamol-induced oxidative stress and nephrotoxicity in mice. *Journal Herbmed Pharmacol* 2019;8:64-8. doi: 10.15171/jhp.2019.11
7. Karato M, Yamaguchi K, Takei S, Kino T, Yazawa K. Inhibitory effects of pasuchaca (*Geranium dielsiaum*) extract on α -glucosidase in mouse. *Bioscience, Biotechnology, and Biochemistry* 2006;70:1482-4. doi:10.1271/bbb.50420
8. Serkedjieva J, Ivancheva S. Antiherpes virus activity of extracts from the medicinal plant *Geranium sanguineum* L. *Journal of Ethnopharmacology* 1998;64:59-68. doi:10.1016/S0378-8741(98)00095-6
9. Amabeoku GJ. Antidiarrhoeal activity of *Geranium incanum* Burm. f.(Geraniaceae) leaf aqueous extract in mice. *Journal of Ethnopharmacology* 2009;123:190-3. doi: 10.1016/j.jep.2009.02.015
10. Naseri K, Zarei M, Amiri O. Contractile effect of grape leaf extract on rat colon. *Iranian Journal of Basic Medical Sciences* 2005;9:41-9.
11. Walker HL, Mason Jr, A. D. A standard animal burn. *Journal of Trauma* 1968;8:1049-51. doi: 10.1097/00005373-196811000-00006
12. Goorani S, Zangeneh MM, Koochi MK, Seydi N, Zangeneh A, Souri N, Hosseini MS. Assessment of antioxidant and cutaneous wound healing effects of *Falcaria vulgaris* aqueous extract in Wistar male rats. *Comparative Clinical Pathology* 2019;28:435-45. doi:10.1007/s00580-018-2866-3
13. Tubaro A, Zilli C, Redaelli C, Della Loggia R. Evaluation of antiinflammatory activity of a chamomile extract topical application. *Planta Med* 1984;50:359. doi: 10.1055/s-2007-969734
14. Fuchs J, Milbradt R. Skin anti-inflammatory activity of apigenin-7-glucoside in rats. *Arzneimittelforschung* 1993;43:370-2.
15. Jaffary F, Nilforoushzadeh MA, Sharifian H, Mollabashi Z. Wound healing in animal models: review article. *Tehran Univ Med J* 2017;75:471-9.



Assessment of Comparative Effect of Ivy Extract with Geranium on Shear Wound Healing in Rats

Oveys Pourmahdi (Ph.D. Student)¹, Firouz Faedmaleki (Ph.D.)^{2*}

1. Dept. of Veterinary Sciences, Islamic Azad University, Babol Branch, Babol, Iran.

2. Dept. of Pharmacology, School of Veterinary Medicine, Babol Branch, Islamic Azad University, Babol, Iran.

Received: 29 September 2020, Accepted: 22 February 2021

Abstract:

Introduction: Wound is one of the clinical problems and can be acute or chronic. Due to the importance of wound management and treatment, it is one of the medical priorities. Any product and process that can minimize wound healing time can solve problems. Help patients. Wound healing is a complex and biologically dynamic process that involves the interaction of cellular and biochemical processes. This study was designed and performed to investigate the comparative effect of ivy and geranium extract on shear wound healing in rats.

Methods: In this experimental study, male Wistar rats weighing 200-250 g were used. Mice were divided into four groups of ten, which included groups without treatment (negative control), treatment with osrine (positive control), treatment with geranium extract ointment and treatment with ivy extract. In this experiment, mice were anesthetized with 5% ketamine and 2% xylazine before wounding. In the area of the skin behind the body and the midline near the injured spine, a circular incision was made in the shape of a circle with a radius of 1.5 cm and an approximate area of 7 cm². Treatment was performed in rats once daily for 14 days. The ointment was made using osrine (ointment base) and ivy and geranium extract. Wound area was measured on days 2, 5, 8, 11, 14 after incision.

Results: The studies showed a healing process in the treatment groups of ivy and geranium extract and showed a significant increase in the percentage of wound healing compared to the negative and positive control groups ($P < 0.05$). The healing process in both extracts was slightly different from each other. The results also showed that there was no significant difference in the percentage of wound healing between the negative control group (without treatment) and positive (Osrine recipient) and osrine had no effect on wound healing ($P < 0.05$).

Conclusion: This study showed that ivy and geranium extract ointment accelerates the healing process of incisional wounds in rats.

Keywords: Wound healing, Ivy extract, Geranium extract, Shear wound, Rat.

Conflict of Interest: No

*Corresponding author: F. Faedmaleki, Email: faedmalekif@yahoo.com

Citation: Pourmahdi O, Faedmaleki F. Assessment of comparative effect of ivy extract with geranium on shear wound healing in rats. Journal of Knowledge & Health in Basic Medical Sciences 2021;15(4):43-50.