

مقایسه مشخصات بافت پالپ سالم دندان‌های شیری و دائمی سگ

دکتر سید ابراهیم جباری فر^{*}، دکتر پرویز دیهیمی^۱، دکتر فهیمه فیلی^۲

چکیده

مقدمه: پاسخ پالپ دندان‌های شیری و دائمی به درمان‌های پالپ، تروما و پوسیدگی، تراش و دهیدراتاسیون و پالپ تستر متفاوت می‌باشد. همچنین مواد مختلفی که در دندان‌های دائم جهت درمان محافظه کارانه پالپ استفاده می‌شوند، عکس‌العمل متفاوت در پالپ دندان‌های شیری ایجاد می‌کنند. آیا رفتار متفاوت پالپ دندان شیری نسبت به دندان دائمی می‌تواند ناشی از تفاوت در مشخصات هیستولوژیک آن‌ها باشد؟ هدف از این مطالعه مقایسه عناصر و مشخصات هیستولوژیک پالپ مانند سلول‌ها، الیاف کلاژن، اعصاب و عروق خونی در دندان‌های شیری و دائمی سگ می‌باشد.

مواد و روش‌ها: برای انجام این مطالعه ۲۰ دندان شیری از دو قلاده سگ و ۲۰ دندان دائمی رویش یافته همان دو قلاده سگ نژاد مخلوط ایرانی متعاقب بیهوشی خارج گردیدند. جهت تثبیت بهتر پالپ حدود ۲-۱ میلی‌متر اپیکال ریشه دندان‌ها با اسپری آب و هوا به وسیله توربین قطع گردیدند و در محلول فرمالین ۱۰٪ قرار داده شدند. سپس در آزمایشگاه آسیب شناسی دهان نمونه‌ها طی مراحل پروسسینگ، دکلسیفیکاسیون، پاسینگ، مانینگ و رنگ آمیزی، ۲-۳ لام هیستولوژیک از هر دندان به صورت طولی و رنگ آمیزی H&E تهیه گردید. پس از مشاهده لام‌ها توسط متخصص آسیب‌شناسی دهان و فک و صورت اطلاعات کمی و کیفی عناصر هیستولوژیک در فرم‌های مربوطه ثبت و اطلاعات وارد رایانه شد. سپس از طریق نرم‌افزار SPSS و آزمون‌های Mann-Whitney و t تجزیه و تحلیل و نتایج آن گزارش گردید.

یافته‌ها: تمام عناصر هیستولوژیک بر اساس مقیاس کیفی، پالپ دندان شیری سگ با دندان دائمی تفاوت معنی‌دار نداشتند ($p \text{ value} < 0/05$). سلول‌های ادنتوبلاست، فیبروبلاست، مزانشیمال اندیفرانسیسه و ایمنی از نظر تعداد در هر میلی‌متر مربع تفاوت معنی‌دار نداشتند ($p \text{ value} < 0/05$).

نتیجه‌گیری: بر طبق یافته‌های این مطالعه مشخصات بافتی پالپ دندان‌های شیری و دائمی سگ از نظر کمی و کیفی یکسان بودند. فیبروبلاست‌ها عمومی‌ترین سلول‌های هر دو نوع پالپ بودند. در اکثریت موارد سلول‌های ادنتوبلاست به صورت منظم، متراکم و قطبی در پالپ کرونا دندان شیری و دائمی مشاهده گردیدند. برای بررسی دقیق‌تر استفاده از روش‌های فلوسیتومتری ایمونوهیستوشیمی و PCI و میکروسکوپ الکترونی در دندان‌های شیری و دائمی انسان توصیه می‌شود.

کلید واژه‌ها: مشخصات هیستولوژیک، پالپ دندان، دندان‌های شیری و دائمی، مطالعه حیوانی

* دانشیار، گروه دندان پزشکی اطفال، دانشکده دندان پزشکی و مرکز تحقیقات دندان پزشکی دکتر ترابی‌نژاد، دانشگاه علوم پزشکی اصفهان
jabarifar@dnt.mui.ac.ir

۱: دانشیار، گروه آسیب‌شناسی دهان و فک و صورت، دانشکده دندان پزشکی و مرکز تحقیقات دندان پزشکی دکتر ترابی‌نژاد، دانشگاه علوم پزشکی اصفهان

۲: دستیار تخصصی دندان پزشکی ترمیمی

* این پژوهش به شماره تحقیقاتی ۳۸۴۲۷۶ با همکاری مرکز تحقیقات علوم دندان پزشکی پروفیسور ترابی‌نژاد و بخش آسیب‌شناسی دهان و فک و صورت دانشکده دندان پزشکی و حمایت مالی معاونت پژوهشی دانشگاه علوم پزشکی اصفهان انجام شد.

این مقاله در تاریخ ۸۵/۱۰/۹ به دفتر مجله رسیده، در تاریخ ۸۵/۱۰/۲۴ اصلاح شده و در تاریخ ۸۵/۱۱/۳ تأیید گردیده است.

مجله دانشکده دندان پزشکی اصفهان
۱۳۸۶؛ ۳(۱): ۲۵ تا ۲۰

مقدمه

بافت و ساختمان دندان انسان از مینا، عاج و پالپ تشکیل شده که یک بافت همبندی اختصاصی است که در مرکز تاج و ریشه قرار گرفته است. پالپ دندان دارای پنج وظیفه و عملکرد اصلی می‌باشد: تغذیه، القاء، سازندگی، دفاع و درک و انتقال حس [۱]. یکی از اهداف اصلی رشته دندان‌پزشکی کودکان حفظ دندان شیری و پیش‌گیری از پیامدهای از دست رفتن زودرس دندان‌های شیری مانند مال اکلوژن، اشکالات تکلمی و نقص در عملکرد و ناتوانی در کودک در حال رشد و تکامل می‌باشد [۲-۴]. دندان‌های شیری و دائمی انسان صرف نظر از مشابهت‌های فراوان ساختمانی، بافت شناسی و عملکردی نیز دارای تفاوت‌هایی در آناتومی، بافت‌شناسی و پاسخ به تروما، پوسیدگی و مواد و درمان‌های دندان‌پزشکی می‌باشند [۵، ۶]. پوشش مستقیم پالپ دندان شیری با کلسیم هیدروکسید باعث تشدید تحلیل داخلی و نکروز پالپ گردیده، سلول‌های اندیفرانسیه مزانشیمال به ادنتوکلاست متمایز می‌شوند و درصد قابل توجهی از دندان‌های شیری درمان شده دچار شکست در درمان می‌شوند، در صورتی که پیامدهای درمان پالپ در دندان‌های دائمی متفاوت از دندان شیری می‌باشد [۷].

استفاده از کلسیم هیدروکسید محتمل‌ترین دلیل تحلیل گسترده داخلی پالپ دندان شیری می‌باشد و استفاده از تکنیک Direct Pulp Capping با کلسیم هیدروکسید در دندان‌های دائمی یک درمان موفق محسوب شده، نتیجه درمان آن متفاوت از دندان‌های شیری می‌باشد [۸، ۹].

میزان خون‌رسانی پالپ در ناحیه کرونال دندان‌های شیری بیش از دندان‌های دائمی می‌باشد [۱۰]. عصب‌دهی پالپ دندان‌های شیری و دائمی متفاوت و تراکم اعصاب در ناحیه سرویکال پالپ شیری بیش از دندان‌های دائمی می‌باشد [۱۱، ۱۲]. در دندان‌های شیری تازه رویش یافته، تراکم سلول‌های فیروبللاست مزانشیمال اندیفرانسیه و ادنتوبلاست در ناحیه کرونالی پالپ بیش از دندان دائمی است [۱۳، ۱۴]. پاسخ پالپ دندان‌های شیری و دائمی به پروتئین‌های شکل‌دهنده استخوان، سلول‌های بنیادی، التهاب، تروما و پوسیدگی دهیدراتاسیون، MTA، لیزر و هیدروکسی آپاتیت و کامپوزیت رزین‌ها، مواد زیست فعال شیشه‌ای، مشتقات فرمالدئید و زینک اکساید اوژنول و

پیامدهای هیستولوژیک، بالینی و رادیوگرافیک و میزان موفقیت و شکست درمان‌های پالپ متفاوت می‌باشد [۲۰-۱۴]. دلایل این تفاوت‌ها زیاد هستند و یکی از دلایل می‌تواند ساختار بافت‌شناسی متفاوت پالپ دندان شیری در مقایسه با دندان دائمی باشد. در این بررسی عناصر بافت پالپ سالم دندان شیری و دائمی سگ از دو منظر کمی و کیفی مقایسه می‌شوند.

مواد و روش‌ها

در این مطالعه آزمایشگاهی مشاهده‌ای غیرتصادفی و مقطعی ۲۰ دندان شیری رویش یافته و ۲۰ دندان دائمی رویش یافته از دو قلاده سگ نژاد مخلوط ایرانی مورد بررسی بافت شناسی قرار گرفتند. دندان‌های شیری و دائمی فاقد پوسیدگی و بیماری لثه و پریدونتال و تروما بودند و سه چهارم ریشه آن‌ها تکمیل شده بود. حیوانات سالم بودند. بعد از بررسی عمومی توسط دندان‌پزشک مرکز تحقیقات علوم دندان‌پزشکی پروفیسور ترابی‌نژاد واکسینه کردن آن، حیوانات تحت مدالیون استفاده از تزریق TM داروی کتامین ۱۰ mg/kg و رامیون ۱۰ mg/kg بی‌هوش گردیده، ادامه بی‌هوشی با گاز هالوتان ۱/۵ درصد و اکسیژن بی‌هوشی کامل به دست آمد. سپس با کمک بی‌حسی ادامه بی‌هوشی با گاز هالوتان ۱/۵ درصد و اکسیژن بی‌هوشی کامل به دست آمد. سپس با کمک بی‌حسی موضعی در ناحیه قدام و خلف فکین دندان‌های شیری و دائمی مورد نظر خارج گردیدند. به توصیه کارشناس آزمایشگاه جهت تثبیت بهتر پالپ حدود ۲-۱ میلی‌متر انتهای آپکس تمام دندان به وسیله توربین به همراه اسپری آب قطع شد. سپس نمونه‌ها در ظرف محتوای محلول فرمالدئید ۱۰٪ قرار گرفتند و به آزمایشگاه آسیب‌شناسی دهان دانشکده دندان‌پزشکی اصفهان فرستاده شد. در مرحله بعد نمونه‌ها طی مراحل پروسینگ و دکلیفاسیون در محلول اسید فرمیک ۱۰٪ با نسبت مساوی ۰/۱ اسید کلریدریک ۵٪ و ماتینگ و تثبیت و نیز رنگ‌آمیزی توسط هماتوکسیلین و اتوزین (H&E) از هر نمونه ۲-۳ مقطع بافت‌شناسی به صورت طولی تهیه و نمونه‌ها بر اساس کدبندی برای آسیب‌شناسی دهان و دندان ارسال گردید. سپس آسیب‌شناس دهان و دندان بر اساس مشاهده لام‌ها اطلاعات کمی و کیفی مورد لزوم را در فرم‌های مخصوص ثبت کرد. تعداد سلول‌های پالپ دندان با عدسی مدرج چشمی با بزرگ‌نمایی ۸

تعداد سلول‌های مزانشیمال و فیروبلاست در پالپ دندان‌های شیری و دائمی تفاوتی نداشتند ($p \text{ value} = 0/683$) (جدول ۳). مقایسه فراوانی نسبی و تعداد سلول‌های ایمنی در پالپ دندان‌های شیری و دائمی تفاوت معنی‌داری نشان نداد ($p \text{ value} = 0/799$, $p \text{ value} = 0/683$) (جدول ۳). با مقایسه فراوانی نسبی الیاف کلاژن و الیاف عصبی در پالپ دندان‌های شیری و دائمی تفاوتی معنی‌دار مشاهده نشد ($p \text{ value} = 0/602$, $p \text{ value} = 0/603$) (جدول ۲). مقایسه فراوانی نسبی عروق خونی پالپ دندان شیری و دائمی نشان داد که تفاوت معنی‌داری با هم ندارند ($p \text{ value} = 0/602$) (جدول ۲). با توجه به نتایج مشخصات بافت سالم پالپ دندان شیری و دائمی سگ در مقطع طولی تهیه شده، در پالپ کروئال و قسمت میانی و ریشه تفاوت محسوسی مشاهده نگردید.

جدول ۲: فراوانی نسبی مشخصات بافت پالپ دندان شیری و دائمی سگ

پالپ دندان دائمی	پالپ دندان شیری	مشخصه بافت‌شناسی
۸۰٪	۸۰٪	تراکم زیاد عروق خونی
۲۰٪	۲۰٪	تراکم کم عروق خونی
۴۷/۴٪	۵۳/۶٪	غیرواضح ادنتوبلاست
۵۲/۶٪	۴۶/۴٪	قطبی و معمول
۴۷/۱٪	۵۲/۹٪	پرسلول فیروبلاست و مزانشیمال
۵۲/۹٪	۴۲/۱٪	متوسط
۰٪	۵٪	کم سلول
۴۸/۶٪	۵۱/۴٪	مشاهده نشد سلول‌های ایمنی
۵۱/۴٪	۴۸/۶٪	مشاهده شد
۴۵/۵٪	۵۴/۵٪	تراکم زیاد الیاف کلاژن
۵۴/۵٪	۴۵/۵٪	تراکم کم الیاف کلاژن
۴۰٪	۴۰٪	تراکم زیاد الیاف عصبی
۶۰٪	۶۰٪	تراکم کم الیاف عصبی

جدول ۳: تعداد سلول‌های فیروبلاست، مزانشیمال و ایمنی پالپ دندان‌های شیری و دائمی سگ

نوع سلول	پالپ دندان شیری	پالپ دندان دائمی
سلول‌های ایمنی	$33 \times 10^3 \pm 143$	$64 \times 10^3 \pm 196$
سلول‌های ادنتوبلاست	$2272 \times 10^4 \pm 272$	$2309 \times 10^4 \pm 374$
سلول‌های فیروبلاست	$1360 \times 10^4 \pm 291$	$1410 \times 10^4 \pm 459$

که فاصله هر دو درجه آن یک میلی‌متر و عدسی شیئی با بزرگ‌نمایی ۴۰ بر اساس فرمول زیر محاسبه و گزارش گردید (تعداد کل سلول = تعداد سلول در هر میلی‌متر $\times 40 \times 8$).
اطلاعات کیفی مشخصات بافت پالپ دندان بر اساس جدول ۱ گزارش گردید:

جدول ۱: راهنمای کدبندی اطلاعات کیفی

مشخصات هیستولوژیک	۱	۲	۳
سلولاریتی	کم (سلول‌های پراکنده)	متوسط	زیاد (سلول‌های متراکم)
لایه ادنتوبلاستیک	ناواضح	منظم، متراکم و قطبی	تراکم زیاد
۲ واکسولاریتی	تراکم کم	تراکم زیاد	تراکم زیاد
۳ الیاف کلاژن	تراکم کم	تراکم زیاد	تراکم زیاد
۴ اعصاب	تراکم کم	تراکم زیاد	تراکم زیاد
سلول‌های انتهایی	مشاهده نمی‌شود	مشاهده می‌شود	مشاهده می‌شود
عروق	تراکم کم (عروق مویرگی با تعدد کم)	تراکم زیاد (تنه‌های عروقی فراوان)	تراکم زیاد
الیاف کلاژن و اعصاب	مشاهده‌ی باندهای با فراوانی کم از اعصاب و الیاف کلاژن در فیلد میکروسکوپی	مشاهده‌ی باندهای با فراوانی زیاد از اعصاب و الیاف کلاژن در فیلد میکروسکوپی	تراکم کم

اطلاعات کمی و کیفی به‌دست آمده وارد کامپیوتر گردید و با کمک نرم‌افزار SPSS نسخه ۱۱/۵ و آماره‌های توصیفی و آزمون‌های Mann-whitney و t برای داده‌های کیفی و کمی مقایسه و نتایج گزارش شد.

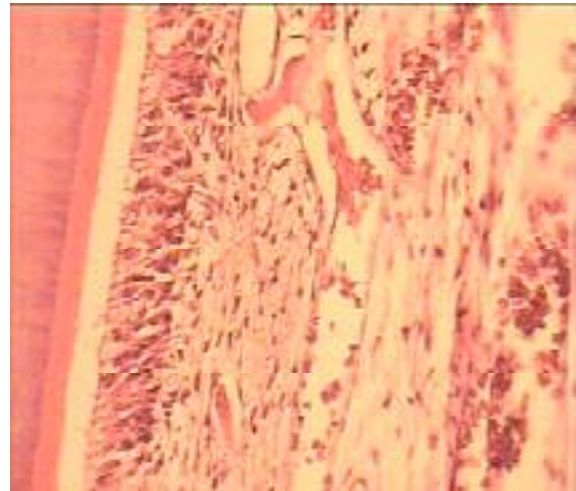
یافته‌ها

با مقایسه فراوانی نسبی سلول‌های ادنتوبلاست پالپ دندان شیری و دائمی سگ تفاوت معنی‌داری مشاهده نگردید ($p \text{ value} = 602$) (جدول ۲).

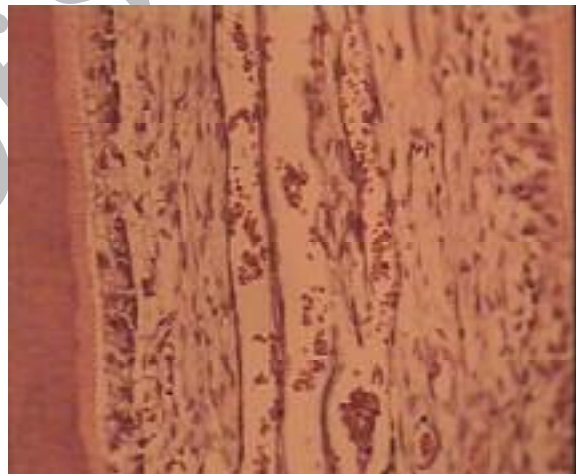تعداد سلول‌های ادنتوبلاست در واحد سطح در پالپ دندان‌های شیری و دائمی تفاوت معنی‌داری نداشت ($p \text{ value} = 0/710$) (جدول ۳).

مقایسه فراوانی نسبی سلول‌های مزانشیمال و فیروبلاست پالپ دندان دائمی و شیری نشان داد که تفاوتی با هم ندارند ($p \text{ value} = 0/925$) (جدول ۲).

تعدد دندان‌ها، شباهت دندان‌های سگ به انسان به‌خصوص مشخصات پالپ و عدم دسترسی به تمام دندان‌های شیری سالم و دائمی سالم انسان و غیراخلاقی بودن کشیدن آنها در انسان، محدودیت زمانی و مکانی و بودجه‌ای این مطالعه صورت گرفت. سلول‌های ادنتوبلاست به صورت لایه‌ای در سطح محیطی پالپ و مجاور ناحیه پری‌دنتین قرار گرفته است که تولید کننده ماتریکس سازنده عاج دندان می‌باشند که در ناحیه سرویکال و میانی پالپ مکعبی و در ناحیه اپیکال و ریشه مسطح می‌باشند. سلول‌های ادنتوبلاست از نظر کمی و کیفی در پالپ دندان‌های شیری و دائمی سگ یکسان بودند ($p \text{ value} = 0/710$). مطالعه‌های Fox و همکاران و Helen و همکاران با مقایسه پالپ دندان‌های شیری و دائمی انسان تفاوتی مشاهده نشده است که با نتایج مطالعه حاضر با رعایت جوانب احتیاط حاضر یکسان می‌باشد [۱۳]. در اکثر نمونه‌ها سلول‌های ادنتوبلاست در پالپ دندان‌های شیری و دائمی در قسمت کروئال، میانی و اپیکالی منظم و قطبی و متراکم بودند. فیبروبلاست‌ها عمومی‌ترین جمعیت سلولی پالپ می‌باشند و در تمام نواحی پالپ مشاهده می‌گردند که در سنتز کلاژن و ماده زمینه‌ای و فرآیند رمودلینگ نقش اساسی دارند. سلول‌های اندیفرانسیه مزانشیمی در نواحی پر سلول قرار داشته، در پاسخ به پوسیدگی، تروما و فشار فیزیکی، دهیدراتاسیون عاج می‌توانند به سلول‌های ادنتوبلاست و فیبروبلاست تمایز یابند. تعداد و وضعیت قرارگیری آنها در پالپ دندان‌های شیری و دائمی سگ پر سلول و متراکم مشاهده گردید و تفاوتی در دو نوع دندان مشاهده نگردید ($p \text{ value} = 0/683$). در مطالعه Hirvonen و همکاران تفاوتی بین پالپ دندان‌های شیری و دائمی سگ مشاهده نشد [۱۳، ۲۲]. سلول‌های سیستم ایمنی نظیر ماکروفاژها، T سل‌ها و سلول‌های دندریتیک پالپ در شناخت، معرفی و حذف آنتی‌ژن‌ها شرکت دارند. در این مطالعه تفاوتی از نظر کیفی و تعداد سلول‌های ایمنی بین پالپ دندان‌های دائمی و شیری سگ وجود نداشت ($p \text{ value} = 0/560$) که متفاوت از نتیجه مطالعه Hirvonen و همکاران نمی‌باشد [۱۹، ۲۲]. الیاف کلاژن یک پروتئین ساختمانی خارج سلولی است که دارای تیپ‌های مختلفی است که از لحاظ شیمیایی دارای دو اسید آمینه هیدروکسی پرولین و لیزین می‌باشد و از عناصر ساختمان بافت همبند پالپ و پرپودنشیوم



تصویر ۱: نمای میکروسکوپی پالپ دندان دائمی سگ با بزرگ‌نمایی ۴۰ به روش رنگ آمیزی H&E



تصویر ۲: نمای میکروسکوپی پالپ دندان شیری سگ با بزرگ‌نمایی ۴۰ به روش رنگ آمیزی H&E

بحث

در این مطالعه مشخصات بافت سالم پالپ دندان‌های شیری و دائمی سگ مورد بررسی قرار گرفت. مشخصات بافت‌شناسی شامل سلول‌های فیبروبلاست، ادنتوبلاست، سلول‌های ایمنی، مزانشیمال اندیفرانسیه عروق خونی، الیاف کلاژن و الیاف عصبی از نظر کمی و کیفی مورد مطالعه قرار گرفتند. از آن جا که وضعیت و مشخصات پالپ سالم دندان‌های شیری و دائمی در دو سگ انجام گرفت، تفاوت‌های ناشی عوامل زمینه‌ای و ژنتیک و سایر عوامل مداخله‌گر حذف شده‌اند. دلیل انتخاب مدل حیوانی سگ

که تعداد الیاف عصبی پالپ دندان شیری و نیز تراکم کم‌تری از دندان‌های دائم انسان دارند و شبکه عصبی مارژینال در دندان‌های شیری وجود ندارد و الیاف عصبی در پالپ دندان شیری در عاج کلسفیه (زائده ادنتوبلاستیک) نفوذی ندارند و پتانسیل انتقال حسی کم‌تری دارند [۲۶، ۲۳، ۱۰].

نتیجه گیری

نتایج مطالعه مقایسه بافت‌شناسی پالپ دندان شیری و دائمی نشان می‌دهد که تفاوت‌های چشم‌گیری وجود ندارد. پاسخ پالپ دندان‌های شیری و دائمی انسان به مواد دندان‌پزشکی، تروما، پوسیدگی، دهیدراتاسیون و مواد شیمیایی متغیر می‌باشد. در مطالعه حاضر به دلیل موارد ذکر شده قبلی در سگ انجام شد نیز تفاوتی در مشخصات بافت‌شناسی پالپ دندان شیری و دائمی سگ مشاهده نگردید. بنابراین به نظر می‌رسد رفتار متفاوت پالپ دندان شیری نسبت به پالپ دندان دائمی در برابر تروما، پوسیدگی، دهیدراتاسیون و مواد و روش‌های دندان‌پزشکی ناشی از عوامل غیر از تفاوت مشخصات بافت سالم پالپ دندان شیری و دائمی باشد. رعایت جوانب احتیاط در تفسیر نتایج مطالعه حیوانی و انتزاع نتایج به انسان ضروری است.

پیشنهادها

بر اساس محدودیت‌های ذکر شده در این مطالعه، پیشنهاد می‌شود مطالعات وسیع انسانی علاوه بر استفاده از میکروسکوپ نوری از روش‌های آزمایشگاهی پیشرفته‌تر مانند میکروسکوپ الکترونی، فلئوسیتومتری و ایمونوهیستوشیمی و نیز مطالعات تطبیقی (حیوان و انسان) انجام گیرد.

تشکر و قدردانی

تلاش‌ها و همکاری بخش آسیب‌شناسی دهان و دندان دانشکده دندان‌پزشکی به خصوص سرکار خانم محمودی و همکاری و مشارکت مرکز تحقیقات علوم دندان‌پزشکی پروفوسور ترابی‌نژاد به خصوص دکتر ادیب و سرکار خانم فریبا حیدری مورد تقدیر و تشکر و امتنان فراوان می‌باشد.

می‌باشد. سنتز کلاژن طی فرآیند رژنراسیون در درمان DPC پالپ‌های زنده که در معرض کلسیم هیدروکسید و MTA قرار می‌گیرند، افزایش می‌یابد.

در این مطالعه از نظر کیفی الیاف کلاژن موجود در پالپ دندان شیری و دائمی سگ تفاوتی نداشتند و بر اساس مطالعه Heeley و همکاران بیان گردید که در شاخک پالپی و محیط کرونالی پالپ دندان شیری انسان یک ناحیه متراکم از الیاف کلاژن و رتیکولار به نام cap like dense zone وجود دارد که در پالپ دندان دائمی مشاهده نمی‌شود. در مطالعه حاضر به دلیل عدم رنگ‌آمیزی نقره و اختصاصی رشته‌های کلاژن بر اساس احتمال سنجیده شدند که تفاوتی در دو نوع پالپ مشاهده نگردید (p value = ۰/۶۰۲).

عروق خونی وسیع در پالپ دندان بازتابی از نیازهای تغذیه‌ای و زیست محیطی سلول‌ها و بافت همبندی پالپ که توسط یک یا دو شاخه از طریق فورامن آپیکال وارد حفره پالپ دندان می‌شوند. پالپ دندان به دلیل نداشتن شریان و وریدهای واقعی دارای خون‌رسانی میکروواسکولار است که آرتیوئول‌ها و ونول‌ها عناصر اصلی خون هستند. عملکرد اصلی آنها انتقال مواد مغذی و اکسیژناسیون و واسطه تحریکات و حذف فرآورده‌هایی متابولیک زائد و اجرام خارجی می‌باشند. میزان خون‌رسانی پالپ تابع سن دندان، طول مدت در اکلوژن قرار گرفتن و عوامل و شرایط محیطی و نیز سیرکولاسیون عمومی می‌باشد. Helen و همکاران نشان دادند که میزان عروق خونی در پالپ دندان شیری انسان بیش از دندان دائمی می‌باشد اما در مطالعه حاضر تفاوت معنی‌داری بین وضعیت عروق خونی پالپ دندان شیری و دائمی سگ مشاهده نگردید (p value = ۰/۹۸۰) که متفاوت از مطالعه Helen و همکاران در پالپ دندان انسان می‌باشد [۱۴، ۱۵]. پالپ و عاج دندان از بافت‌های پر تراکم الیاف عصبی می‌باشند و در موارد وارد شدن آسیب شدید یا التهاب حس‌ها توسط این بافت دریافت می‌شود. در مطالعه حاضر تفاوتی از نظر الیاف عصبی در پالپ دندان شیری و دائمی سگ مشاهده نشد (p value = ۰/۶۰۲) و همکاران بیان کردند

References

- Walton RE, Torabinejad M. Principles and practice of endodontics. 3rd ed. St. Louis: Saunders; 2002.p.50-70.
- McDonald RE, Avery DR, Dean JA. Dentistry for the child and adolescent. 8th ed. London: Mosby; 2004.p.391-409.

3. Cohen S, Burns RC. Pathway of the pulp. 8th ed. London: Mosby; 2002.p.520-60.
4. Mousavi SB, Mohammadi Z. Dental pulp. Isfahan: Chahar Bagh Publications;2004. Vol 1.p.213-56.
5. Klein H. Pulp responses to an electric pulp stimulator in the developing permanent anterior dentition. ASDC J Dent Child 1978; 45(3):199-202.
6. Theodor R, Student M. Art and sciences of operative dentistry. 4th ed. London: Mosby; 2002.15-61.
7. Baradaran nakhjavani Y. Children dentistry. Tehran: Scientific Publications of Islamic Azad University;2001.p.55-80.
8. Robertson A, Lundgren T, Andreasen JO, Dietz W, Hoyer I, Noren JG. Pulp calcifications in traumatized primary incisors. A morphological and inductive analysis study. Eur J Oral Sci 1997; 105(3):196-206.
9. About I, Murray PE, Franquin JC, Remusat M, Smith AJ. The effect of cavity restoration variables on odontoblast cell numbers and dental repair. J Dent 2001; 29(2):109-17.
10. Moller B, Schroder U, Granath L. Effect of IRM on human dental pulp. Scand J Dent Res 1983; 91(4):281-7.
11. Cox CF, Subay RK, Suzuki S, Suzuki SH, Ostro E. Biocompatibility of various dental materials: pulp healing with a surface seal. Int J Periodontics Restorative Dent 1996; 16(3):240-51.
12. Fuks AB. Pulp therapy for primary dentition. In: Pinkham JR, Fields HWJr, McTigue DJ, Casamassino PS, Nowak A, editors. Pediatric Dentistry: Infancy Through Adolescence. W.B. Saunders: New York; 2004: 341-53.
13. Fox AG, Heeley JD. Histological study of pulps of human primary teeth. Arch Oral Biol 1980; 25(2):103-10.
14. Rodd HD, Boissonade FM. Vascular status in human primary and permanent teeth in health and disease. Eur J Oral Sci 2005; 113(2):128-34.
15. De Mendonca CA, Bueno DF, Martins MT, Kerkis I, Kerkis A, Fanganiello RD, et al. Reconstruction of large cranial defects in nonimmunosuppressed experimental design with human dental pulp stem cells. J Craniofac Surg 2008; 19(1):204-10.
16. Boling LR. Blood vessels of the dental pulp. Ana Recons 1994; 82:25-37.
17. Simsek S, Duruturk L. A flow cytometric analysis of the biodefensive response of deciduous tooth pulp to carious stimuli during physiological root resorption. Arch Oral Biol 2005; 50(5):461-8.
18. Jabbarifar SE, Deyhimi P, Moradkhani S. Comparative study of histopathologic responses of dog's dental pulp to formocresol vs. 15.5% ferric sulfate after pulpotomy. Journal of Isfahan Dental School 2006;2(3):16-22.
19. Ranly DM. Pulpotomy therapy in primary teeth: new modalities for old rationales. Pediatr Dent 1994; 16(6):403-9.
20. Haghgoo R. Clinical and radiographic Comparison of ferric sulfate and formocresol pulpotomy technique in teeth. Beheshti Univ. Dent.J 2005;23(2):249-55.
21. Hirvonen TJ, Narhi MV. The effect of dentinal stimulation on pulp nerve function and pulp morphology in the dog. J Dent Res 1986; 65(11):1290-3.
22. Byers MR. Dental sensory receptors. Int Rev Neurobiol 1984; 25:39-94.
23. Willard RM. Radiographic changes following formocresol pulpotomy in primary molars. ASDC J Dent Child 1976; 43(6):414-5.
24. Robertson A. Pulp survival and hard tissue formation subsequent to dental trauma. A clinical and histological study of uncomplicated crown fractures and luxation injuries. Swed Dent J Suppl 1997; 125:1-65.
25. Jabbarifar SE, Khademi AA, Ghasemi D. Success rate of formocresol pulpotomy versus mineral tioxide aggregate in Human primary molar tooth. JRMS 2004; 6(1):55-8.
26. Itoh K. The distribution of nerves in human deciduous and permanent teeth. Arch Histol Jpn 1976; 39(5):379-99.