

بررسی دقت تکنیک‌های رادیوگرافی بایت وینگ عمودی و پری آپیکال نیمساز در ارزیابی تحلیل استخوان در قدام فک پایین با استفاده از Grid sheet

دکتر محمد شاه ابویی^۱، دکتر احسان حکمتیان^۲، دکتر مهدی ادیب راد^{*}، دکتر ایوب بهادر قبادی^۳

چکیده

مقدمه: ارتفاع استخوان آلوئل تحت تأثیر دو فرایند تحلیل و تشکیل استخوان، متغیر است. با توجه به این که رادیوگرافی در تشخیص بیماری پریودنتال، تعیین پیش آگهی بیماری و ارزیابی نتیجه درمان، وسیله کمکی با ارزشی به شمار می‌رود، لذا این پژوهش با هدف مقایسه بین دقت دو تکنیک رادیوگرافی پری آپیکال نیمساز و بایت وینگ عمودی در ارزیابی میزان تحلیل استخوان در ناحیه قدامی فک پایین با استفاده از Grid sheet انجام شده است.

مواد و روش‌ها: برای انجام این مطالعه توصیفی-تحلیلی، تعداد ۲۰ بیمار کاندیدای جراحی پریودنتال در ناحیه قدام فک پایین انتخاب شدند. قبل از جراحی با استفاده از Grid sheet برای همه بیماران ۳ عدد رادیوگرافی بایت وینگ عمودی و ۳ عدد پری آپیکال نیمساز از ناحیه دندان‌های اینسیزور و کانین دو طرف تهیه شد. میزان تحلیل استخوان بر روی کلیشه پری آپیکال و بایت وینگ نسبت به یک نقطه ثابت (CEJ) برای مزیا و دیستال هر دندان محاسبه گردید. حین جراحی میزان تحلیل واقعی استخوان با کمک پروب ویلیامز تعیین و با مقادیر قبلی مقایسه شد. در نهایت اطلاعات توسط آزمون Paired t-test مورد تجزیه و تحلیل قرار گرفت.

یافته‌ها: میانگین میزان تحلیل استخوان آلوئل برای رادیوگرافی بایت وینگ عمودی در ناحیه دندان‌های اینسیزور $1/06 \pm 3/88$ و دندان‌های کانین $0/97 \pm 3/97$ و برای رادیوگرافی پری آپیکال نیمساز در ناحیه دندان‌های اینسیزور $0/75 \pm 3/80$ و دندان‌های کانین $1/11 \pm 3/90$ به دست آمد. میانگین میزان واقعی تحلیل استخوان در جراحی به کمک پروب ویلیامز در ناحیه دندان‌های اینسیزور $1/20 \pm 3/20$ و دندان‌های کانین $1/03 \pm 3/18$ گزارش شد.

نتیجه‌گیری: یافته‌های این پژوهش نشان داد که میزان تحلیل استخوان آلوئل در رادیوگرافی بایت وینگ و پری آپیکال نیمساز در ناحیه قدام فک پایین با میزان واقعی آن تفاوت معنی‌داری دارد ($p \text{ value} < 0/001$). ولی بین دقت تکنیک بایت وینگ عمودی و پری آپیکال نیمساز در سنجش میزان تحلیل استخوان در ناحیه قدام مندیبل تفاوت قابل توجهی وجود ندارد ($p \text{ value} = 0/218$).

کلید واژه‌ها: رادیوگرافی بایت وینگ عمودی، رادیوگرافی پری آپیکال نیمساز، تحلیل استخوان آلوئل، صفحات مشبک (Grid sheet)، بیماری پریودنتال، پروب ویلیامز.

* رزیدنت تخصصی پرودنتیکس، دانشکده دندان پزشکی، دانشگاه علوم پزشکی اصفهان، اصفهان، ایران. (مؤلف مسؤل)
m.adibrad@dnt.mui.ac.ir

۱: استادیار، گروه آموزشی پرودنتیکس، دانشکده دندان پزشکی، دانشگاه علوم پزشکی اصفهان، اصفهان، ایران.

۲: استادیار، گروه آموزشی رادیولوژی دهان، فک و صورت، دانشکده دندان پزشکی، دانشگاه علوم پزشکی اصفهان، اصفهان، ایران.

۳: دندان پزشکی، اصفهان، ایران.

این مقاله در تاریخ ۸۸/۳/۱۱ به دفتر مجله رسیده. در تاریخ ۸۸/۴/۳۱ اصلاح شده و در تاریخ ۸۸/۵/۱۳ تأیید گردیده است.

مجله دانشکده دندان پزشکی اصفهان
۱۳۸۸، ۳(۳): ۱۲۶ تا ۱۳۲

مقدمه

ارتفاع و تراکم استخوان آلوئول تحت تأثیر تعادل بین تشکیل و تحلیل استخوان قرار دارد. در بیماری‌های پرپودنتال به دلیل به هم خوردن این تعادل و غالب شدن فرآیند تخریب استخوان بر تشکیل آن، ارتفاع استخوان دچار کاهش می‌شود. رادیوگرافی، وسیله کمکی با ارزشی در تشخیص بیماری پرپودنتال، تعیین پیش‌آگهی بیماری و ارزیابی نتیجه درمان به شمار می‌رود [۱، ۲].

برای بررسی بیماری‌های پرپودنتال، انواع رادیوگرافی‌های مورد استفاده شامل پری‌آپیکال، بایت وینگ، پانورامیک و Digital imaging and subtraction technique می‌باشد [۲]. طبق پژوهش‌های صورت گرفته، احتمال می‌رود رادیوگرافی پری‌آپیکال به روش موازی با کن (cone) بلند، واقعی‌ترین تصویر از سطح استخوان را به نمایش در آورد [۳، ۲]. در مقابل، تکنیک نیم‌ساز بزرگنمایی را افزایش می‌دهد و باعث می‌شود تا مارژین استخوان نزدیکتر به تاج دندان به نظر برسد و در نتیجه میزان تحلیل استخوان را بیشتر یا کمتر از حد واقعی نشان می‌دهد [۱]. رادیوگرافی بایت وینگ نمای مناسبی از ناحیه ستیخ آلوئول بین دندانی و تغییرات استخوانی فراهم می‌آورد. بایت وینگ برای تعیین سطح استخوان و همچنین پیگیری پس از درمان مفید می‌باشد. از آن جایی که رادیوگرافی پانورامیک در ناحیه قدام فکین کیفیت مناسبی ندارد و تشخیص دقیق ارتفاع استخوان با استفاده از آن به راحتی امکان پذیر نیست، برای بررسی بهتر این ناحیه اغلب رادیوگرافی پری‌آپیکال تجویز می‌گردد [۱، ۳].

در دو پژوهش صورت گرفته توسط Hidebolt و همکاران [۴، ۵]، مشخص شد که تکنیک رادیوگرافی بایت وینگ روش دقیق و قابل اعتمادی برای تشخیص تخریب استخوان بین دندانی می‌باشد. در پژوهشی که توسط Atchison و همکاران [۶] با استفاده از اصول راهنمایی FDA برای بررسی و تشخیص بیماری‌های پرپودنتال صورت گرفت، عنوان شد که در پروتکل تشخیصی باید تعداد رادیوگرافی‌های پری‌آپیکال را کاهش داد و از رادیوگرافی‌های بایت وینگ خلفی به عنوان روش مکمل در تشخیص استفاده نمود. آنها همچنین اعلام کردند که بیشترین میزان اشتباه در تعیین میزان تحلیل استخوان متعلق به ناحیه قدام، به ویژه قدام مندیبل،

می‌باشد. Douglass و همکاران [۷] و همچنین Knoch و همکاران [۸] طی دو پژوهش جداگانه در مورد دقت رادیوگرافی‌های پری‌آپیکال به روش موازی و بایت وینگ برای ارزیابی بیماری پرپودنتال در ناحیه خلف فکین و مقایسه آن با بررسی‌های بالینی نشان دادند که نواحی بین دندانی در رادیوگرافی بایت وینگ بهتر مشخص می‌شوند و این رادیوگرافی همخوانی بیشتری با معاینات بالینی دارد.

Pepelassi و همکاران [۹] میزان تخریب استخوان را در رادیوگرافی پری‌آپیکال و پانورامیک با مقدار آن در جراحی (میزان واقعی تخریب) مقایسه کردند و به این نتیجه رسیدند که دقت هر دو روش در شناسایی ضایعات اولیه و کوچک استخوان به ویژه در ناحیه قدام کم می‌باشد ولی در مجموع رادیوگرافی پری‌آپیکال دقیق‌تر از پانورامیک است. Person و همکاران [۱۰] دقت رادیوگرافی‌های داخل دهانی (پری‌آپیکال و بایت وینگ) را با پانورامیک در سنجش سطح استخوان آلوئولار مورد ارزیابی قرار دادند و اعلام کردند که هر دو روش دقت زیادی داشته، نتایج آن‌ها نزدیک به هم است و در نتیجه می‌توان از رادیوگرافی پانورامیک در برخی موارد به عنوان جایگزین مناسبی برای رادیوگرافی‌های پری‌آپیکال full mouth استفاده نمود. Pocoraro و همکاران [۱۱] توانایی افراد مشاهده کننده در تشخیص صحیح میزان تحلیل استخوان آلوئولار از روی رادیوگرافی دیجیتالی مستقیم را در مقایسه با رادیوگرافی بایت وینگ و پری‌آپیکال بررسی کردند و نشان دادند که از این لحاظ، رادیوگرافی دیجیتالی مزیتی به رادیوگرافی‌های معمول داخل دهانی ندارد. Ivanauskaite و همکاران [۱۲] دقت رادیوگرافی پانورامیک Scanora و رادیوگرافی بایت وینگ را در ارزیابی سطح استخوان آلوئولار مورد بررسی قرار دادند و اعلام کردند که ممکن است رادیوگرافی پانورامیک Scanora ابزار تشخیصی قابل اعتمادی برای معاینه اولیه وضعیت بیماری پرپودنتال باشد. Ivanauskaite و همکاران [۱۳] عملکرد افراد مشاهده کننده در تشخیص سطح استخوان مارجینال بر روی رادیوگرافی پانورامیک Scanora را با بایت وینگ خلفی مقایسه و اعلام کردند که کیفیت تصویر رادیوگرافی، به ویژه در خلف ماگزینال، در رادیوگرافی بایت وینگ بهتر است. Kim و همکاران [۱۴]، قدرت تشخیصی انواع تکنیک‌های رادیوگرافی

بخش تخصصی پرودنتولوژی دانشکده دندان پزشکی اصفهان صورت گرفته است. تعداد نمونه‌ها نیز با توجه با پژوهش‌های انجام شده در این زمینه [۹، ۱۲]، ۲۰ بیمار در نظر گرفته شد. مراجعه کنندگانی که شرایط زیر را داشتند به بررسی وارد شدند.

۱. ابتلا به پرودنتیت مزمن در ناحیه قدام فک پایین با عمق پروب حداقل ۵ میلی متر به دنبال انجام مرحله یکم درمان
۲. نیاز به جراحی حذف پلاکت یا درمان رژنراتیو پرودنتالی
۳. نداشتن کراودینگ در ناحیه قدامی

پیش از انجام پژوهش، مراحل کار برای بیماران توضیح داده شد و از تمامی آنها رضایت‌نامه اخذ گردید. سپس جرم‌گیری و آموزش بهداشت برای بیماران صورت گرفت و پس از دو هفته با در نظر گرفتن کلیه تمهیدات لازم برای به حداقل رساندن اشعه دریافتی بیمار (مثل پیشبند سربی)، از آن‌ها رادیوگرافی بایت وینگ عمودی و پری‌آپیکال نیمساز تهیه شد. فیلم‌های مورد استفاده، آگفا دنتاتوس (Agfa Dentatus, Agfa, Japan) شماره ۲ و از نوع E-Speed بود و کلیه رادیوگرافی‌ها توسط یک اپراتور و در شرایط یکسان به عمل آمد. به منظور کور بودن پژوهش، به دندان‌ها کد داده شد. قبل از تابش پرتو، فیلم‌های رادیوگرافی با استفاده از چسب‌های استریل بر روی Grid sheet ثابت شدند. در این پژوهش از Grid sheet سخت (rigid) از جنس مس و PVC و به ابعاد فیلم رادیوگرافی شماره ۲ (۴۱ × ۳۱ میلی‌متر) استفاده شد.

در هر طرف از ناحیه دندان‌های کاین، یک رادیوگرافی پری‌آپیکال نیمساز و یک رادیوگرافی بایت وینگ عمودی و از چهار دندان سانترال و لترال نیز یک رادیوگرافی پری‌آپیکال نیمساز و یک بایت وینگ عمودی (در کل ۶ رادیوگرافی برای هر بیمار) تهیه شد (شکل ۱). بدین منظور از دستگاه پرتونگاری تروفی (Trophy radiologie, France) استفاده شد. رادیوگرافی‌ها توسط دستگاه پردازش ولپکس (Velpex, X ray, England) ثابت شدند و تمامی آنها به صورت کاملاً کور در اختیار دو رادیولوژیست ورزیده قرار داده شدند. میزان تحلیل استخوان بر روی کلیشه پری‌آپیکال و بایت وینگ نسبت به یک نقطه ثابت (CEJ) و در دو زمان متفاوت (با فاصله یک هفته) با شمارش تعداد خانه‌های مشخص شده روی رادیوگرافی توسط Grid sheet محاسبه

اشعه x را در بیماران پرودنتال مورد ارزیابی قرار دادند و اظهار داشتند که برای تشخیص اولیه بیماری، رادیوگرافی پانورامیک کفایت می‌کند ولی برای ارزیابی دقیق‌تر تغییرات سریع سطح استخوان باید رادیوگرافی داخل دهانی اضافه گرفته شود که دقت روش بایت وینگ و پری‌آپیکال نزدیک به هم می‌باشد.

به منظور گرفتن رادیوگرافی در وضعیت مشابه و افزایش صحت تفسیر رادیوگرافی، ممکن است استفاده از Grid sheet کمک کننده باشد. Grid sheet صفحه مشبکی با مقیاس میلی‌متری است که بر روی رادیوگرافی‌های مورد نظر سوپر ایمپوز شده، باعث مدرج شدن رادیوگرافی‌های تهیه شده می‌گردد. در نتیجه دیگر نیازی به استفاده از خط کش برای اندازه‌گیری میزان تحلیل استخوان نمی‌باشد. این روش دقت فرد مشاهده کننده را در تشخیص میزان تحلیل افزایش می‌دهد [۱۵، ۱].

رادیوگرافی پانورامیک رایج‌ترین کلیشه مورد استفاده به منظور تشخیص و طرح درمان پیش از درمان‌های پرودنتال می‌باشد [۳]. با این وجود، این رادیوگرافی در ناحیه قدام فکین دقت مناسب و زیادی ندارد [۹]. بنابراین در این نواحی به نوع دیگری از رادیوگرافی نیاز داریم که بتواند نمای مناسبی را از ستیغ آلوئول بین‌دندانی و تغییرات استخوانی فراهم آورد. با توجه به ابهامات موجود در زمینه نوع رادیوگرافی پیشنهادی در این ناحیه و از آن جایی که تا به حال مشابه این پژوهش در کشورمان انجام نشده است و عمده پژوهش‌های قبلی بر نواحی خلفی فکین متمرکز بوده‌اند و با استفاده از تعداد کمی از بیماران انجام شده‌اند، در پژوهش حاضر دقت دو تکنیک رادیوگرافی پری‌آپیکال نیمساز و بایت وینگ عمودی در ارزیابی میزان تحلیل استخوان در ناحیه قدامی فک پایین با استفاده از grid sheet مورد بررسی قرار گرفت. به علاوه در این پژوهش برای اولین بار از Grid sheet ساخت ایران استفاده شده است که بر خلاف اکثر انواع موجود، از نوع سخت (rigid) می‌باشد و قابلیت استریلیزاسیون و استفاده مجدد را دارد.

مواد و روش‌ها

پژوهش حاضر، پژوهشی تحلیلی است که به صورت مقطعی در مورد بیماران مراجعه کننده جهت انجام جراحی پرودنتال به

ترتیب ۰/۶۸ و ۰/۷۹ میلی متر بیش از میانگین اعداد به دست آمده حین جراحی بود و این اختلاف در هر دو ناحیه معنی‌دار بود (p value < ۰/۰۰۱) (جدول ۱).


در رادیوگرافی پری‌آپیکال در ناحیه دندان‌های اینسیزور و دندان‌های کانین فک پایین، میانگین میزان تحلیل استخوان به ترتیب ۰/۶۰ و ۰/۷۲ میلی متر بیش از میانگین مقادیر به دست آمده حین جراحی بود که این اختلاف در هر دو ناحیه معنی‌دار بود (p value < ۰/۰۰۱) (جدول ۱).

با مقایسه یافته‌های حاصل از این دو تکنیک مشخص شد تفاوت معنی‌داری بین رادیوگرافی بایت وینگ و پری‌آپیکال از لحاظ تشخیص میزان تحلیل استخوان در ناحیه قدام فک پایین وجود ندارد (p value = ۰/۲۱۸). هر چند که نتایج روش پری‌آپیکال به میزان اندکی به واقعیت نزدیکتر بود، با این وجود تفاوت معنی‌دار نبود.

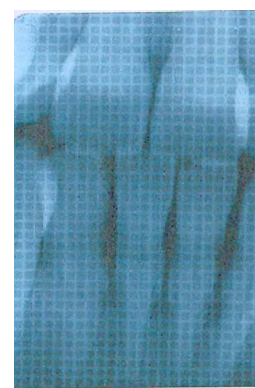
بحث

از مهم‌ترین کاربردهای رادیوگرافی، تعیین میزان تحلیل استخوان است. عوامل متعددی همچون زاویه تابش پرتوهای اشعه X، میزان و نوع تحلیل استخوان، نوع وسرعت فیلم و تبحر تکنسین بر دقت و صحت تشخیص رادیوگرافی مؤثر هستند [۲]. به منظور اندازه‌گیری میزان تحلیل استخوان در نگاره‌های تهیه شده اغلب از خط کش استفاده می‌شود. از آن جایی که باید از خط کش‌های یکسان و دقیق در هر مرحله استفاده شود، این روش وقت گیر بوده، به علاوه دارای دقت کمی می‌باشد. لذا در این پژوهش با استفاده از Grid sheet سخت سعی کردیم که دقت ارزیابی رادیوگرافی‌ها را افزایش دهیم.

گردید و این اعداد برای مزیال و دیستال هر دندان ثبت شد (در کل ۱۲ عدد برای هر بیمار). حدود ۱ هفته بعد، بیماران مورد عمل جراحی لثه (flap surgery) قرار گرفتند. بعد از کنار زدن بافت توسط الواتور پریوست، فاصله بین CEJ تا قله کرسر آلوتولار در دو ناحیه مزیال و دیستال هر دندان با استفاده از پروب ویلیامز (Williams, Hu Fridley, USA) با دقت ۱ میلی‌متر اندازه‌گیری شد و نتایج به صورت جداگانه ثبت گردید. در نهایت، اطلاعات به دست آمده توسط نرم افزار SPSS و با استفاده از آزمون آماری Paired t-test مورد تجزیه و تحلیل قرار گرفت. معنی‌داری آماری همه آزمون‌ها در $p \text{ value} > ۰/۰۵$ تعیین شد.



ب) رادیوگرافی پری‌آپیکال نیمساز



الف) رادیوگرافی بایت وینگ عمودی

شکل ۱. رادیوگرافی‌های تهیه شده از دندان‌های اینسیزور پایین با استفاده از Grid sheet

یافته‌ها

در ناحیه دندان‌های اینسیزور و دندان‌های کانین فک پایین، میانگین میزان تحلیل استخوان در رادیوگرافی بایت وینگ به

جدول ۱. میانگین تحلیل استخوان آلوتول بین دندان‌های جراحی و نمای رادیوگرافیک

p value	اختلاف میانگین	انحراف معیار	میانگین	روش	
		۱/۲۰	۳/۲۰	جراحی (پروپ ویلیامز)	
۰/۰۰۰۲	۰/۶۸	۱/۰۶	۳/۸۸	بایت وینگ عمودی	دندان‌های اینسیزور
۰/۰۰۰۳	۰/۶۰	۰/۷۵	۳/۸۰	پری‌آپیکال نیمساز	
		۱/۰۳	۳/۱۸	جراحی (پروپ ویلیامز)	
۰/۰۰۰۱	۰/۷۹	۰/۹۷	۳/۹۷	بایت وینگ عمودی	دندان‌های کانین
۰/۰۰۰۳	۰/۷۲	۱/۱۱	۳/۹۰	پری‌آپیکال نیمساز	

یافته‌های این پژوهش نشان داد که میانگین تحلیل استخوان آلوئولار در ناحیه قدام فک پایین در اندازه‌گیری به وسیله رادیوگرافی بایت وینگ و پری‌آپیکال با اندازه واقعی متفاوت است. هر چند در پژوهش حاضر، این تفاوت کمتر از ۱ میلی‌متر به دست آمد ولی همین مقدار هم ممکن است بر تشخیص بیماری و طرح درمان تأثیر گذار باشد. این یافته‌ها با نتایج پژوهش‌های Eickholz و همکاران [۱۶]، Pecoraro و همکاران [۱۱] و شیخی و همکاران [۱۷] همخوانی دارد. Eickholz و همکاران [۱۶] اعلام کردند که نتایج رادیوگرافی بایت وینگ، پری‌آپیکال و پانورامیک در ناحیه خلف فکین با میزان واقعی تحلیل استخوان دارای تفاوت معنی‌داری می‌باشد. نتایج پژوهش Read Be و همکاران [۱۸] حاکی از آن بود که تکنیک بایت وینگ در ۹۴ درصد موارد تحلیل استخوان را بیش از تکنیک پری‌آپیکال نشان می‌دهد. آن‌ها نتیجه گرفتند که تکنیک پری‌آپیکال موادی دارای دقت بیشتری است. در پژوهش توکلی و همکاران [۱۹]، میزان تحلیل استخوان در رادیوگرافی بایت وینگ در ناحیه مولر فک بالا و پره‌مولر و مولر فک پایین کمتر از میزان واقعی و از لحاظ آماری معنی‌دار بود. البته در هر دو پژوهش مزبور، از رادیوگرافی در ناحیه خلف فکین استفاده شده بود که شرایط آن با قدام مندیبل متفاوت است. از جمله تفاوت‌های اساسی می‌توان به دشواری قرار دادن فیلم به دلیل عمق کم کف دهان در برخی بیماران اشاره داشت.

Kim و همکاران [۱۴] در پژوهش خود نتیجه گرفتند که تفاوت بین روش‌های داخل دهانی (بایت وینگ و پری‌آپیکال) با پانورامیک در فک پایین بیش از ۱۰ درصد طول ریشه است و این مسأله به ویژه در قدام فک پایین بارز می‌باشد. طبق پژوهش Tugnait و همکاران [۲۰] تمامی دندان‌ها به بهترین شکل در رادیوگرافی پری‌آپیکال قابل مشاهده هستند بجز مولرهای دوم و سوم بالا که در OPG بهتر دیده می‌شوند. در پژوهشی توسط حقی‌فر و همکاران [۲۱] اعلام شد که میزان تحلیل استخوان در رادیوگرافی بایت وینگ در نواحی خلف فکین بسیار به واقعیت نزدیک است. البته احتمال دارد علت تفاوت یافته‌های این پژوهش با پژوهش حاضر تعداد کم بیمار (۸ بیمار و ۳۷ دیواره استخوانی بین دندان‌ها)، ناحیه مورد بررسی،

نحوه عملکرد اپراتورها و ابزار سنجش تحلیل (کولیس) می‌باشد.

یافته‌های پژوهش حاضر همچنین نشان داد که از لحاظ آماری تفاوت معنی‌داری بین دقت دو تکنیک بایت وینگ عمودی و پری‌آپیکال نیمساز در سنجش میزان تحلیل استخوان در ناحیه قدام مندیبل وجود ندارد. این یافته‌ها با نتایج Jenkins و همکاران [۲۲] و همچنین Bianchi و همکاران [۲۳] همخوانی دارد. در مقابل، Knocht و همکاران [۲۴] اعلام کردند که دقت و صحت روش پری‌آپیکال در فک بالا و بایت وینگ در فک پایین بیشتر است. در بررسی Knocht، تأکید بر پایه سطح تخریب شده استخوانی بوده است. به علاوه پژوهش آنها بر روی مندیبل و ماگزیلای خشک انسان انجام گرفت. مهدی‌زاده و توکلی [۱۹] طی پژوهشی با استفاده از Soft grid sheet اعلام کردند که در ناحیه خلف فکین دقت تکنیک بایت وینگ نسبت به پری‌آپیکال در تعیین میزان تحلیل استخوان آلوئولار بیشتر می‌باشد. البته در پژوهش وی تعداد بیماران مورد بررسی کمتر (۸ بیمار) بود و رادیوگرافی پری‌آپیکال از نوع موازی مورد بررسی قرار گرفت. در پایان باید اشاره کرد که Grid sheet به کار رفته در پژوهش حاضر از نوع سخت (rigid) بود در حالی که در اکثر پژوهش‌های قبلی (از جمله پژوهش مهدی‌زاده و توکلی [۱۹]) از نوع نرم (soft) استفاده شده بود. مزیت این نوع Grid sheet، انعطاف ناپذیری آن است که مانع خمیدگی فیلم و در نتیجه باعث کاهش دیستورشن فیلم می‌گردد. از طرفی به دلیل جنس مقاوم آن، قابلیت استریلیزاسیون با استفاده از اتو کلاو و همچنین مواد ضد عفونی‌کننده شیمیایی را دارد. در نتیجه می‌توان به دفعات از آن استفاده کرد. البته در ناحیه قدام به دلیل زاویه‌ای که دندان‌ها در حالت بسته بودن با یکدیگر دارند و شکل و عمق متفاوت کام افراد گهگاه مشکلاتی حین جای‌گذاری آن رخ داد.

نتیجه‌گیری

با توجه به یافته‌های حاصل از این پژوهش، میزان تحلیل استخوان آلوئول در رادیوگرافی بایت وینگ عمودی و پری‌آپیکال نیمساز در ناحیه قدام فک پایین با میزان واقعی آن (به دست آمده حین جراحی) تفاوت معنی‌داری دارد. بنابراین

میزان تحلیل استخوان در ناحیه قدام مندیبل وجود نداشت، استفاده از هر کدام از این دو تکنیک با توجه به محدودیت‌های آناتومیک و راحتی بیمار مقدر می‌باشد.

باید علاوه بر رادیوگرافی، از معاینات بالینی نیز برای تشخیص بیماری بهره برد. به علاوه از آن جایی که تفاوت معنی‌داری بین دقت تکنیک بایت وینگ عمودی و پری‌آپیکال نیمساز در سنجش

References

1. Newman MG, Takei H, Carranza FA, Klokkevold PR. Carranza's Clinical Periodontology. 10th ed. Philadelphia: Saunders; 2006. p. 561-75.
2. White SC, Pharoah MJ. Oral Radiology: Principles and Interpretation. 5th ed. London: Mosby; 2003. p. 121, 169, 191.
3. Tugnait A, Clerehugh V, Hirschmann PN. The usefulness of radiographs in diagnosis and management of periodontal diseases: a review. J Dent 2000; 28(4): 219-26.
4. Hildebolt CF, Vannier MW, Shrout MK, Pilgram TK, Province M, Vahey EP, et al. Periodontal disease morbidity quantification. II. Validation of alveolar bone loss measurements and vertical defect diagnosis from digital bite-wing images. J Periodontol 1990; 61(10): 623-32.
5. Hildebolt CF, Vannier MW, Shrout MK, Pilgram TK. ROC analysis of observer-response subjective rating data-application to periodontal radiograph assessment. Am J Phys Anthropol 1991; 84(3): 351-61.
6. Atchison KA, White SC, Flack VF, Hewlett ER, Kinder SA. Efficacy of the FDA selection criteria for radiographic assessment of the periodontium. J Dent Res 1995; 74(7): 1424-32.
7. Douglass CW, Valachovic RW, Wijesinha A, Chauncey HH, Kapur KK, McNeil BJ. Clinical efficacy of dental radiography in the detection of dental caries and periodontal diseases. Oral Surg Oral Med Oral Pathol 1986; 62(3): 330-9.
8. Khocht A, Zohn H, Deasy M, Chang KM. Screening for periodontal disease: radiographs vs. PSR. J Am Dent Assoc 1996; 127(6): 749-56.
9. Pepelassi EA, Diamanti-Kipiotti A. Selection of the most accurate method of conventional radiography for the assessment of periodontal osseous destruction. J Clin Periodontol 1997; 24(8): 557-67.
10. Persson RE, Tzannetou S, Feloutzis AG, Bragger U, Persson GR, Lang NP. Comparison between panoramic and intra-oral radiographs for the assessment of alveolar bone levels in a periodontal maintenance population. J Clin Periodontol 2003; 30(9): 833-9.
11. Pecoraro M, Azadivatan-le N, Janał M, Khocht A. Comparison of observer reliability in assessing alveolar bone height on direct digital and conventional radiographs. Dentomaxillofac Radiol 2005; 34(5): 279-84.
12. Ivanauskaite D, Lindh C, Rangne K, Rohlin M. Comparison between Scanora panoramic radiography and bitewing radiography in the assessment of marginal bone tissue. Stomatologija 2006; 8(1): 9-15.
13. Ivanauskaite D, Lindh C, Rohlin M. Observer performance based on marginal bone tissue visibility in Scanora panoramic radiography and posterior bitewing radiography. Stomatologija 2008; 10(1): 36-43.
14. Kim TS, Obst C, Zehaczek S, Geenen C. Detection of bone loss with different X-ray techniques in periodontal patients. J Periodontol 2008; 79(7): 1141-9.
15. Pierro VS, de Souza IP, Luiz RR, Barcelos R, Moraes RS. Reliability of two methods for measurement of alveolar bone level in children. Dentomaxillofac Radiol 2008; 37(1): 34-9.
16. Eickholz P, Kim TS, Benn DK, Staehle HJ. Validity of radiographic measurement of interproximal bone loss. Oral Surg Oral Med Oral Pathol Oral Radiol Endod 1998; 85(1): 99-106.
17. Sheykhi M, Dawudi V, Ziyayi Moghadam P. Accuracy of panoramic, vertical bite wing and periapical radiography in assessing bone loss in periodontitis. Journal of Isfahan dental school 2000; 5(3): 238-41.
18. Reed BE, Polson AM. Relationships between bitewing and periapical radiographs in assessing crestal alveolar bone levels. J Periodontol 1984; 55(1): 22-7.
19. Mehdizadeh M, Tavakoli MA. Evaluation of accuracy of parallel periapical and vertical bitewing in detection of alveolar bone loss. Beheshti Univ Dent J 1998; 16(3): 262-8.
20. Tugnait A, Hirschmann PN, Clerehugh V. Validation of a model to evaluate the role of radiographs in the diagnosis and treatment planning of periodontal diseases. J Dent 2006; 34(7): 509-15.
21. Haghanifar S, Jenabian N, Tajalli P. Accuracy of bitewing radiography in posterior teeth interdental bone resorption. J Mash Dent Sch 2006; 30(3,4): 201-6.
22. Jenkins WM, Mason WN. Radiographic assessment of periodontitis. A study of 800 unrefereed patients. Br Dent J 1984; 156(5): 170-4.

23. Bianchi SD, Bellochio G, Bocardi A. Accuracy of three different radiographic methods in diagnosis of periodontal disease. J Min Stom 1987; 36: 362-5.
24. Khocht A, Janal M, Harasty L, Chang KM. Comparison of direct digital and conventional intraoral radiographs in detecting alveolar bone loss. J Am Dent Assoc 2003; 134(11): 1468-75.

Archive of SID