

# تنوع مورفولوژی کام نرم در سفالومتری دیجیتالی در افراد 15-35 ساله

دکتر روشنک غفاری<sup>1</sup>، دکتر سعید آذربایجانی<sup>2</sup>، دکتر سمیرا سادات نوربخش\*

## چکیده

**مقدمه:** کام نرم قسمت فیبری-عضلانی کام خلفی است و در انسداد کامی-حلقی که به اعمال طبیعی مکیدن، بلعیدن و تلفظ مربوط می‌شود، نقش اساسی دارد. هدف از این پژوهش، تعیین تنوع مورفولوژی کام نرم در اشخاص نرمال بود.

**مواد و روش‌ها:** در این مطالعه توصیفی-تحلیلی، 169 سفالوگرام طرفی دیجیتال (94 زن و 75 مرد) در دو رده سنی 15 تا 20 سال و 21 تا 35 سال از افراد نرمال مراجعه کننده به یکی از مراکز خصوصی رادیولوژی فک و صورت اصفهان انتخاب شدند. مورفولوژی کام نرم بر روی سفالومتری‌ها بررسی شد و به 6 تیپ کلی تقسیم شدند. همچنین طول کام بین هر تیپ و میزان تفاوت بین گروه‌های سنی و جنسی مختلف مورد مطالعه قرار گرفت. داده‌ها از طریق آزمون‌های  $\chi^2$ ، t و آنالیز واریانس یک طرفه تجزیه و تحلیل شدند (p value < 0/05).

**یافته‌ها:** مورفولوژی کام نرم به 6 تیپ تقسیم شد که شایع‌ترین آن‌ها تیپ 1 (برگی شکل) بود. تفاوت معنی‌داری در شکل کام نرم بین دو جنس زن و مرد وجود داشت (p value = 0/02) میانگین طول کام نرم در مردان بیشتر از زنان بود (p value = 0/03). همچنین طول کام نرم در تیپ 3 (Butt like- بشکه‌ای) به طور معنی‌داری کوتاه‌تر از سایر تیپ‌ها بود (p value < 0/05).

**نتیجه‌گیری:** کام نرم دارای نمای متنوعی در سفالوگرام طرفی می‌باشد. توجه به این تنوع می‌تواند راهنمای مفیدی در انسدادهای کامی-حلقی بیماران شکاف کام، سندرم آپنه انسدادی خواب و مشکلات تکلم باشد.

**کلید واژه‌ها:** کام نرم، سفالومتری، رادیوگرافی دیجیتال

\* دندان‌پزشک، اصفهان، ایران (مؤلف مسؤل)

samira\_noorbakhsh@yahoo.com

1: استادیار، گروه رادیولوژی دهان، فک و صورت، دانشکده دندان‌پزشکی، دانشگاه آزاد اسلامی واحد خوراسگان، اصفهان، ایران

2: استادیار، گروه ارتودنسی، دانشکده دندان‌پزشکی، دانشگاه آزاد اسلامی واحد خوراسگان، اصفهان، ایران

این مقاله در تاریخ 90/12/6 به دفتر مجله رسیده، در تاریخ 91/3/21 اصلاح شده و در تاریخ 91/4/13 تأیید گردیده است.

مجله دانشکده دندان‌پزشکی اصفهان  
1391: 8(4): 356 تا 364

## مقدمه

کام نرم قسمت فیبری عضلانی خلف کام است که به لبه خلفی کام سخت متصل شده است [1]. کام نرم در بسیاری از اعمال دهانی نقش دارد به خصوص انسداد کامی - حلقی که به عملکرد نرمال مکیدن، بلعیدن، تولید اصوات و تلفظ مربوط می‌شود [2، 3]. از آنجا که به نظر می‌رسد هماهنگی کام با ساختمان حلقی برای انسداد کامی - حلقی ضروری است، منطقی خواهد بود که ساختمان‌های حلقی مجاور خصوصیات متفاوتی جهت تطابق یافتن با کام نرم با مورفولوژی‌های متفاوت داشته باشند. اگرچه تلاش‌های زیادی برای آنالیز جنبه‌های مختلف کام نرم و ساختمان‌های اطراف آن شده، توجه کمتری به تنوع مورفولوژی کام نرم و اشکال آن شده است. با مشاهده تصویر کام نرم در لترال سفالوگرام‌ها مشخص می‌شود که فرم کام نرم در افراد نرمال متفاوت است.

یک مکانیسم اسفنکتری که شامل مجموعه‌ای از عضلات حلقی و کامی است، در حین بلع و تکلم حفره دهان را از حفره بینی جدا می‌کند. کام نرم نقش بزرگی در این انسداد حلقی - کامی دارد و وقتی که کام و دیواره‌های خلفی و جانبی حلق نمی‌توانند با مجاورت یکدیگر دو حفره را جدا کنند، ناتوانی انسدادی کامی حلقی (VPI یا Velopharyngeal incompetency) رخ می‌دهد [4]. این امر باعث هایپرنالیتی و یا به اصطلاح، تکلم تودماغی می‌شود که هوای دهان از بینی خارج می‌شود و فرد توانایی تلفظ صحیح صداها را ندارد به عنوان نمونه حرف ب (B) مشابه میم (M) تلفظ می‌شود. یک کام نرم کوتاه یکی از علل واضح VPI است [5].

Lu و همکاران [3] در تحقیق خود نشان دادند که طول کام نرم در گروه دارای VPI به وضوح کوتاه‌تر از گروه نرمال و گروه‌های با انسداد کامی - حلقی بوده است.

بر اساس مطالعات مختلف، کام نرم با ظاهر قلابی و خمیده در افراد بیدار، بیانگر ریسک بالایی در ابتلا به سندرم آپنه انسدادی خواب (OSAS یا Obstructive sleep apnea syndrome) می‌باشد. همچنین طول کام نرم در بیماران مبتلا به این سندرم نسبت به گروه شاهد بیشتر بوده است [6-10].

برخی مطالعات میانگین طول کام نرم را در مردان بیشتر از زنان به خصوص در گروه‌های سنی پایین‌تر، گزارش

کردند [11، 12].

Malhotra و همکاران [13] در مطالعه‌ای بر روی رشد کام نرم اعلام کردند که میانگین رشد طولی کام نرم، در طول سال‌های اول زندگی سریع‌تر است، اما بعد از حدود 1/5 تا 2 سالگی نمودار میانگین رشدی به حد پایینی رسیده و تا حدودی ثابت شده است؛ سپس بعد از 4 سالگی دوباره به سمت بالا بازگشته است.

You و همکاران [14] طول و شکل کام نرم را در کلیشه‌های لترال سفالوگرام بررسی نمودند و رادیوگرافی‌های مشاهده شده را به 6 تیپ کلی تقسیم کردند. طول کام نرم با اندازه‌گیری خطی از خار بینی خلفی تا نوک یوولای کام نرم در حالت استراحت ارزیابی شد و نمونه‌ها به 2 گروه زیر 18 سال و بالای 18 سال و نیز 2 گروه زن و مرد تقسیم شدند. 6 تیپ ارایه شده توسط آن‌ها به شرح زیر است:

- تیپ 1: برگی شکل (Leaf shaped)

- تیپ 2: دم موشی (Rat tail shaped)

- تیپ 3: بشکهای شکل (Butt like shape)

- تیپ 4: مستقیم (Straight line)

- تیپ 5: کام نرم کج و معوج (Distorted soft palate)

- تیپ 6: قلابی شکل (Crook shaped)

آن‌ها دریافتند که طول کام نرم در تیپ 3 به طور چشمگیری کوتاه‌تر از 5 تیپ دیگر بود؛ همچنین بیان کردند که تیپ 2 و 3 در میان مردان رایج‌تر از زنان بوده است [12، 14].

Kumar و Gopal [15] مشابه مطالعه You و همکاران [14] کام نرم را به 6 تیپ کلی تقسیم کردند و فراوانی کام نرم برگی شکل (تیپ 1) را بالاتر از سایر اشکال ذکر کردند.

Patni و همکاران [16] به نتایج مشابه Kumar و Gopal [15] و You و همکاران [14] دست یافتند.

Praveen و همکاران [17] با مطالعه بر روی 80 بیمار نیازمند درمان ارتودنسی، تیپ 2 (دم موشی) را به عنوان غالب‌ترین تیپ بیان کردند.

هدف از این پژوهش، تعیین تنوع مورفولوژی کام نرم در صفحه ساجیتال میانی از طریق لترال سفالوگرافی دیجیتال بود. همچنین تفاوت‌های ابعادی کام نرم در هر تیپ و اختلاف طول و شکل آن در مرد و زن و بین دو گروه سنی 15 تا 20 سال و

ابتدا تا انتها ندارد.

تیپ 4: Straight line (مستقیم): زمانی که کام نرم به شکل یک صفحه مستقیم است.

تیپ 5: Distorted soft palate: یک کام نرم کج و معوج که به شکل S دیده می‌شود.

تیپ 6: Crook shaped (قلابی شکل): نشانگر یک ظاهر قلابی شکل از کام نرم است که در آن قسمت خلفی کام نرم در جهت قدامی - فوقانی انحنا یافته است.

همچنین طول کام نرم، پس از محاسبه بزرگ‌نمایی تصاویر با توجه به خطکش موجود در میله اتکا بینی (Nasion rod) و با اندازه‌گیری فاصله خطی بین خار بینی خلفی تا نوک زبان کوچک، مورد محاسبه قرار گرفت. در این بررسی از برنامه نرم‌افزاری (Digora) dfw2.5 استفاده شد. همچنین ضریب همبستگی بین مقادیر حاصل از اندازه‌گیری طول کام نرم توسط مشاهده‌گر در دفعات اول و دوم 96/9 درصد به دست آمد که گویای توافق بالای مقادیر به دست آمده از دوبار اندازه‌گیری می‌باشد ( $p \text{ value} < 0/001$ ). پس از جمع‌آوری نمونه‌ها از طریق آزمون‌های  $t$ ،  $\chi^2$  و آنالیز واریانس یک طرفه، داده‌ها تجزیه و تحلیل شدند ( $\alpha = 0/05$ ).

#### یافته‌ها

این مطالعه جهت تعیین تنوع مورفولوژی کام نرم روی 169 سفالوگرافی دیجیتال انجام گرفت. در این بررسی 81 نفر (47/9 درصد) از افراد در گروه سنی 15 تا 20 سال و 88 نفر (52/1 درصد) در گروه سنی 21 تا 35 سال بودند. آزمون  $\chi^2$  نشان داد که توزیع فراوانی شکل کام نرم در دو گروه سنی با هم تفاوت معنی‌داری نداشت ( $p \text{ value} = 0/567$ ) (جدول 1).

بر اساس آزمون  $t$  مستقل دریافت شد که میانگین طول کام نرم در گروه سنی 21-35 سال به طور معنی‌داری بیشتر از گروه سنی 15-20 سال بود ( $p \text{ value} < 0/001$ ) (جدول 2).

میانگین طول کام نرم در این مطالعه در خانمها  $32/03 \pm 4/57$  mm و در آقایان  $30/55 \pm 4/33$  mm اندازه‌گیری شد. بر اساس آزمون  $t$  میانگین طول کام نرم در آقایان به طور معنی‌داری بیشتر از خانمها بود ( $p \text{ value} = 0/03$ ).

21 تا 35 سال بررسی شد. امید است که این یافته‌ها بتواند مرجعی برای بازسازی کام نرم در شکاف‌ها و تحقیقات اتیولوژیک بر روی سندرم آپنه انسدادی خواب، مشکلات تکلم و سایر اشکالات باشد.

#### مواد و روش‌ها

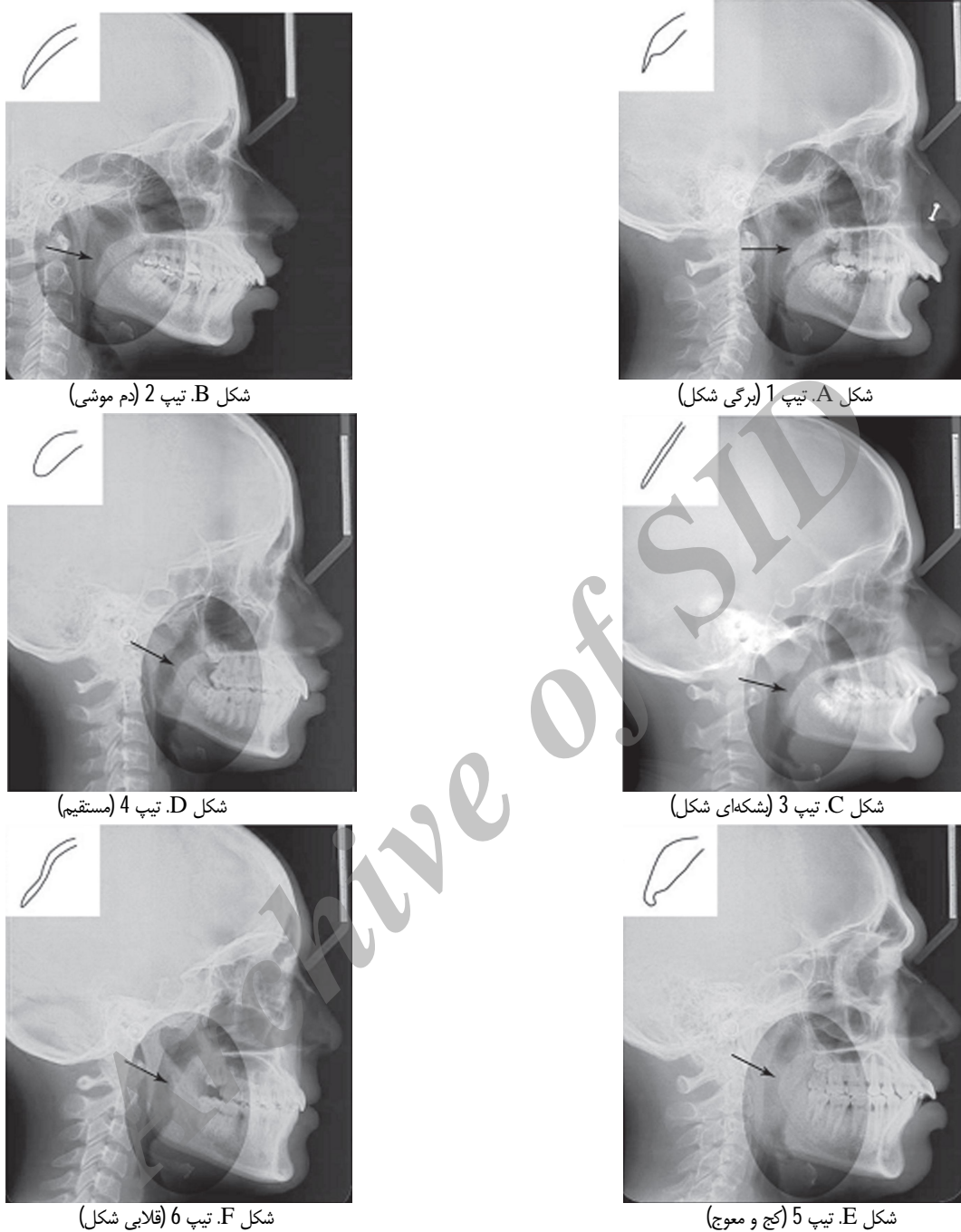
در این مطالعه توصیفی - تحلیلی که در سال 91-1390 انجام گرفت، با استفاده از فرمول حجم نمونه و با میزان دقت  $d = 0/08$ ، 169 لترال سفالوگرام دیجیتال (94 زن و 75 مرد) از افراد ایرانی، در یکی از مراکز خصوصی رادیولوژی فک و صورت اصفهان جمع‌آوری شد. افراد به دو گروه سنی 15-20 سال و 21-35 سال تقسیم شدند. به علت این که شکل‌گیری کامل فرم حلق (Throat) به طور تقریبی تا محدوده سنی 20 سالگی طول می‌کشد، بنابراین تغییرات قبل و بعد از این محدوده سنی بررسی شدند. همه افراد ایرانی بودند و تکلم نرمال داشتند و فاقد سابقه‌ای از شکاف کام، بیماری سیستمیک مؤثر بر این قسمت و شکستگی سر و گردن و فکین بودند. به عبارت دیگر همه افراد از نظر سلامت عمومی نرمال بودند یعنی سندرمیک نبوده و بیماری مادرزادی یا ژنتیک خاصی نداشتند، همچنین در انتخاب افراد نرمال، مال اکلوژن‌ها شدید از مطالعه کنار گذاشته شدند.

همه لترال سفالوگرام‌ها با دستگاه دیجیتالی (Soredex-Cranex D, Finland) و سنسور CCD (Charged coupled device) تهیه شدند به طوری که هر دو بافت کام نرم و سخت با کنتراست مطلوب قابل رؤیت بود. رادیوگرافی‌های دیجیتال زیر نظر رادیولوژیست فک و صورت و ارتودنتیست مورد ارزیابی قرار گرفت. کام نرم به 6 تیپ کلی از نظر شکل تقسیم گردید که به شرح زیر می‌باشد [14] (شکل 1):

تیپ 1: Leaf shape (برگی شکل) که نیزه‌ای است و نشانگر این است که قسمت میانی کام نرم به سمت اطراف دهان و بینی بالا رفته است.

تیپ 2: Rat tail shape (دم موشی): در این فرم قسمت قدامی کام متورم شده و لبه آزاد آن باریک شدگی مشخصی دارد.

تیپ 3: Butt like (بشکه‌ای شکل): وقتی است که کام نرم ظاهر کوتاه و پهن دارد و ضخامت آن اغلب تفاوت آشکاری از



شکل 1. انواع اشکال کام نرم (A-F)

همچنین بر اساس آزمون  $\chi^2$  توزیع فراوانی شکل کام نرم در دو جنس تفاوت معنی داری داشت ( $p$  value = 0/02) (نمودار 1). در نهایت آزمون آنالیز واریانس یک طرفه نشان داد که میانگین طول کام نرم در اشکال مختلف کام نرم یکسان نیست

کمترین این مقادیر مربوط به تیپ 3 (شکهای شکل) و بیشترین آن مربوط به تیپ 5 کام نرم کج و معوج (Distorted soft palate) بود و 4 تیپ دیگر تا حدودی به یک اندازه بودند (جدول 1).

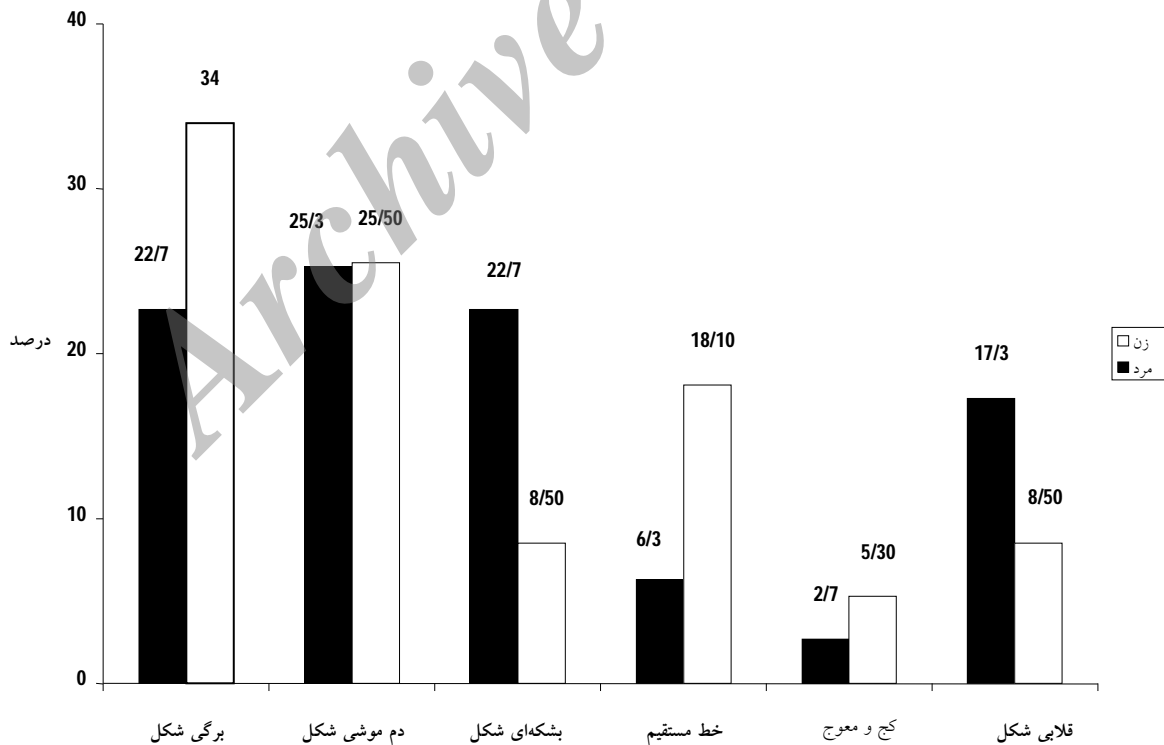
همچنین بر اساس آزمون  $\chi^2$  توزیع فراوانی شکل کام نرم در دو جنس تفاوت معنی داری داشت ( $p$  value = 0/02) (نمودار 1). در نهایت آزمون آنالیز واریانس یک طرفه نشان داد که میانگین طول کام نرم در اشکال مختلف کام نرم یکسان نیست

جدول 1. توزیع فراوانی شکل کام نرم به تفکیک گروه سنی و میانگین طول کام نرم در هر تیپ

میانگین طول کام نرم (میلی متر)	شکل کام نرم		
	کل تعداد (درصد)	15-20 سال تعداد (درصد)	21-35 سال تعداد (درصد)
4/55 ± 31/34	49 (29)	28 (31/8)	21 (25/9)
4/05 ± 31/93	43 (25/4)	17 (19/3)	26 (32/1)
4/50 ± 28/26	25 (14/8)	13 (14/18)	12 (14/8)
4/64 ± 31/78	24 (14/2)	14 (15/9)	10 (12/3)
3/42 ± 34/77	7 (4/1)	4 (4/5)	3 (3/7)
3/95 ± 31/06	21 (12/4)	12 (13/6)	9 (11/1)
-	169 (100)	88 (100)	81 (100)

جدول 2. میانگین طول کام نرم بر حسب میلی متر به تفکیک گروه سنی

طول کام نرم	15-20 سال	21-35 سال
میانگین	29/77	32/54
انحراف معیار	3/54	4/87
حداقل	19/23	20/54
حداکثر	39/54	46/67



نمودار 1. توزیع فراوانی شکل کام نرم به تفکیک جنس بر حسب درصد

## بحث

آنالیز سفالومتری یکی از شایع‌ترین تکنیک‌های پذیرفته شده برای ارزیابی کام نرم چه در افراد نرمال و چه در ناهنجاری‌ها مانند افراد با شکاف کام است. سفالومتری یک روش به نسبت ارزان است و اجازه یک برآورد خوب از حدود کام نرم و ساختمان‌های اطراف آن را در صفحه ساجیتال می‌دهد [12].

در مطالعه You و همکاران [14] در چین شیوع کام نرم برگی شکل (تیپ 1)، 53 درصد، در مطالعه Kumar و Gopal [15] در هندوستان، 40 درصد و در مطالعه Patni و همکاران [16] در هندوستان، 57 درصد ذکر شده است که به عنوان شایع‌ترین و غالب‌ترین تیپ کام نرم شناخته شده است. کام نرم برگی شکل در مطالعه حاضر نیز بالاترین شیوع (29 درصد) را داشت. این تیپ پیش‌تر نیز به عنوان مورفولوژی رایج کام شناخته می‌شد. این در حالی است که Praveen و همکاران [17] با مطالعه بر روی 80 بیمار نیازمند درمان ارتودنسی در شهر بنگلور هندوستان، تیپ 2 (دم موشی) را به عنوان غالب‌ترین تیپ (55 درصد) بیان کردند. آن‌ها معتقدند که این تفاوت می‌تواند به این علت باشد که موارد مورد مطالعه دارای مال اکلوژن شدید نیازمند درمان ارتودنسی بودند.

فرم S شکل با کم‌ترین شیوع تنها در 7 نفر (4/1 درصد) از افراد مورد مطالعه حاضر یافت شد. این تیپ در سایر مطالعات نیز کمترین شیوع را داشته است به طوری که Kumar و Gopal [15] شیوع 2 درصدی؛ You و همکاران [14] شیوع 3/5 درصدی و Patni و همکاران [16] شیوع 0/5 درصدی را بیان کردند. فرم S شکل در مطالعات Pepin و همکاران [6] تحت عنوان ظاهر قلاب مانند توصیف شده و قلابی شکل بودن در مطالعه آن‌ها با درجه خمیدگی حدود 30° بین قسمت دیستال یوولا و محور طولی کام نرم بیان شده است. آن‌ها بیان کردند که خمیدگی کام نرم نقش اصلی در کلاپس حلقی (فارنژیال) دارد، از آن‌جا که فرم قلابی شکل باعث کاهش ناگهانی ابعاد اوروفارنکس می‌شود، مقاومت راه‌های هوایی فوقانی و فشار داخلی ترانس فارنژیال به طور چشمگیری افزایش می‌یابد. بنابراین Pepin و همکاران [6] استنباط کردند که کام نرم قلابی شکل ریسک بالایی برای سندرم آپنه انسدادی خواب (OSAS) دارد.

برخی مطالعات میانگین طول کام نرم را در مردان بیشتر از زنان به خصوص در گروه‌های سنی پایین‌تر گزارش کردند [11، 13]. نتایج حاصل شده از مطالعه حاضر مشابه مطالعه Subtelny [11] و Kollias و Krogstad [12] بود؛ به طوری که میانگین طول کام نرم در آقایان به طور معنی‌داری بیشتر از خانم‌ها بود، اگرچه تفاوت‌ها خیلی زیاد نبودند. همچنین میانگین طول کام نرم در گروه سنی 21 تا 35 سال به طور معنی‌داری بیشتر از 15 تا 20 سال بود که این امر بیانگر افزایش در طول کام نرم با ازدیاد سن می‌باشد [11، 12]. مطالعات دیگر در این زمینه نیز به همین نتایج دست یافتند [14، 18، 19]. لازم به ذکر است که در مطالعاتی که در هندوستان انجام گرفت فقط به بررسی شکل کام نرم پرداخته شده است و اندازه‌گیری طولی صورت نگرفته است [15، 16، 17]، بنابراین امکان مقایسه در این زمینه وجود نداشت.

در مطالعه حاضر، طول کام نرم در تیپ 3 (شکله‌ای شکل) به طور معنی‌داری کوتاه‌تر از سایر تیپ‌ها بود. بیشترین طول مربوط به تیپ 5 بود، اما 4 تیپ دیگر تفاوت معنی‌داری نداشتند. در مطالعه You و همکاران [14] نیز کوتاهی طول کام نرم در تیپ 3 به طور معنی‌داری در هر دو گروه سنی بلوغ و قبل از بلوغ مشاهده شد. با این وجود کوتاهی طول کام در تیپ 3 تأثیری روی عملکرد حلقی - کامی ندارد همچنان که You و همکاران [14] اظهار کرده‌اند هماهنگی بین طول کام و عمق حلق می‌تواند عامل عملکرد نرمال کامی - حلقی باشد.

Subtelny [11] گزارش کرد که نسبت عمق حلق به طول کام در افراد نرمال از 0/6 تا 0/7 می‌باشد و اگر این نسبت بیش از 0/7 باشد بیانگر خطر ایجاد برای VPI است.

بر اساس برخی مطالعات دیگر نسبت رضایت‌بخش طول کام به عمق حلق 1/3 تا 1/4 بیان شده است. این نسبت می‌تواند نسبت مناسبی برای افراد نرمال جهت توانایی ایجاد انسداد کامی - حلقی در حین تکلم باشد [20-22، 2].

کفایت کامی - حلقی به طور شدیدی بستگی به هماهنگی نزدیک اجزای آناتومیک درگیر در این ناحیه دارد. این اجزا شامل کام نرم و ساختمان‌های حلقی اطراف آن می‌باشد. از آن‌جا که به نظر می‌رسد کام نرم اشکال و ابعاد متفاوتی دارد، منطقی است

میانی به عنوان مرجعی هم برای تحقیق در خصوص انسداد کامی - حلقی در افراد با شکاف کام، و نیز تحقیقات علت شناسی سندرم آپنه انسدادی خواب و یا سایر شرایط به کار گرفته شود.

### نتیجه گیری

در جمعیت مورد مطالعه، کام نرم دارای ظاهر رادیوگرافی متنوع بر روی لترال سفالوگرام بود و شایع ترین نوع آن برگی شکل بود و نیز طول کام نرم در گروه سنی بالای 20 سال بیشتر از گروه سنی زیر 20 سال به دست آمد.

که ساختمان های حلقی مجاور خصوصیات متفاوتی جهت تطابق با کام های نرم با مورفولوژی هایی متفاوت داشته باشند.

این مطالعه، توصیفی از انواع شکل کام نرم در جامعه آماری مورد مطالعه بوده است و مطالعات بیشتری باید بر این اصل متمرکز شوند که چه تفاوتی بین ساختارهای حلقی در اشکال مختلف کام نرم وجود دارد. تنوع شکل کام نرم ممکن است یک توضیح مناسب برای شکست در جراحی های کام نرم در شکاف های کامی و... باشد. در نهایت طبقه بندی کام نرم می تواند ضمن درک درستی از تنوع مورفولوژی کام در صفحه ساجیتال

### References

1. Moore KL, Agur AMR. Essential clinical anatomy. 2<sup>nd</sup> ed. Philadelphia: Lippincott Williams & Wilkins, 2002. p. 56-60.
2. Johns DF, Rohrich RJ, Awada M. Velopharyngeal incompetence: A guide for clinical evaluation. *Plast Reconstr Surg* 2003; 112(7): 1890-7.
3. Lu Y, Shi B, Zheng Q, Xiao W, Li S. Analysis of velopharyngeal morphology in adults with velopharyngeal incompetence after surgery of a cleft palate. *Ann Plast Surg* 2006; 57(1): 50-4.
4. Satoh K, Wada T, Tachimura T, Sakoda S, Shiba R. A cephalometric study of the relationship between the level of velopharyngeal closure and the palatal plane in patients with repaired cleft palate and controls without clefts. *Br J Oral Maxillofac Surg* 1999; 37(6): 486-9.
5. Finkelstein Y, Meshorer A, Talmi YP, Zohar Y, Brenner J, Gal R. The riddle of the uvula. *Otolaryngol Head Neck Surg* 1992; 107(3): 444-50.
6. Pepin JL, Veale D, Ferretti GR, Mayer P, Levy PA. Obstructive sleep apnea syndrome: hooked appearance of the soft palate in awake patients--cephalometric and CT findings. *Radiology* 1999; 210(1): 163-70.
7. Shigeta Y, Ogawa T, Tomoko I, Clark GT, Enciso R. Soft palate length and upper airway relationship in OSA and non-OSA subjects. *Sleep Breath* 2010; 14(4): 353-8.
8. Rodenstein DO, Doms G, Thomas Y, Liistro G, Stanescu DC, Culee C, et al. Pharyngeal shape and dimensions in healthy subjects, snorers, and patients with obstructive sleep apnoea. *Thorax* 1990; 45(10): 722-7.
9. Cosentini T, Le DR, Mancini D, Colavita N. Magnetic resonance imaging of the upper airway in obstructive sleep apnea. *Radiol Med* 2004; 108(4): 404-16.
10. Sakakibara H, Tong M, Matsushita K, Hirata M, Konishi Y, Suetsugu S. Cephalometric abnormalities in non-obese and obese patients with obstructive sleep apnoea. *Eur Respir J* 1999; 13(2): 403-10.
11. Subtelny JD. A cephalometric study of the growth of the soft palate. *Plast Reconstr Surg* (1946) 1957; 19(1): 49-62.
12. Kollias I, Krogstad O. Adult craniocervical and pharyngeal changes--a longitudinal cephalometric study between 22 and 42 years of age. Part II: Morphological uvulo-glossopharyngeal changes. *Eur J Orthod* 1999; 21(4): 345-55.
13. Malhotra A, Huang Y, Fogel R, Lazic S, Pillar G, Jakab M, et al. Aging influences on pharyngeal anatomy and physiology: The predisposition to pharyngeal collapse. *Am J Med* 2006; 119(1): 72-4.
14. You M, Li X, Wang H, Zhang J, Wu H, Liu Y, et al. Morphological variety of the soft palate in normal individuals: Aa digital cephalometric study. *Dentomaxillofac Radiol* 2008; 37(6): 344-9.
15. Kumar DK, Gopal KS. Morphological variants of soft palate in normal individuals: A digital cephalometric study. *Journal of Clinical and Diagnostic Research* 2011; 5(6): 1310-3.
16. Patni V, Jagdhari S, Motwani M. Morphological variation of the soft palate in normal individuals - A digital cephalometric study. *Central India Journal of Dental Science* 2011; 2(3): 168-71.
17. Praveen BN, Amrutesh S, Pal S, Shubhasini Ar, Vaseemuddin S. Various shapes of soft palate: A lateral cephalometric study. *World Journal of Dentistry* 2011; 2: 207-10.
18. Maltais F, Carrier G, Cormier Y, Sériès F. Cephalometric measurements in snorers, non-snorers, and patients with sleep apnoea. *Thorax* 1991; 46(6): 419-23.

19. Taylor M, Hans MG, Strohl KP, Nelson S, Broadbent BH. Soft tissue growth of the oropharynx. *Angle Orthod* 1996; 66(5): 393-400.
20. Satoh K, Wada T, Tachimura T, Shiba R. The effect of growth of nasopharyngeal structures in velopharyngeal closure in patients with repaired cleft palate and controls without clefts: A cephalometric study. *Br J Oral Maxillofac Surg* 2002; 40(2): 105-9.
21. Hoopes JE, Dellon AL, Fabrikant JI, Edgerton MT, Jr., Soliman AH. Cineradiographic definition of the functional anatomy and apathophysiology of the velopharynx. *Cleft Palate J* 1970; 7: 443-54.
22. Simpson RK, Austin AA. A cephalometric investigation of velar stretch. *Cleft Palate J* 1972; 9: 341-51.

Archive of SID



## Evaluation of morphological varieties of the soft palate on digital cephalograms in 15-35 year-old subjects

Roshanak Ghafari, Saeed Azarbajejani, Samira Sadat Nourbakhsh\*

### Abstract

**Introduction:** *The soft palate is the posterior fibro-muscular portion of the palate, with a main role in velopharyngeal closure which assists in the normal functions of sucking, swallowing and pronunciation. The aim of this study was to investigate variations in the morphology of soft palate in normal subjects.*

**Materials and Methods:** *In this descriptive-analytical study 169 digital lateral cephalograms were selected from normal subjects (94 women and 75 men), with age ranges of 15-20 and 21-35, referring to a private oral radiology center in Isfahan. Morphology of the soft palate on lateral cephalograms was examined and classified into 6 types. In addition, the soft palate lengths in each type and differences in relation to age and gender were evaluated. Data were analyzed by t-test, chi-squared test and one-way ANOVA ( $p$  value  $< 0.05$ ).*

**Results:** *The morphology of the soft palate was classified into 6 types. Type 1 (leaf-shaped) was the most prevalent. There was a significant difference in the shape of the soft palate between males and females ( $p$  value = 0.02). The mean length of the soft palate in men was more than that in women ( $p$  value = 0.03). In addition, the soft palate length in type 3 (butt-like) was significantly shorter than that in other types ( $p$  value  $< 0.05$ ).*

**Conclusion:** *The soft palate exhibits variable radiographic appearances on lateral cephalograms. Attention to these anatomic variations might assist velopharyngeal closure in patients with cleft palate, obstructive sleep apnea syndrome and speech disorders.*

**Key words:** *Cephalometry, Digital radiography, Soft palate*

**Received:** 25 Feb, 2012      **Accepted:** 3 Jul, 2012

**Address:** DDS, Isfahan, Iran.

**Email:** samira\_nourbakhsh@yahoo.com

Journal of Isfahan Dental School 2012; 8 (4): 356-364.