

# بررسی رادیوگرافیک خطاهای حین درمان در فیکسچرهای ایمپلنت بیماران مراجعه کننده به بخش رادیولوژی دانشکده‌ی دندان پزشکی اصفهان در مرحله‌ی پس از جراحی

دکتر احسان حکمتیان<sup>۱</sup>، دکتر مرجان بابادی بروجنی<sup>\*</sup>، دکتر زینب صالحی<sup>۲</sup>

## چکیده

**مقدمه:** با وجود آگاهی دندان‌پزشکان از اولویت نگهداری انساج باقی‌مانده نسبت به جایگزینی دندان‌های از دست‌رفته، بیم آن می‌رود که توالی طرح درمان به‌درستی رعایت نشده و سبب شکست درمان و مشکلات متعاقب آن گردد. هدف از این مطالعه بررسی رادیوگرافیک خطاهای موجود در فیکسچرهای ایمپلنت در بیماران مراجعه‌کننده به بخش رادیولوژی دانشکده‌ی دندان پزشکی اصفهان بود.

**مواد و روش‌ها:** در این مطالعه‌ی مقطعی - توصیفی تعداد ۷۰ رادیوگرافی پانورامیک دیجیتال (۵۱ بیمار با دندان و ۱۹ بیمار بی‌دندان)، از مراجعه‌کنندگان به بخش رادیولوژی دانشکده‌ی دندان پزشکی اصفهان که دارای فیکسچر ایمپلنت بودند، به روش نمونه‌گیری آسان، انتخاب شدند. نیازهای درمانی دهان و دندان قابل‌مشاهده در رادیوگرافی پانورامیک که نیاز به درمان قبل از قراردعی ایمپلنت داشتند، در هر بیمار توسط یک متخصص رادیولوژی تعیین و شیوع آن‌ها گزارش گردید. همچنین محل جای‌گذاری ایمپلنت از نظر ارتباط با ساختارهای مجاور بررسی گردید. جهت تحلیل داده‌ها از روش‌های آمار توصیفی استفاده شد.

**یافته‌ها:** در مطالعه‌ی حاضر در ۴۸٪ از موارد فاصله‌ی بین ایمپلنت ناحیه خلف ماگزایلا با سینوس ناکافی بود. همچنین در ۱۷٪ موارد فاصله‌ی کافی ایمپلنت با دندان مجاور و در ۱۱٪ موارد فاصله‌ی کافی با کانال مندیبولار مشاهده نشد. در میان ۵۱ بیمار با دندان که ایمپلنت‌های دندانی داشتند، شایع‌ترین خطا در مراحل درمان، وجود پوسیدگی دندانی با فراوانی ۶۲/۷٪ بود و پس از آن ضایعه‌ی پری‌اپیکال با شیوع ۴۱/۲٪ قرار داشت.

**نتیجه‌گیری:** با توجه به محدودیت‌های این مطالعه، خطا در روند درمانی ایمپلنت، امری شایع است و نیاز به آموزش‌های بیشتر جهت ارائه‌ی خدمات با کیفیت بیشتر توصیه می‌گردد.

**کلید واژه‌ها:** رادیوگرافی پانورامیک، ایمپلنت، طرح درمان

\* دستیار تخصصی، کمیته پژوهش‌های دانشجویی، گروه رادیولوژی دهان، فک و صورت، دانشکده‌ی دندان پزشکی، دانشگاه علوم پزشکی اصفهان، اصفهان، ایران (مؤلف مسؤول)  
marjanborujeni@yahoo.com

۱: استادیار، مرکز تحقیقات دندان پزشکی ترابی‌نژاد، گروه رادیولوژی دهان، فک و صورت، دانشکده‌ی دندان پزشکی، دانشگاه علوم پزشکی اصفهان، اصفهان، ایران

۲: دستیار تخصصی، کمیته پژوهش‌های دانشجویی، گروه دندان پزشکی کودکان، دانشکده‌ی دندان پزشکی، دانشگاه علوم پزشکی اصفهان، اصفهان، ایران  
این مقاله حاصل پایان‌نامه تخصصی در دانشگاه علوم پزشکی اصفهان به شماره ۳۹۳۱۱۷ می‌باشد.

این مقاله در تاریخ ۹۲/۱۲/۵ به دفتر مجله رسیده، در تاریخ ۹۳/۳/۳ اصلاح شده و در تاریخ ۹۳/۳/۱۳ تأیید گردیده است.

مجله دانشکده دندان پزشکی اصفهان  
۱۳۹۳، ۱۰ (۵): ۳۲۱ تا ۳۲۳

## مقدمه

هدف آرمانی دندان پزشکی نوین بازسازی شکل، عملکرد، راحتی، زیبایی، تکلم و سلامت از دست رفته‌ی بیمار است. یکی از درمان‌های نوین و بسیار پرطرفدار جهت برآوردن این نیازها ایمپلنت است که استفاده از آن به‌طور واضحی در دو دهه‌ی گذشته افزایش یافته است [۱].

دندان پزشکی ممکن است ایمپلنت را به عنوان پایه‌ای مستقل برای رستوریشن خود در نظر بگیرد یا در برخی موارد از ایمپلنت همراه با دندان‌های طبیعی برای ساپورت یک پروتز استفاده کند. در هر دو حالت طرح درمان قویا تحت تأثیر وضعیت دندان‌های باقی مانده، به‌خصوص دندان‌های مجاور ناحیه‌ی بی‌دندانی است. دندان‌های طبیعی ممکن است قبل از تکمیل درمان‌های پروتزی نیاز به درمان‌های دیگری داشته باشند. بهترین زمان آگاه کردن بیمار از تمامی درمان‌های لازم جهت بازسازی وضعیت موجود و انجام اقدامات مربوطه، قبل از انجام جراحی جهت جایگزینی ایمپلنت‌ها می‌باشد. در غیر این صورت ممکن است نتایج درمانی و هزینه‌ی درمان با نتیجه‌ی پیش‌بینی شده در تعارض قرار گیرد و سبب عدم رضایت بیمار و در نهایت نیاز به تغییر طرح درمان و یا پیش‌آگهی ضعیف‌تر درمان گردد [۲].

به‌منظور تشخیص مناسب وضعیت بافت‌های اطراف ایمپلنت، معاینه‌ی بالینی اولین قدم می‌باشد. از آن‌جا که مخاط پوشاننده اجازه‌ی بررسی دقیق شکل و ضخامت استخوان و یا ضایعات پاتولوژیک احتمالی را نمی‌دهد، معاینه‌ی بالینی باید با یافته‌های رادیوگرافیک تأیید شود [۳].

به‌طور کلی معاینات بالینی شامل گرفتن تاریخچه‌ی دقیق از بیمار، معاینات دقیق خارج دهانی و معاینات کامل داخل دهانی می‌باشد. معاینات داخل دهانی شامل بررسی کامل بافت‌های نرم و سخت داخل دهان است. کلیه‌ی ضایعات بافت نرم و سخت باید قبل از قراردادن ایمپلنت برطرف شود. از جمله ضایعات بافت نرم می‌توان به مواردی همچون: هرپتیک استئوماتیت، کاندیدا، تومور و ... اشاره نمود. ضایعات بافت سختی که بیشتر نیاز به درمان قبل از جای‌گذاری ایمپلنت دارند شامل دندان نهفته، کیست‌های استخوانی، قطعات ریشه و عفونت‌های باقی مانده در استخوان آلوئولار به‌عنوان مثال ضایعه‌ی ناشی از شکست درمان اندو و نیز تومورهای داخل فکی می‌باشند [۴].

بافت سخت دندانی باید از نظر نیازهای ترمیمی در دندان‌های باقی مانده به‌خصوص در دندان‌های دقیقاً مجاور ناحیه‌ی بی‌دندانی بررسی شود. این نیازهای درمانی می‌تواند طرح درمان را از یک ایمپلنت به یک پروتز ثابت برای جایگزینی دندان‌ها عوض کند. به سایر پاتولوژی‌ها از جمله پوسیدگی، شکستگی، اتریشن، ابریژن و ... باید توجه شود. ترمیم‌های موجود باید بررسی شوند، تست زنده بودن دندان‌ها به‌خصوص در مجاورت ناحیه‌ی بی‌دندانی باید انجام شود، زیرا می‌تواند نشانه‌ی وجود مشکلات اندودنتیک باشد که باید قبل از درمان ایمپلنت، درمان شود [۴]. انجام نشدن هر یک از اقدامات درمانی بر روی دندان‌های موجود نهایتاً سبب از دست رفتن این دندان‌ها می‌شود که با فلسفه‌ی حفظ و نگهداری سلامت بیمار در تعارض است. این رو بهتر است پیش از جایگزینی آن‌چه از دست رفته است برای حفظ آن‌چه موجود است، تلاش کنیم. اگر مراحل تشخیص و طرح درمان به‌درستی صورت نگیرد، مشکلات بالقوه‌ای می‌تواند در درمان ایمپلنت نیز روی دهد. یک مشکل بالقوه، ضایعات اطراف ایمپلنت است که می‌تواند در اثر آلودگی با فلور میکروبی ایجاد شود [۵].

در ارزیابی رادیوگرافیک پیش از جراحی ساختارهایی چون غده‌ی بزاقی ساب مندیولار و ساب لینگوال، برجستگی چانه‌ای، کانال الوئولار تحتانی و کانال منتال در مندیبل و نواحی آناتومیکی چون دپرسیون‌های استخوان کورتیکال باکال در نواحی ثنایا و کانین، محل کانال اینسیزیو، حفره‌ی بینی و سینوس ماگزیلاری باید به‌دقت بررسی شود [۶]. بررسی‌های رادیوگرافیک، ارتفاع دقیق استخوان (Bone height)، پهنا و شکل (Width and contour) آن را مشخص کرده و اطلاعات دقیقی در رابطه با ساختارهای حیاتی آناتومیک (Vital anatomic structures) مجاور محل قرارگیری ایمپلنت در اختیار ما قرار می‌دهد [۷]. مدرن بودن و جذابیت درمان ایمپلنت سبب می‌شود تا پس از تقاضای بیمار، دیگر نیازهای درمانی وی نادیده گرفته شود یا در بعضی موارد، پس از پیشنهاد اولیه‌ی درمان ایمپلنت به بیمار، به‌دلیل ترس از انصراف بیمار، لزوم انجام معاینات رادیوگرافیک تکمیلی و درمان‌های پیش‌نیاز ایمپلنت نادیده گرفته شود.

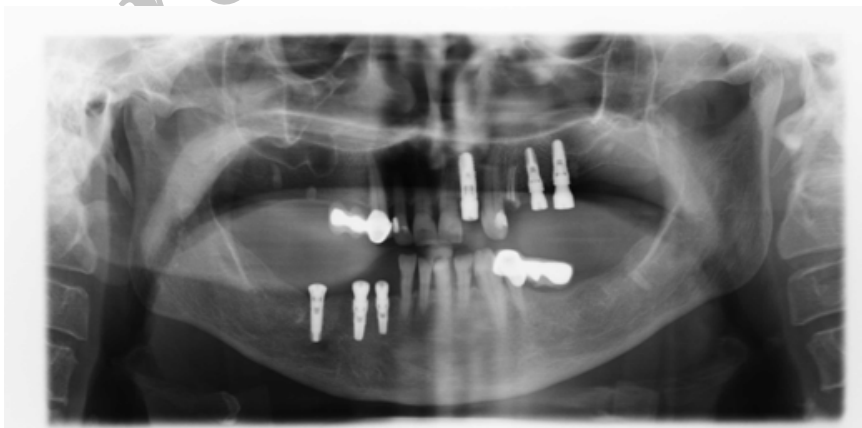دانشکده‌ی دندان پزشکی اصفهان بود. هرچند بررسی با استفاده از رادیوگرافی‌های سه‌بعدی و دقیق‌تر داخل دهانی، امکان آشکارسازی این خطاها و نیازهای درمانی پیش از ایمپلنت را بیشتر نشان می‌دهد ولی رادیوگرافی پانورامیک به تنهایی قادر است خطاهای بزرگ و کلی را به خوبی نشان دهد و آمار حاصل از این رادیوگرافی حداقل خطاها و نیازهای درمانی را نشان می‌دهد.

### مواد و روش‌ها

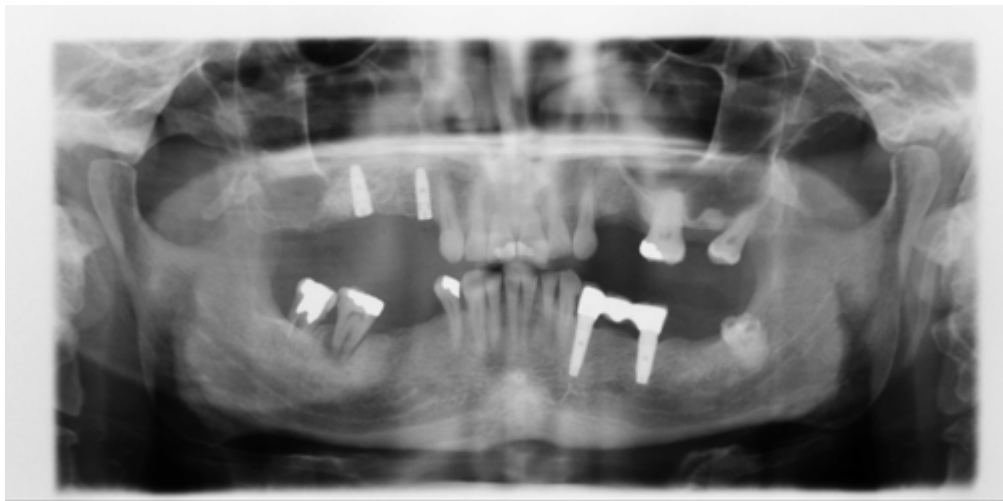در این مطالعه مقطعی - توصیفی تعداد ۷۰ نمونه رادیوگرافی پانورامیک دیجیتال از بیماران مراجعه‌کننده به بخش رادیولوژی دندان پزشکی اصفهان به روش نمونه‌گیری آسان، انتخاب گردیدند. کیفیت مناسب رادیوگرافی جهت مطالعه، دارا بودن فیکسچر ایمپلنت (فاز Post surgical)، موقعیت مناسب بیمار در هنگام تهیه‌ی رادیوگرافی و حداکثر فاصله‌ی ۳ ماه بین کاشت ایمپلنت و تهیه‌ی رادیوگرافی به‌عنوان معیارهای ورود به مطالعه در نظر گرفته شد. در صورت وجود نقص در تهیه‌ی رادیوگرافی، کیفیت نامناسب (تغییر در ابعاد تصویر به دلیل تغییر در حالت سر حین تصویربرداری) و وجود فاصله بیش از سه ماه بین کاشت ایمپلنت و تهیه تصاویر، رادیوگرافی از مطالعه حذف گردید. شکل‌های ۱ و ۲ دو نمونه از رادیوگرافی‌های مورد بررسی را نشان می‌دهند.

با وجود آن که تکنیک‌های رادیوگرافی مقطعی (Cross-sectional) قویاً پیشنهاد می‌شوند ولی امکان بررسی مناسب رادیوگرافی‌های پانورامیک و دوز کم بیمار در آن، این نوع تکنیک را به عنوان رادیوگرافی استاندارد در درمان‌های ایمپلنت مطرح کرده است [۸]. هرچند وضوح (resolution) تصاویر پانورامیک کمتر از رادیوگرافی‌های داخل دهانی است، اما این تصاویر منطقه وسیع‌تری از فکین و ساختمان‌های اطراف را نمایش می‌دهد. دستگاه‌های رادیوگرافی پانورامیک به‌طور وسیعی در دسترس هستند و این تکنیک به‌عنوان یک وسیله‌ی غربالگری و تشخیصی، بسیار سودمند است. این رادیوگرافی‌ها در بررسی وضعیت دندان‌های موجود و تخمین اولیه کمرست استخوان آلوئولار در ناحیه بی‌دندانی، حدود کورتیکال کانال مندیبولار، سینوس‌های ماگزیلری و حفره‌ی بینی مفید می‌باشند [۹].

با وجود آگاهی دندان‌پزشکان از توالی صحیح طرح درمان، به دلیل استقبال فراوان دندان‌پزشکان و بیماران از درمان‌های ایمپلنت، بیم آن می‌رود که در مواردی توالی طرح درمان به درستی رعایت نشده و قبل از انجام سایر درمان‌های مورد نیاز بیمار که مقدم بر درمان ایمپلنت هستند، جراحی‌های ایمپلنت صورت گرفته و سبب شکست درمان و مشکلات متعاقب آن گردد. بنابراین هدف از این مطالعه بررسی رادیوگرافی‌های پانورامیک جهت تعیین خطاهای صورت‌گرفته در حین درمان و انتخاب محل کاشت ایمپلنت در بیماران دارای فیکسچر ایمپلنت (مرحله‌ی Post surgical) مراجعه‌کننده به بخش رادیولوژی



شکل ۱. ریشه‌های باقی‌مانده‌ی متعدد، پوسیدگی دندان‌ها، ضایعه‌ی پری‌اپیکال در دندان پرمولر اول فک بالا دقیقاً مجاور ایمپلنت مشاهده می‌شود



شکل ۲. پوسیدگی دندان، ضایعه‌ی پری‌اپیکال در دندان مولر فک پایین مشاهده می‌شود

هرگرافی یک بار بررسی شد. برای اطمینان از عدم ایجاد پوسیدگی پس از قرار دادن فیکسچر، فاصله‌ی بین قرار دادن فیکسچر و تهیه‌ی رادیوگرافی بسیار کوتاه (حداکثر ۳ ماه) تعیین شد. همچنین تنها پوسیدگی‌های Moderate تا Severe ثبت گردید و از پوسیدگی‌های Incipient صرف‌نظر شد. همچنین به‌عنوان هدف فرعی محل جای‌گذاری ایمپلنت از نظر ارتباط ایمپلنت با ساختارهای مجاور آن بررسی گردید. برای تعیین دقت در قراردعی ایمپلنت‌ها از فاصله‌های موجود در جدول ۱ استفاده گردید.

رادیوگرافی‌ها بر روی مانیتور و در یک اتاق نیمه‌تاریک بررسی شد. برای مشاهده‌ی بهتر جزئیات از نرم‌افزار بزرگ‌نمایی استفاده گردید. تغییر دیگری در رادیوگرافی داده نشد. نیازهای درمانی دهان و دندان قابل مشاهده در رادیوگرافی پانورامیک شامل: پوسیدگی در دندان‌های باقی‌مانده، ضایعات پالپ و پری‌آپیکال، ریشه‌های باقی‌مانده، اورهنگ ترمیم‌های موجود، وجود جرم و ضایعات پریودنتال که نیاز به درمان قبل از قراردعی ایمپلنت داشتند، در هر بیمار توسط یک نفر متخصص رادیولوژی دهان و فک و صورت تعیین و شیوع آن‌ها گزارش گردید.

جدول ۱. فاصله استاندارد ایمپلنت با ساختارهای مجاور [۱۰]

ساختار مجاور ایمپلنت	حداقل فاصله‌ی لازم بین ایمپلنت و ساختار مجاور
سینوس ماگزیلاری	۱ میلی‌متر
حفرة‌ی بینی	۱ میلی‌متر
کانال ثنایایی	دورتر از خط وسط
فاصله‌ی دو ایمپلنت از یک‌دیگر	۳ میلی‌متر
سقف کانال عصب‌دندانی تحتانی	۲ میلی‌متر
از لبه‌ی قدامی عصب چانه‌ای	۵ میلی‌متر
لبه‌ی تحتانی مندیبل	۱ میلی‌متر

بررسی تاریخچه‌ی بیمار از نظر انجام Sinus lift وجود نداشت که این مورد نیز از محدودیت‌های این مطالعه به‌حساب می‌آید. برای تجزیه و تحلیل داده‌ها از روش‌های آمار توصیفی شامل رسم نمودار محاسبه‌ی درصدها و نسبت‌ها و فواصل اطمینان آن‌ها استفاده شد.

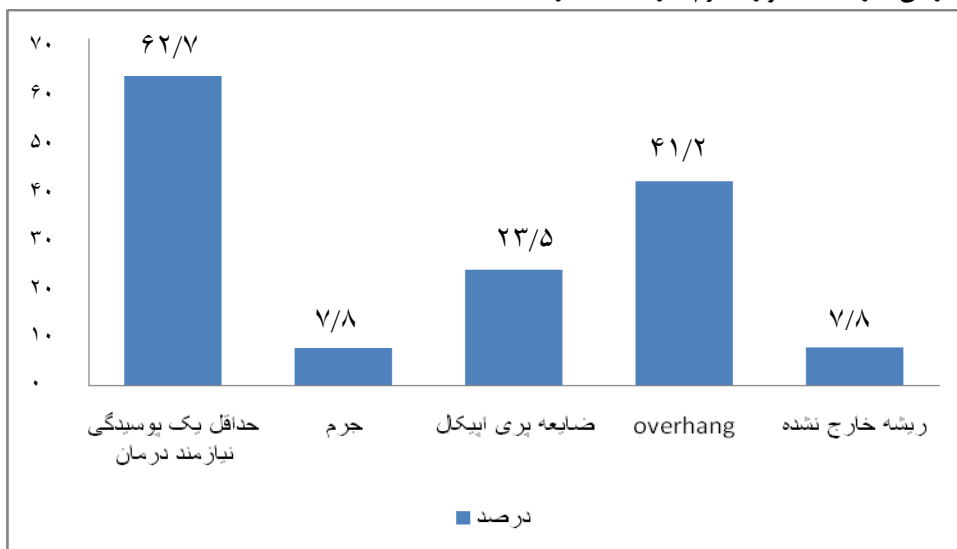
لازم به ذکر است به دلیل عدم امکان اندازه‌گیری دقیق فاصله‌ها در رادیوگرافی پانورامیک و نیز امکان سوپر ایمپوز شدن ساختارها، صرفاً آن‌چه که در گرافی توسط مشاهده‌گر مشاهده شد (اعم از فاصله‌ی کافی یا ناکافی) گزارش گردید. همچنین به‌دلیل عدم حضور بیمار در هنگام بررسی رادیوگرافی، امکان

## یافته‌ها

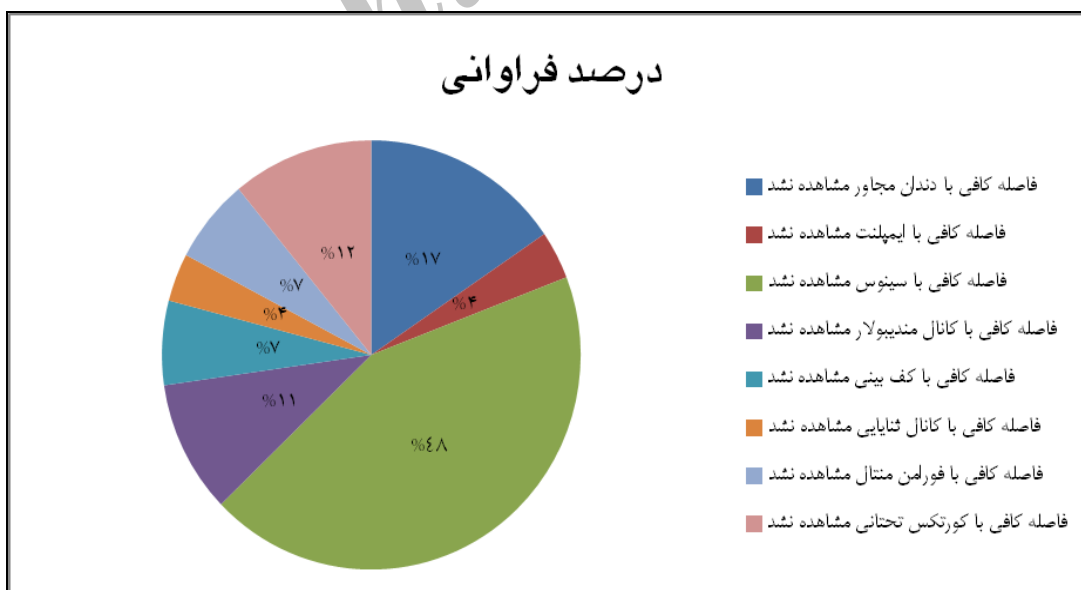
این مطالعه بر روی رادیوگرافی‌های ۷۰ بیمار شامل ۲۶ مرد و ۴۴ زن (۶۲/۹٪) که دارای فیکسچر ایمپلنت بودند، انجام شد. از این میان ۱۹ نفر (۲۷/۱٪) بی‌دندان کامل و ۵۱ نفر (۷۲/۹٪) دارای دندان بودند.

از میان تصاویر مورد مطالعه، با توجه به محدودیت‌های تصاویر پانورامیک در ۶۲/۷٪ از بیماران بادنندان، حداقل یک پوسیدگی نیازمند به درمان، در ۷/۸٪ موارد جرم، در ۲۳/۵٪ از

آن‌ها ضایعه پری‌ایپیکال استخوانی و در ۴۱/۲٪ ترمیم دارای overhang مشاهده گردید. تنها در ۴ بیمار (۷/۸٪) ریشه‌های باقی‌مانده‌ی خارج نشده وجود داشت و البته در هیچ‌یک از بیماران ضایعه‌ی داخل استخوانی متفرقه‌ی درمان نشده وجود نداشت. در نمودار ۱ درصد فراوانی مشکلات دندانی درمان نشده قبل از جراحی ایمپلنت نشان داده شده است. در نمودار ۲ درصد فراوانی خطاهای قراردعی ایمپلنت‌ها از نظر فاصله با ساختارهای مجاور نشان داده شده است.



نمودار ۱. درصد فراوانی مشکلات دندانی درمان نشده قبل از جراحی ایمپلنت



نمودار ۲. درصد فراوانی خطا در قراردعی ایمپلنت‌ها از نظر فاصله با ساختارهای مجاور

Park و همکاران [۱۴] در سال ۲۰۱۰ نشان دادند که استفاده از رادیوگرافی پانورامیک دیجیتال دقت کافی دارد و بزرگ‌نمایی آن مشکلی در جراحی ایمپلنت ایجاد نمی‌کند.

در مطالعه‌ی حاضر در میان ۵۱ بیمار با دندان که ایمپلنت‌های دندانی قرار داده بودند شایع‌ترین خطا در مراحل اجرای درمان قبل از قراردعی ایمپلنت پوسیدگی دندانی با درصد فراوانی ۶۲/۷٪ بود و پس از آن ضایعه‌ی پری‌اپیکال با شیوع ۴۲/۲٪ قرار داشت.

یک مشکل بالقوه در درمان ایمپلنت، ضایعات اطراف ایمپلنت است که می‌تواند در اثر آلودگی با فلور میکروبی ایجاد شود [۵]. این ضایعات می‌توانند در ناحیه‌ی کروئال یا پره‌آپیکال ایمپلنت رخ دهند.

فلور میکروبی می‌تواند از منابع مختلفی منشأ بگیرد، شامل:

۱. عفونت در داخل استخوان که از قبل وجود داشته است [۲].

۲. ضایعه‌ی اندو در دندان مجاور [۱۶، ۱۵، ۱].

۳. عفونت میکروبی از سایر دندان‌های باقی‌مانده [۱۸، ۱۷].

Tseng و همکاران [۱] در یک Case report یک مورد از شکست ایمپلنت را به علت پاتولوژی اطراف آن گزارش نمودند، این پاتولوژی به دلیل نزدیکی به ضایعه‌ی پره‌آپیکال در یک دندان مجاور ناحیه بود که در نهایت منجر به خارج نمودن ایمپلنت ۶ ماه پس از پایان درمان شد.

Sussman و همکاران [۱۸] نیز دو مورد از شکست ایمپلنت را نزدیک دندان اندو شده گزارش کردند، در این دو مورد به دلیل شکایت بیمار از درد، یک ماه پس از اولین مرحله‌ی جراحی، ایمپلنت خارج شده و دبریدمان انجام شد. پنج ماه پس از خارج کردن ایمپلنت، ضایعه‌ی آپیکال در آپکس دندان اندو شده در رادیوگرافی دیده شد.

Shaffer و همکاران [۱۹] نیز شش مورد از شکست ایمپلنت را به دلیل گسترش ضایعه اندو از دندان مجاور به اطراف ایمپلنت گزارش نمودند.

با توجه به شیوع بالای ضایعات پری‌اپیکال در دندان‌های مجاور ایمپلنت‌ها در مطالعه حاضر و شواهد موجود از مطالعات گذشته در خصوص شکست ایمپلنت‌های مجاور این ضایعات دقت بیشتری در خصوص قراردعی ایمپلنت‌ها نیاز است و

از تعداد ۳۰ بیماری (۴۲/۹٪) که در خلف مندیبل دارای ایمپلنت بودند تنها در ۵ بیمار (۱۶/۹٪) فاصله‌ی کافی باکانال تحتانی مندیبل مشاهده نشد.

از تعداد ۲۱ بیماری (۳۰٪) که در قدام ماگزایلا دارای ایمپلنت بودند، در ۳ مورد (۱۴/۳٪) فاصله‌ی کافی از کف بینی و ۱ مورد (۴/۸٪) فاصله‌ی کافی میان ایمپلنت و سوراخ ثنایی مشاهده نشد.

تعداد ۳۸ بیمار (۵۴/۳٪) در خلف مگزایلا ایمپلنت داشتند که از این تعداد در ۲۲ نفر (۵۷/۸٪) فاصله کافی میان ایمپلنت و سینوس مگزایلا مشاهده نشد.

تعداد ۲۶ بیمار (۳۷/۱٪) دارای ایمپلنت در قدام مندیبل بودند که از این تعداد تنها در ۳ مورد (۱۱/۵٪) فاصله‌ی کافی میان ایمپلنت و فورامن متال مشاهده نشد. همچنین تنها در یک مورد (۳/۸٪) فاصله‌ی کافی با کورتکس تحتانی مندیبل مشاهده نشد.

## بحث

Operative procedural errors (OPE) یا خطاهای حین

پروسه‌های درمانی می‌توانند منجر به اختلال در عملکرد دندان یا ایمپلنت گردند. OPE تحت تأثیر سه عامل پزشک، بیمار و عوامل مؤثر بر پیشرفت کار قرار می‌گیرد و آگاهی از OPE نیاز به دقت بیشتر در طول درمان را پیشنهاد می‌کند [۱۱].

معیارهای رادیوگرافیکی موفقیت درمانی، جهت تصمیم‌گیری کلینیکی بسیار ارزشمند هستند. رادیوگرافی هم‌چنان یک ابزار مهم تشخیصی در ارزیابی شکست ایمپلنت‌های دندانی است و برای ارزیابی صحیح شرایط ایمپلنت کیفیت رادیوگرافی و تجربه پزشک ضروری است [۱۲].

از آنجا که تصویربرداری پانورامیک یکی از پرستفاده‌ترین وسایل تشخیصی در دندان‌پزشکی ایمپلنت می‌باشد و با توجه به نتایج مطالعات گذشته مبنی بر دقت مناسب این رادیوگرافی در جراحی‌های ایمپلنت [۱۳، ۵]، در این مطالعه نیازهای درمانی قابل مشاهده در این نوع تصویربرداری مورد مطالعه قرار گرفت.

هر چند نتایج مطالعه Molander و همکاران [۱۳] نشان داده است که رادیوگرافی‌های آنالوگ که بر روی فیلم ظاهر می‌گردند نسبت به انواع دیجیتال جهت مشاهده‌ی ساختارهای آناتومیک بهترند.



فاصله‌ی کافی ایمپلنت با دندان مجاور و در ۱۱٪ موارد فاصله‌ی کافی با کانال مندیولار مشاهده نشده بود.

با توجه به اهمیت فاصله‌ی صحیح ایمپلنت با ساختارهای مجاور و عوارض ناشی از عدم رعایت این فاصله دقت بیشتری در قراردعی ایمپلنت‌ها نیاز است این مسأله باید در روند آموزش قراردعی ایمپلنت در نظر گرفته شود.

از محدودیت‌های این مطالعه آن بود که با توجه به دسترسی نداشتن به بیماران و تنها استفاده از تصاویر آن‌ها و عدم توانایی در پیگیری طولانی مدت بیماران، امکان بررسی شکست و موفقیت ایمپلنت‌ها در مدت طولانی وجود نداشت. همچنین امکان بررسی اثر هر یک از خطاها مانند فشارهای اکلوزالی بیش از حد از سوی دندان‌های مقابل، اکلوزن نامطلوب و طرح درمان نادرست پروتز و ... بر موفقیت و شکست ایمپلنت وجود نداشت. بنابراین انجام مطالعه‌ای مشابه با حجم نمونه‌ی بیشتر و مدت بیشتر پیگیری بیماران پیشنهاد می‌گردد. همچنین تصاویر پانورامیک برای بررسی ضایعات پوسیدگی کوچک یا بیماری پری‌آپیکال به اندازه‌ی رادیوگرافی پره‌آپیکال مفید نیستند. همچنین گاهی اوقات اورلپ شدن ساختمان‌ها نظیر ستون فقرات گردنی می‌تواند موجب مخفی ماندن ضایعات ادوتورژنیک به‌خصوص در ناحیه‌ی اینسایزورها شود [۹]. بنابراین ممکن است تعدادی از نیازهای درمانی پیش از ایمپلنت از نظر مشاهده‌گر دور مانده باشد. همچنین امکان اندازه‌گیری دقیق فواصل در گرافی پانورامیک وجود ندارد. لذا پیشنهاد می‌گردد مشابه این طرح تحقیقاتی بر روی دیگر رادیوگرافی‌های معمول در درمان ایمپلنت از جمله CBCT انجام گردد.

علاوه بر بررسی نیازهای درمانی، این مطالعه به بررسی همزمان خطاهای حین درمان در بیماران دارای فیکسچر ایمپلنت پرداخته است. بر اساس بررسی‌های ما تا کنون مطالعه‌ای مشابه با این شرایط و با هدف بررسی این خطاها به صورت همزمان انجام نشده است. همچنین آگاهی از شیوع انواع خطاهای رایج در حین درمان ایمپلنت می‌تواند منجر به آموزش بهتر و تأکید بیشتر بر خطاهای رایج گردد تا شکست‌های درمانی به حداقل برسد.

### نتیجه‌گیری

نتایج نشان می‌دهد که خطا در پروسه‌ی درمانی ایمپلنت، امری شایع است و آموزش‌های بیشتر و دقت بیشتر در حین درمان نیاز است.

قراردعی ایمپلنت‌ها در مجاورت با این ضایعات باید به‌عنوان یک ریسک فاکتور در روندهای آموزشی تلقی شود.

با توجه به طولانی بودن مراحل درمان ایمپلنت، چنانچه ترمیم دندان‌های پوسیده به مرحله‌ی پس از انجام درمان ایمپلنت موکول شود، علاوه بر ایجاد ریسک شکست ایمپلنت، امکان پیشرفت پوسیدگی‌ها و حتی ازدست رفتن دندان‌های موجود وجود دارد. همچنین گاهی طراحی یک طرح درمان جامع برای دندان‌های باقی‌مانده بیمار می‌تواند سبب تغییرات عمده در اقدامات پیش‌بینی شده جهت جایگزینی دندان‌های ازدست رفته شده و طرح درمان را از ایمپلنت به سمت پروتز ثابت که درمانی ساده‌تر و کم‌هزینه‌تر است سوق دهد.

درمان موفق و نتایج قابل پیش‌بینی با داشتن مخاط و استخوان سالم و حفظ ساختارهای آناتومیک حیاتی به‌دست می‌آید [۳]. برای مثال در صورت تماس ایمپلنت با بافت‌های عصبی، عوارضی چون شکست در اتصال استخوانی (Osseointegration) یا اختلالات حسی عصبی انتظار می‌رود [۲۰]. یکی از مهم‌ترین نواحی آناتومیک فکی کانال آلوئولار تحتانی (Inferior alveolar canal) می‌باشد. لذا از آنجا که از جدی‌ترین عوارض ایمپلنت‌های دندان‌ی در فک پایین، تغییر حس لب پایین به‌دنبال آسیب به عصب آلوئولار تحتانی می‌باشد، تعیین رابطه‌ی آن با محل دقیق ایمپلنت مهم تلقی می‌شود [۵]. تکنیک‌های متنوعی از جمله روش‌های رادیوگرافی معمول (داخل دهانی، پانورامیک، توموگرافی، سفالومتری و توموگرافی کامپیوتری) به‌منظور مشخص کردن کانال آلوئولار تحتانی پیشنهاد شده است [۲۱].

Vazquez و همکاران [۵] در سال ۲۰۰۶ در بررسی که روی ۱۵۲۷ بیمار با بی‌دندانی کامل یا پاسیل انجام دادند گزارش کردند که رادیوگرافی پانورامیک می‌تواند به‌عنوان یک وسیله‌ی ارزیابی مطمئن در ایمپلنت‌های خلفی مندیبل به‌کار گرفته شود.

Kasemo و همکاران [۲۲] گزارش کرده‌اند برای جلوگیری از آسیب به مخاط بینی و سینوس، بهتر است این نواحی با ایمپلنت پرپوره نشود.

در بررسی رادیوگرافی بیماران در مطالعه‌ی حاضر در نیمی (۴۸٪) از موارد فاصله‌ی کافی بین ایمپلنت در ناحیه‌ی خلف مگزیلا با سینوس ماگزیلاری مشاهده نشد. همچنین نتایج نشان داد که در ۱۷٪ موارد

## References

1. Tseng CC, Chen YH, Pang IC, Weber HP. Peri-implant pathology caused by periapical lesion of an adjacent natural tooth: a case report. *Int J Oral Maxillofac Implants* 2005; 20(4): 632-5.
2. Misch CE. Contemporary implant dentistry. 3<sup>rd</sup> ed. St. Louis: Mosby; 2007.
3. Katsoulis J, Enkling N, Takeichi T, Urban IA, Mericske Stern R, Avrampou M. Relative Bone Width of the Edentulous Maxillary Ridge. Clinical implications of digital assessment in presurgical implant planning. *Clin Implant Dent Relat Res* 2012; 14 (Suppl 1): e213-23.
4. Lindhe J. Textbook of clinical periodontology. Michigan: Munksgaard; 1983.
5. Vazquez L, Saulacic N, Belser U, Bernard JP. Efficacy of panoramic radiographs in the preoperative planning of posterior mandibular implants: a prospective clinical study of 1527 consecutively treated patients. *Clin oral implants res* 2008; 19(1): 81-5.
6. Petrikowski C, Pharoah M, Schmitt A. Presurgical radiographic assessment for implants. *J prosthet dent* 1989; 61(1): 59-64.
7. Bagchi P, Joshi N. Role of radiographic evaluation in treatment planning for dental implants: A Review. *J Dent Allied Sci* 2012; 1(1): 21-5.
8. Frei C, Buser D, Dula K. Study on the necessity for cross-section imaging of the posterior mandible for treatment planning of standard cases in implant dentistry. *Clin oral implants res* 2004; 15(4): 490-7.
9. White SC, Pharoah MJ. Oral radiology: principles and interpretation. 6<sup>th</sup> ed. St. Louis: Mosby; 2008.
10. Peterson LJ, Ellis E, Hupp JR, Tucker MR. Contemporary oral and maxillofacial surgery. St. Louis: Mosby; 2008.
11. Silva JA, de Alencar AH, da Rocha SS, Lopes LG, Estrela C. Three-dimensional image contribution for evaluation of operative procedural errors in endodontic therapy and dental implants. *Braz Dent J* 2012; 23(2): 127-34.
12. Gröndahl K, Lekholm U. The predictive value of radiographic diagnosis of implant instability. *Int J Oral Maxillofac Implants* 1997; 12(1): 59-64.
13. Molander B, Gröndahl HG, Ekstubby A. Quality of film-based and digital panoramic radiography. *Dentomaxillofac Radiol* 2004; 33(1): 32-6.
14. Park JB. The evaluation of digital panoramic radiographs taken for implant dentistry in the daily practice. *Med Oral Patol Oral Cir Bucal* 2010; 15(4): e663-6.
15. Scarano A, Di Domizio P, Petrone G, Iezzi G, Piattelli A. Implant periapical lesion: a clinical and histologic case report. *J Oral Implantol* 2000; 26(2): 109-13.
16. McAllister B, Masters D, Meffert RM. Treatment of implants demonstrating periapical radiolucencies. *Pract Periodontics Aesthet Dent*: 1992; 4(9): 37-41.
17. Mombelli A, Buser D, Lang NP. Colonization of osseointegrated titanium implants in edentulous patients. *Oral Microbiol Immunol* 1988; 3(3): 113-20.
18. Sussman HI, Schleyer TK, Colon A. Implant pathology associated with loss of periapical seal of adjacent tooth: clinical report. *Implant dent* 1997; 6(1): 33-7.
19. Shaffer MD, Juruaz DA, Haggerty PC. The effect of periradicular endodontic pathosis on the apical region of adjacent implants. *Oral Surg Oral Med Oral Pathol Oral Radiol Endod* 1998; 86(5): 578-81.
20. Mraiwa N, Jacobs R, Van Cleynenbreugel J, Sanderink G, Schutyser F, Suetens P, et al. The nasopalatine canal revisited using 2D and 3D CT imaging. *Dentomaxillofac Radiol* 2004; 33(6): 396-402.
21. Dula K, Mini R, Van der Stelt PF, Buser D. The radiographic assessment of implant patients: decision-making criteria. *Int J Oral Maxillofac Implants* 2001; 16(1): 80-9.
22. Bra-nemark P, Zarb GA, Albrektsson T, Rosen H. Tissue-integrated prostheses: osseointegration in clinical dentistry. *Plastic Reconstruct Surg* 1986; 77(3): 496-7.



## Radiographic evaluation of treatment procedural errors in patients with implant fixtures referring to the Radiology Center of Isfahan Faculty of Dentistry after surgery

Ehsan Hekmatian, Marjan Babadi Borujeni \*, Zeynab Salehi

### Abstract

**Introduction:** *Despite dentists' awareness about the priority of preserving natural tissues over replacement of lost teeth, there is fear that treatment plan sequences might not be properly followed, resulting in treatment failure and the relevant complications. The aim of this study was radiographic evaluation of implant fixture errors in patients referring to the Radiology Center of Isfahan Faculty of Dentistry.*

**Materials and Methods:** *In this cross-sectional study, convenience sampling method was used to select 70 samples of panoramic radiographs, from 51 dentate individuals and 19 edentulous patients with implant fixture, referring to the Radiology Department of Isfahan Faculty of Dentistry. Oral health needs revealed by the panoramic radiographs, requiring treatment before implant placement, were determined for each patient by an oral and maxillofacial radiologist and their prevalence was reported. In addition, the implant site was investigated in terms of its relationship with adjacent structures. To analyze data, descriptive statistical methods were used.*

**Results:** *In 48% of cases, there was inadequate distance between the posterior implants and the maxillary sinus. In addition, there was inadequate distance between the fixed implant and the adjacent tooth and the mandibular canal in 17% and 11% of patients, respectively. Among the 51 dentate patients with dental implants, the most prevalent error in therapeutic procedures was tooth decay with a frequency of 62.7%, followed by periapical lesions with a prevalence of 41.2%.*

**Conclusion:** *Under the limitations of the present study, errors are common in implant treatment procedures, and further training is recommended to improve the quality of services.*

**Key words:** *Implant, Panoramic radiography, Treatment plan*

**Received:** 24 Feb, 2014

**Accepted:** 3 Jun, 2014

**Address:** Post Graduate Student, Dental Students Research Center, Department of Oral and Maxillofacial Radiology, School of Dentistry, Isfahan University of Medical Sciences, Isfahan, Iran.

**Email:** marjanborujeni@yahoo.com

**Citation:** Hekmatian E, Babadi Borujeni M, Salehi Z. **Radiographic evaluation of treatment procedural errors in patients with implant fixtures referring to the Radiology Center of Isfahan Faculty of Dentistry after surgery.** J Isfahan Dent Sch 2014; 10(5): 313-321.