

مقایسه میزان تحلیل استخوان کمرست در ایمپلنت‌های فوری و تأخیری در نمای رادیوگرافی: یک مطالعه مقدماتی

دکتر بابک عمویان^۱، دکتر سینا حقانی فر^۲، دکتر حامد حسین کاظمی^۳،
دکتر معصومه حق پناه اسکی*

چکیده

* دکترای تخصصی، گروه پرودنتیکس، دانشکده دندان پزشکی، دانشگاه علوم پزشکی بابل، بابل، ایران (مؤلف مسؤول) parya_0839@yahoo.com

مقدمه: میزان کمتری از تحلیل استخوان کمرستال و حفظ بیشتر ساختار استخوانی در ایمپلنت‌های فوری مشاهده شده است. با توجه به عدم توافق موجود در مطالعات در زمینه میزان موفقیت ایمپلنت‌های فوری در مقایسه با انواع تأخیری، در این مطالعه، میزان تحلیل استخوان کمرستال در این دو نوع ایمپلنت بررسی شد.

۱: استادیار، گروه پرودنتیکس، دانشکده دندان پزشکی، دانشگاه علوم پزشکی بابل، بابل، ایران

مواد و روش‌ها: در این مطالعه مقدماتی، مجموع ۱۲ ایمپلنت (۶ ایمپلنت فوری و ۶ ایمپلنت تأخیری) در بیماران مذکر با محدوده سنی ۶۰-۳۰ سال قرار داده شد و یک هفته پس از آن، رادیوگرافی پری‌اپیکال با استفاده از تکنیک موزی گرفته شد. بیماران در یک دوره ۶ ماهه و یک‌ساله مورد معاینه مجدد قرار گرفته و رادیوگرافی پری‌اپیکال از ناحیه ایمپلنت با شرایط یکسان، تهیه شد. در پایان رادیوگرافی‌های اسکن شده توسط نرم‌افزار Subtract شده و مقایسه شدند و اطلاعات توسط نرم‌افزار SPSS نسخه ۲۱ و با کمک آزمون آماری Mann-Whitney مورد تجزیه و تحلیل قرار گرفت ($\alpha = 0/05$).

۲: دانشیار، گروه رادیولوژی دهان، فک و صورت، دانشکده دندان پزشکی، دانشگاه علوم پزشکی بابل، بابل، ایران

۳: استادیار، گروه بیماری‌های دهان، فک و صورت، دانشکده دندان پزشکی، دانشگاه علوم پزشکی بابل، بابل، ایران

یافته‌ها: ایمپلنت فوری دارای تحلیل استخوان کمرستال کمتر در مقایسه با ایمپلنت تأخیری طی دوره ۶ ماهه بود ($p \text{ value} = 0/009$). همچنین برای دوره یک‌ساله ایمپلنت‌های فوری تحلیل استخوان کمرستال کمتر در مقایسه با ایمپلنت‌های تأخیری داشتند ($p \text{ value} = 0/002$).
نتیجه‌گیری: یافته‌های پژوهش نشان داد که میزان تحلیل استخوان کمرستال در ایمپلنت فوری کمتر است و از این نظر می‌توان کاربرد ایمپلنت فوری را به‌عنوان یک روش موفق‌تر از روش عادی در نظر گرفت.

این مقاله در تاریخ ۹۲/۹/۱۰ به دفتر مجله رسیده، در تاریخ ۹۳/۳/۱۳ اصلاح شده و در تاریخ ۹۳/۶/۱۸ تأیید گردیده است.

کلید واژه‌ها: ایمپلنت‌های دندان، بارگذاری فوری ایمپلنت دندان، تحلیل استخوان، استئواینترگریشن

مجله دانشکده دندان پزشکی اصفهان
۱۳۹۳، ۱۰(۶): ۴۵۷ تا ۴۶۷

مقدمه

اولین مزیت استفاده از ایمپلنت برای جایگزینی دندان‌های از دست‌رفته، حفظ استخوان آلوئول در مقایسه با رستوریشن‌های متحرک متکی بر بافت است [۱]. روش‌ها و مارک‌های تجاری متنوعی، از زمان کاربرد ایمپلنت تا به امروز ابداع شده است که هر یک از این انواع با استفاده از وسایل و تکنیک‌های جراحی پیشنهادی خود، جراح را برای حصول هر چه بهتر نتایج ترغیب می‌کنند. انتخاب نوع ایمپلنت به عواملی چون نوع بی‌دندانی، فضای پروتزی باقی‌مانده، نمای رویشی (Profile emergence)، حجم استخوان باقی‌مانده و الگوی اکلوزالی بستگی دارد [۲]. آنچه که امروزه فارغ از به‌کارگیری هر یک از انواع مارک‌های تجاری قابل بررسی است و ارزش مطالعاتی بیشتری به‌واسطه تأثیر بر روند درمانی ایمپلنت دارد، زمان قراردعی آن است. در زمینه زمان‌بندی قرار دادن ایمپلنت تاکنون طبقه‌بندی‌های مختلفی مطرح شده است. در اکثر مطالعات انجام شده کاربرد واژه Immediate (فوری)، به جای‌گذاری ایمپلنت در زمان کشیدن دندان اشاره دارد. هر چند مطالعاتی در این زمینه وجود دارند که حتی بازه زمانی ۳۰-۶۰ روز بعد از کشیدن دندان را نیز به‌عنوان قراردعی به‌صورت فوری در نظر می‌گیرند [۳-۵]. طی ۲۵ سال اخیر پیش‌بینی میزان موفقیت و کارایی ایمپلنت‌های دندانی بر پایه‌ی مفهوم استواینتریشن که اولین بار توسط Branemark [۴] و Schroeder و همکاران [۵] توصیف گردید، مورد توجه محققین بسیاری بوده است و مطالعات و ارزیابی‌های کوتاه‌مدت و درازمدت متعددی در این زمینه صورت پذیرفته است [۶، ۳، ۱]. در قرار دادن ایمپلنت‌هایی که با جراحی ۲ مرحله‌ای انجام می‌شود، بین مراحل جراحی چندین ماه فاصله زمانی وجود دارد که موجب بهبود شرایط ترمیم زخم می‌شود که متعاقب آن پروسه‌ی استواینتریشن آغاز و ایمپلنت به‌خوبی استقرار می‌یابد البته تجارب بعدی نشان دادند که در شرایط محیطی مطمئن، ایمپلنت‌های یک مرحله‌ای نیز می‌توانند موفق باشند [۶]. تغییرات مورفولوژیک، در حفره در حال ترمیم و ترمیم‌یافته، از طریق روش‌های رادیوگرافی سفالومتری، کست‌های آزمون، رادیوگرافی تفریقی و روش‌های جراحی مشاهده و شرح داده می‌شوند. روش انتخابی، جهت ارزیابی تغییرات استخوان کرستال در یک دوره زمانی، طی مطالعات

کلینیکی یا تحقیقاتی، رادیوگرافی تفریقی دیجیتال است. تصویر حاصل از این روش، تغییرات آناتومی مانند تغییرات میزان مینرالیزاسیون یا حجم آلوئول را در مزبال و دیستال ایمپلنت و همچنین در سمت باکال و لینگوال با دقت قابل توجهی نشان می‌دهد [۷]. فاکتورهای متعددی از قبیل شرایط سیستمیک بیمار، سیگار، عادات پارافانکشنال و عوامل موضعی همانند تعداد دندان‌های مجاور دندان کشیده‌شده، شرایط حفره در قبل و بعد از کشیدن دندان می‌توانند تغییرات ابعادی استخوان پس از کشیدن دندان را تحت تأثیر قرار دهند. کاهش ارتفاع استخوان کرستال به‌میزان ۰/۷-۱/۵ میلی‌متر در بین ۴-۶ ماه پس از کشیدن دندان گزارش شده است. در مورد تغییرات داخلی حفره دندان در طی ترمیم آمده است که حدود ۴-۶ ماه پس از کشیدن دندان ارتفاع حفره به میزان ۳-۴ میلی‌متر که تقریباً معادل ۵۰٪ از ارتفاع اولیه آن می‌باشد کاهش می‌یابد. در آنالیزهایی که توسط رادیوگرافی افتراقی انجام شده است در طی ۱۲ ماه کاهش ارتفاع استخوان کرستال تأیید شده که بیشتر این تغییرات در طی ۳ ماه نخست گزارش شده‌اند [۵، ۸-۲]. اکثر تغییرات مورفولوژی و هیستولوژیکی استخوان و بافت نرم، در ۶ ماه نخست پس از کشیدن دندان اتفاق می‌افتد و با توجه به روند ترمیم استخوان و به‌خصوص حضور فعال استئوبلاست‌ها و پتانسیل بالای حفره برای ترمیم، زمان کشیدن دندان می‌تواند فرصت مناسبی را برای استواینتریشن فراهم کند [۹، ۸]. زمان مناسب برای شروع قرار دادن ایمپلنت پس از کشیدن دندان همواره مورد بحث محققین بوده است. قرار دادن دیررس ایمپلنت بعد از ترمیم کامل استخوانی حفره دندان کشیده شده، روشی است که مورد قبول بوده و دارای موفقیت‌های کلینیکی و طولانی مدت در بقای ایمپلنت‌های به‌کار گرفته شده می‌باشد. اصلی‌ترین مشکل قراردعی ایمپلنت به‌صورت دیررس تحلیل استخوان کرستال است و نیز این که بیمار می‌بایست ۶ تا ۸ ماه را برای ترمیم حفره منتظر بماند [۱۰، ۹]. بنابراین بسیاری از جراحان قرار دادن زود هنگام ایمپلنت را ترجیح می‌دهند و به این وسیله استخوان کرستال حفظ خواهد شد، زمان ترمیم کاسته می‌شود و موقعیت ایمپلنت نیز در جهت صحیح هدایت می‌شود [۱۱، ۸]. نتیجه کشیدن دندان، از دست دادن ۴۰٪ تا ۶۰٪ از استخوان آلوئولار در ۲ تا ۳ سال اول می‌باشد؛ بعد از آن تحلیل استخوان با کاهش

به صورت فوری و دیررس پرداخته و به این نتیجه رسیده‌اند که در مدت پیگیری ۵ ساله میزان موفقیت ایمپلنت‌های فوری از تأخیری بیشتر است [۱۷، ۱۸]. لذا با توجه به عدم توافق موجود در مطالعات در زمینه میزان موفقیت ایمپلنت‌های فوری در مقایسه با ایمپلنت‌های دیررس، مقایسه بین این ۲ نوع ایمپلنت فوری و دیررس در نمای رادیوگرافی در میزان تحلیل استخوان کرسرست انجام شد تا نتایج از جهت تعیین میزان موفقیت بیشتر مورد تحلیل قرار گیرد.

مواد و روش‌ها

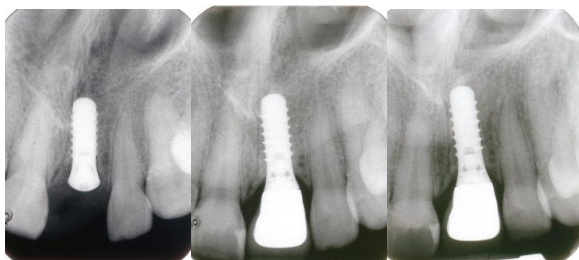
این مطالعه از نوع کار آزمایشی بالینی مقدماتی است و جامعه مورد بررسی آن شامل بیماران مرد با محدوده سنی ۶۰-۳۰ سال، مراجعه‌کننده به کلینیک خصوصی در سال ۱۳۹۰ در بابل بود که به روش آسان و غیر تصادفی انتخاب شدند. از تمام بیماران فرم رضایت‌نامه کتبی گرفته شد. مجموع ۱۲ ایمپلنت که شامل ۶ ایمپلنت فوری و ۶ ایمپلنت دیررس (از هر نوع ۳ عدد در فک بالا و ۳ عدد در فک پایین) در بیماران قرار داده شد. مورد و شاهد در یک نمونه انجام شد. بیماران در زمان جراحی فاقد بیماری پرپودنتال فعال بوده و از نظر بهداشت دهان شرایط قابل قبولی داشتند. همچنین بیماران از لحاظ سیستمیک مشکلی نداشته و فاقد هر گونه کنتراژدی‌کاسیون مطلق و نسبی برای قرار دادن ایمپلنت از قبیل بیماری‌های کنترل نشده متابولیک، رادیوتراپی یا سیگار بودند. در هیچ‌یک از بیماران نیاز به افزایش حجم استخوان (آگمنتاسیون) نبوده و نیز جراحی مربوط به وجود محدودیت‌های آناتومیک از قبیل گسترش سینوس و به دنبال آن استفاده از تکنیک‌های بالا بردن سینوس (Sinus lift) انجام نشد. میزان کیفیت استخوان در نواحی ایمپلنت شده در محدوده نوع II و III تراکم استخوانی بود. بر طبق مطالعات انجام شده بارگذاری فوری را تنها می‌توان در استخوان نوع D2 و D3 انجام داد [۱۹] و سعی بر این بوده که تراکم‌های استخوانی نوع I و IV از مطالعه حذف شوند. از جمله عوامل اساسی و تعیین‌کننده برای موفقیت در درمان ایمپلنت کیفیت و کمیت استخوان می‌باشد. طبقه‌بندی تراکم استخوان: D1 تقریباً به طور کامل از استخوان کورتیکال تشکیل شده است. D2 از لایه ضخیم استخوان کورتیکال در کرسرست و استخوان تراکولار خشن

۰/۵ تا ۱٪ از استخوان در طی سال ادامه می‌یابد [۱۲]. مزیت اصلی قرار دادن ایمپلنت فوری متعاقب کشیدن دندان، کاهش زمان ترمیم می‌باشد. مزیت دیگر آن این است که ترمیم نرمال استخوان، که عموماً درون حفره کشیدن دندان اتفاق می‌افتد در اطراف ایمپلنت تأثیر می‌گذارد [۱۳]. رسیدن به میزان قابل قبول و حداکثر زیبایی در کار گذاشتن ایمپلنت به عوامل متعددی بستگی دارد: از جمله، موقعیت ۳ بعدی ایمپلنت قرار داده شده، کیفیت بافت و مخاط موجود، هماهنگی آن با بافت‌های اطراف و باقی ماندن استخوان کافی در باکال ایمپلنت که با توجه به ویژگی‌های ایمپلنت فوری، می‌توان به این اهداف دست یافت [۱۲]. از دیگر فواید قرار دادن ایمپلنت به صورت فوری، علاوه بر کاهش زمان درمان، کاهش طول دوره جراحی و حفظ استخوان و بافت لثه می‌باشد [۲، ۳]. حفظ به موقع فرم لثه‌ای، رسیدن به زیبایی مناسب و سایپورت مناسب بافتی اطراف ایمپلنت را آسان می‌کند [۲]. مطالعات مختلفی هم، با سیستم‌های یک مرحله‌ای و دو مرحله‌ای درجات مطلوبی از موفقیت را نشان داده‌اند. به عنوان مثال در مطالعه‌ای بر روی ۴۹ ایمپلنت فوری که تنها با کاربرد غشاء درمان شده بودند میزان پر شدن استخوان را ۹۳/۶٪ نشان دادند و در مطالعه‌ای دیگر، ۲۰ عدد از ایمپلنت‌های فوری که با غشاء محافظ درمان شده بودند، موفقیت ۱۰۰٪ داشتند [۱۲-۱۰]. در مطالعه‌ای که توسط Baron در دانشگاه Genova ایتالیا انجام شد، ۱۵ ایمپلنت در حفره دندان کشیده شده قرار داده شد و فواصل بین ایمپلنت و صفحات باکال و لینگوال اندازه‌گیری و تمامی محل‌های جراحی توسط فلپ به صورت اولیه بسته شدند؛ در طی مرحله دوم جراحی میزان فواصل دوباره اندازه‌گیری شد و تمامی موارد، کاهش در این فواصل را با ترمیم مناسب نشان دادند و هیچ‌گونه نقص استخوانی مشاهده نشد [۱۴]. مطالعات متعددی نشان داده‌اند، زمانی که از تکنیک جراحی مناسب استفاده گردد، تحلیل استخوان کرسرست در قرار دادن ایمپلنت فوری تفاوت چندانی با روش متداول نخواهد داشت [۱۷-۱۵]. اما در تعدادی از مطالعات نتیجه‌ای متفاوت به دست آمده نظیر مطالعه‌ی Shwartz و همکاران در سال ۲۰۰۰ که به بررسی مقایسه‌ای جای‌گذاری ایمپلنت

از انجام جراحی از بیماران به منظور بررسی مقایسه‌ای میزان تحلیل استخوان، رادیوگرافی پری‌ایپیکال استاندارد و با استفاده از تکنیک موازی و در شرایط یکسان توسط یک نفر (رادیولوژیست) گرفته شده و اسکن شدند. رادیوگرافی برای همه بیماران به وسیله دستگاه Planmeca intra dentsply (MA = ۸, KVP = ۶۰)، Rinn = ۳۲٪ و فیلم Ekta speed kodak تهیه شد. سپس رادیوگرافی‌های تهیه شده به وسیله اسکنر Microtek Scanmaker I 800 با رزولوشن ۳۰۰ DPI دیجیتالی شدند. طبق سیستم طراحی شده ایمپلنت ITI (Straumann) ۶ تا ۸ هفته بعد از قرار دادن فیکسچر، می‌توان اباتمنت را قرار داد. در این مطالعه اباتمنت در تمام بیماران بعد از گذشت ۳ ماه از قرار دادن فیکسچر نصب شدند و تمامی ایمپلنت‌های فوری و دیررس در شرایط زمانی یکسان تحت بارگذاری قرار گرفتند. بیماران در یک دوره ۶ ماهه و یک‌ساله مورد معاینه مجدد قرار گرفته و رادیوگرافی پری‌ایپیکال از ناحیه ایمپلنت با شرایط یکسان رادیوگرافی گرفته شده اولیه، مجدداً تهیه شد. نحوه اندازه‌گیری میزان تحلیل استخوان بر اساس تعداد Threadهای اکسپوز شده در فیکسچر بوده است. در پایان رادیوگرافی‌های اسکن شده توسط نرم‌افزار فتوشاپ Subtract شده و مقایسه شدند. در نهایت اطلاعات جمع‌آوری شده و به وسیله آنالیز آماری Mann-Whitney test و توسط نرم‌افزار SPSS ویرایش ۲۱ (edition 21, SPSS Inc., Chicago, IL) مورد تجزیه و تحلیل قرار گرفت و مقادیر $p \text{ value} < 0/05$ معنی‌دار تلقی گردید.

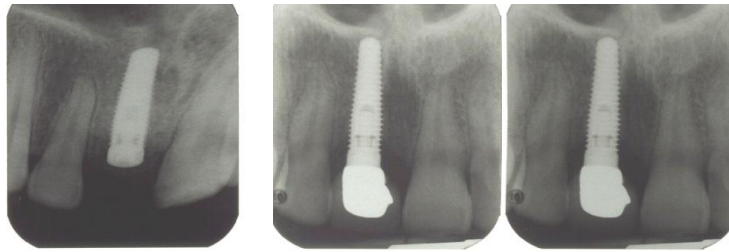
یافته‌ها

از تمامی بیماران ۶ و ۱۲ ماه بعد از جراحی رادیوگرافی مجدد تهیه شده است (شکل ۱-۴) و نتایج زیر به دست آمد: مجموع ۱۲ ایمپلنت (۶ ایمپلنت فوری و ۶ ایمپلنت دیررس) دارای میانگین تحلیل $0/35 \pm 0/75$ برای دوره پیگیری ۶ ماهه و میزان $0/41 \pm 0/99$ برای دوره پیگیری یک‌ساله بودند. میزان تحلیل استخوان طی دو زمان ۶ ماهه و یک‌ساله برای دو گروه مطالعه در جدول ۱ آمده است.

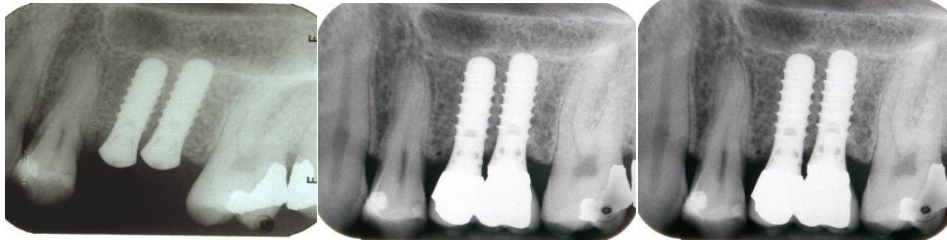

تشکیل شده است. D3 از لایه نازک استخوان کورتیکال در کرست و استخوان تراپیکولار ظریف تشکیل شده است و D4 تقریباً به طور کامل از استخوان تراپیکولار ضعیف تشکیل شده است [۱۹]. تمام ایمپلنت‌ها تکی بودند و سعی شد افراد بر اساس توده بدنی و محل قرار دادن ایمپلنت یکسان‌سازی شوند. به طور کلی ایمپلنت فوری در مواردی که کمتر از ۲ ماه از خارج کردن دندان در ناحیه قرار دادن ایمپلنت در آن‌ها گذشته و یا در حفره دندان کشیده شده قرار گرفتند، در نظر گرفته شد و ایمپلنت‌های نوع دیررس نیز در فاصله زمانی بیش از ۶ ماه از کشیدن دندان، انجام شد. نحوه اجرای جراحی مطابق با سیستم‌های استاندارد طراحی شده برای ایمپلنت ITI (Straumann, Basel Switzerland) بود. ابتدا به بیمار ۱ ساعت قبل از عمل ۲ گرم آموکسی‌سیلین (Amoxicillin 500 mg, 3 times/day; Kosar darou, Tehran, Iran) به منظور پروفیلاکسی داده شد و بیمار با استفاده از دهان‌شویه کلرهگزیدین به مدت یک دقیقه دهان خود را شست‌وشو داد و سپس ناحیه تحت تزریق بی‌حسی موضعی (لیدوکائین ۲٪ حاوی اپی‌نفرین ۰/۰۲ mg/ml) قرار گرفت. با استفاده از فلپ موکوپریوستال (Full thickness) بافت کنار زده شد تا حدی که استخوان آلوتول در ناحیه‌ای که ایمپلنت در آن قرار می‌گیرد قابل رویت و بررسی باشد. سپس مراحل آماده‌سازی ایمپلنت (Implant hole) با کمک دریل‌های مستقیم سیستم ITI و شست‌وشو با سالی‌ن آغاز گردید و دقت شد تا درجه حرارت ناحیه بالا نرفته و در تمام مدت دریل، ناحیه مرطوب باشد. پس از انجام مراحل دریل، فیکسچر به قطر و طول مناسب در ناحیه قرار داده شد. در مورد بیمارانی که ایمپلنت فوری را دریافت می‌کردند قرار دادن ایمپلنت، حداکثر تا ۲ ماه پس از کشیدن دندان انجام شد. سعی گردید تا عمل کشیدن دندان بدون تروما بوده و صدمه‌ای به استخوان وارد نشود. پس از اتمام مرحله جراحی، بیمار به مدت ۷ روز تحت درمان آنتی‌بیوتیک Amoxicillin 500 mg, 3 times/day; Kosar darou, Tehran, Iran) قرار گرفت. تمامی جراحی‌های انجام شده، توسط یک نفر (پریودونتیسست) در بیماران انجام شد. حداکثر یک هفته پس

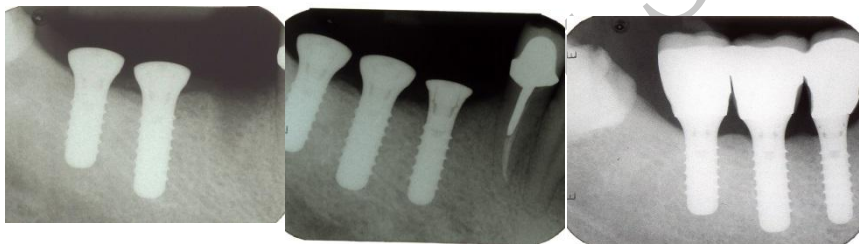
شکل ۱. تصویر رادیوگرافی یکی از بیماران بلافاصله بعد از قرار دادن ایمپلنت فوری، ۶ ماه بعد و یکسال بعد (به ترتیب از چپ به راست)



شکل ۲. تصویر رادیوگرافی یکی از بیماران بلافاصله بعد از قرار دادن ایمپلنت فوری، ۶ ماه بعد و یکسال بعد (به ترتیب از چپ به راست)



شکل ۳. تصویر رادیوگرافی یکی از بیماران بلافاصله بعد از قرار دادن ایمپلنت دیررس، ۶ ماه بعد و یکسال بعد (به ترتیب از چپ به راست)



شکل ۴. تصویر رادیوگرافی یکی از بیماران بلافاصله بعد از قرار دادن ایمپلنت دیررس، ۶ ماه بعد و یکسال بعد (به ترتیب از چپ به راست)

جدول ۱. میزان تحلیل استخوان طی دوره پیگیری ۶ ماهه و یکساله برای دو گروه مطالعه بر حسب میلی متر

انواع ایمپلنت	دیستال (۱۲ ماه)	مزیاال (۱۲ ماه)	دیستال (۶ ماه)	مزیاال (۶ ماه)
ایمپلنت های فوری	۱	۱/۲۵	-/۷۵	۱
	۱/۱۵	-/۹۶	-/۸۶	-/۶۷
	-/۱۷	-/۱۷	-/۰۸	-/۰۸
	-/۳۴	-/۵۱	-/۲۵	-/۴۲
ایمپلنت های دیررس	۱/۲	۱	۱	-/۷۵
	-/۴۳	-/۴۳	-/۱۷	-/۱۷
	۱/۴۱	۱	۱	-/۸۳
	۱/۴۸	۱/۲۹	۱/۳۸	-/۹۲
	۱/۰۱	۱/۶۶	-/۷۳	۱/۲۹
	۱/۲۶	۱/۰۶	-/۹۶	-/۶۷
	۱/۲۷	۱/۰۹	۱	-/۹
	۱/۸۱	-/۹	۱/۶۳	-/۶۳

کرستال ($1/27 \pm 0/1$) در ایمپلنت‌های دیررس وجود داشت (جدول ۲ و ۳). ($p \text{ value} = 0/002$)

میزان تحلیل استخوان طی ۲ دوره پیگیری ۶ ماهه و ۱۲ ماهه بر اساس درصد کاهش استخوان نسبت به طول ایمپلنت برای دو گروه مطالعه در جدول ۴ آمده است ($p \text{ value} = 0/001$).

آنالیز Mann-Whitney test در این مطالعه ایمپلنت‌های فوری دارای تحلیل استخوان کرستال کمتر ($0/52 \pm 0/36$) در مقایسه با تحلیل کرستال ($0/99 \pm 0/12$) در ایمپلنت‌های دیررس، طی دوره پیگیری ۶ ماهه بودند ($p \text{ value} = 0/009$) هم‌چنین برای دوره پیگیری یک‌ساله ایمپلنت‌های فوری، تحلیل استخوان کرستال کمتر ($0/71 \pm 0/42$) در مقایسه با تحلیل

جدول ۲. میانگین میزان تحلیل استخوان کرستال برای ایمپلنت‌های فوری به تفکیک فک و زمان پیگیری

فکین	تحلیل کرستال	۶ ماه بر حسب میلی‌متر	۱۲ ماه بر حسب میلی‌متر	p value
فک بالا		$0/06 \pm 0/83$	$0/03 \pm 1/09$	0/009
فک پایین		$0/13 \pm 0/2$	$0/15 \pm 0/34$	0/007

جدول ۳. میانگین میزان تحلیل استخوان کرستال برای ایمپلنت‌های دیررس به تفکیک فک و زمان پیگیری

فکین	تحلیل کرستال	۶ ماه بر حسب میلی‌متر	۱۲ ماه بر حسب میلی‌متر	p value
فک بالا		$0/17 \pm 0/96$	$0/11 \pm 1/25$	0/002
فک پایین		$1/03 \pm 0/94$	$0/98 \pm 1/29$	0/001

جدول ۴. میزان تحلیل استخوان طی ۲ دوره پیگیری بر اساس درصد کاهش استخوان نسبت به طول ایمپلنت

انواع ایمپلنت	میانگین (۱۲ ماه)	میانگین (۶ ماه)	طول ایمپلنت
ایمپلنت‌های فوری	۹/۳۷٪	۷/۲٪	۱۲
	۸/۸٪	۶/۴٪	۱۲
	۱/۴۲٪	۰/۷۱٪	۱۲
	۳/۵۶٪	۲/۸۵٪	۱۲
	۹/۱۶٪	۷/۲۹٪	۱۲
ایمپلنت‌های دیررس	۷/۱۴٪	۱/۲۵٪	۱۴
	۱۲/۰۸٪	۶/۱۶٪	۱۰
	۱۳/۸۸٪	۱۱/۵۵٪	۱۰
	۱۱/۱۴٪	۸/۴۵٪	۱۲
	۷/۴۸٪	۵/۱۴٪	۱۶
	۱۱/۸۱٪	۹/۵٪	۱۰
	۱۳/۶۳٪	۱۱/۳۶٪	۱۰

بحث

از آنجایی که کشیدن دندان اغلب منجر به تحلیل یا تخریب ریح آلوئول می‌گردد، یکی از اهداف مهم و مطلوب درمان‌های دندان پزشکی حفظ حجم استخوان در زمان کشیدن دندان است [۱۳]. ایمپلنت در دندان پزشکی بایستی به عنوان

یک هدف، نیازهای فانکشنال و زیبایی را در راستای یک روش درمانی برآورده سازد. شکستگی‌های ریشه، درگیری‌های اندودونتیک، پوسیدگی‌های زیر لثه‌ای و بیماری‌های پریدنتال نه تنها تداوم فانکشن را به مخاطره می‌اندازند، بلکه موجب از بین رفتن زیبایی دندانی صورتی می‌گردند. در میان روش‌های

از بررسی رادیوگرافیکی پانورامیک پس از جای گذاری ایمپلنت فوری و دیررس به دست آمد [۲۳]. Schwarts- Arad و همکاران [۱۸] در مطالعه دیگر به بررسی مقایسه ای جای گذاری ایمپلنت به صورت فوری و دیررس پرداختند و به این نتیجه رسیدند که در مدت پیگیری ۵ ساله میزان موفقیت ایمپلنت های فوری از تأخیری بیشتر است. Baron و همکاران [۲۴] میزان موفقیت ۱۸ ایمپلنت فوری را در یک دوره ۱۲ ماهه بررسی کردند و به نتایج قابل قبول آماری مبنی بر موفقیت این روش دست یافتند که این مطالعات با نتایج پژوهش حاضر مطابقت داشتند. با این حال در برخی مطالعات دیگر که در سال های گذشته صورت گرفته، برای قراردعی ایمپلنت به دو روش فوری و دیررس به تفاوت های معنی دار آماری دست نیافتند. در بعضی مطالعات نتیجه ای متفاوت و عکس پژوهش حاضر به دست آمد. به طور نمونه در دو مطالعه در بررسی رادیوگرافیکی ۶ ماهه، در ۲ گروه ایمپلنت فوری و تأخیری تفاوت معنی داری در کاهش استخوان کرستال در این مدت زمانی وجود نداشت [۲۵، ۲۰] و یا در سه مطالعه دیگر پس از اندازه گیری میزان تحلیل استخوان کرستال در مزیا و دیستال، میانگین آن در ۲ گروه فوری و تأخیری تفاوت معنی داری نداشت [۲۸-۲۶]. هم چنین Stephen و همکاران با نگاهی به مطالعات اخیر به مقایسه میزان موفقیت های کلینیکی و نتایج حاصل از قرار دادن ایمپلنت های فوری و دیررس پرداختند که بررسی ۳۱ مقاله نشان دهنده یکسان بودن میزان موفقیت ایمپلنت های فوری و دیررس بود [۲۲]. با این که در این مطالعات، نتایج حاصل تفاوت معنی داری را بین قراردعی ایمپلنت به این ۲ روش نشان ندادند، اما وجود فوایدی از قبیل کاهش زمان درمان، حفظ بافت نرم و استخوان، رسیدن به حداکثر زیبایی و پذیرش بهتر برای بیمار به واسطه کاهش عوارض جراحی، در ایمپلنت فوری، این روش را به عنوان یک روش موفق از لحاظ بالینی مطرح کرده است [۳۱-۲۹]. در پژوهش حاضر از مجموع ۱۲ ایمپلنت کار گذاشته شده که در هر گروه شامل ۳ عدد در فک بالا و ۳ عدد در فک پایین بودند، میانگین تحلیل در هر دو دوره پیگیری در ایمپلنت های فوری فک بالا، بیشتر از فک پایین بود و ایمپلنت های دیررس فک بالا تحلیل کمتری نسبت به فک پایین داشتند که البته نتایج

متداول کاشت دندان روش ایمپلنت فوری امکان بازسازی ساختمان دنتوآلوئولار را فراهم ساخته و از تحلیل پیش رونده پهنای و ارتفاع استخوان ممانعت به عمل می آورد. بنابراین در مواردی که اندیکاسیونی وجود داشته باشد بر روش های دیر هنگام و تأخیری ارجحیت دارد. هم چنان که در این مطالعه مشخص گردید با استفاده از این روش ها نه تنها در روند استوایتنگریشن خلی ایجاد نمی شود بلکه ترمیم بافت استخوان اطراف فیکسچر به کمال مطلوب تحقق می یابد. حفظ بافت نرم، کشیدن آتروماتیک، دبریدمان کامل، جای گذاری دقیق ایمپلنت و عدم وارد شدن نیروهای مخرب در طی دوره ترمیم برای حصول نتایج مناسب مهم به نظر می رسند [۲۰]. یکی از عوامل موفقیت ایمپلنت، کاهش میزان تحلیل استخوان و حفظ استخوان کرستال پس از جای گذاری ایمپلنت می باشد. عوامل زیادی در رسیدن به این هدف نقش دارند که از آن جمله می توان به شرایط اولیه و سیستمیک بیمار در هنگام پذیرش ایمپلنت، کیفیت استخوان دریافت کننده ایمپلنت و نحوه انجام جراحی و نیروهای وارده به آن اشاره کرد. حداکثر فعالیت استوبلاستیک حفره، در طی ۴ تا ۶ هفته بعد از ترمیم مشاهده می شود که طی گذشت ۸ هفته، این روند رو به کاهش می گذارد و بعد از گذشت ۱۶ هفته تنها فعالیت کمی از استوبلاست ها باقی می ماند و پر شدن استخوانی کامل می گردد [۶]. با توجه به این که اکثر تغییرات مورفولوژی و هیستولوژیکی استخوان و بافت نرم، در ۶ ماه نخست پس از کشیدن دندان اتفاق می افتد و با توجه به روند ترمیم استخوان و به خصوص حضور فعال استوبلاست ها و پتانسیل بالای حفره برای ترمیم، زمان کشیدن دندان می تواند فرصت مناسبی را برای استوایتنگریشن فراهم کند [۲۲، ۲۱]. در این مطالعه بیماران دارای شرایط نرمال از لحاظ سیستمیک و موضعی برای استخوان دریافت کننده ایمپلنت بودند. پژوهش حاضر به مقایسه تحلیل استخوان کرستال در طی دو دوره پیگیری ۶ ماهه و ۱۲ ماهه پرداخت و به این نتیجه رسید که میزان تحلیل استخوان کرستال در ایمپلنت فوری، در دوره پی گیری ۶ ماهه با (p value = ۰/۰۰۹) و ۱۲ ماهه با (p value = ۰/۰۰۲) کمتر از مقادیر تحلیل حاصل از ایمپلنت های دیررس بوده است. در مطالعه Schwarts- Arad و همکاران نتایج مشابهی با استفاده

مختلف بارگذاری دیده نشد [۳۳]. در مطالعه ریسمانچیان و همکارانش نیز عنوان شده که به نظر نمی‌رسد بارگذاری فوری برای استئواینتگریشن، تماس استخوان ایمپلنت و نوع استخوان تازه تشکیل شده اطراف ایمپلنت مخاطره‌آمیز باشد [۱۹]. با این حال تعداد مطالعات و بیماران برای نتیجه‌گیری قاطع ممکن است کافی نباشد. باید توجه کرد که در اکثریت مطالعات، معیارهای ورود تنها شامل بیماران با شرایط ایده‌آل برای درمان ایمپلنت بوده و هم‌چنین مهم است توجه شود که در مطالعاتی که از افراد کم‌تجربه استفاده شده است، میزان شکست کلینیکی درصد بالاتری را به خود اختصاص داده است. بنابراین پیشنهاد می‌شود با توجه به این که انتخاب صحیح بیمار و میزان مهارت جراح، می‌تواند در موفقیت پروتکل بارگذاری فوری و زود هنگام در ایمپلنت‌ها اثرگذار باشد، مطالعات بیشتری در این راستا صورت پذیرد.

نتیجه‌گیری

یافته‌های پژوهش حاصل نشان دادند که میزان تحلیل استخوان کرسستال در ایمپلنت‌های فوری نسبت به ایمپلنت‌های دیررس در پی‌گیری ۶ ماهه و نیز در پی‌گیری ۱۲ ماهه کمتر است و از این روش می‌توان به‌عنوان یک روش موفق در درمان بیماران استفاده کرد.

حاصل از نظر آماری قابل بررسی نبود. اما در مطالعه Arad Schwartz و همکاران ایمپلنت‌های فوری و تأخیری فک بالا تحلیل کمتری نسبت به فک پایین داشتند [۲۳]. در این پژوهش برای تعیین میانگین تحلیل استخوان از طریق رادیوگرافی، از نرم افزار فتوشاپ استفاده شد. طلایی‌پور و همکارانش به بررسی ارزیابی دقت برنامه Subtraction نرم‌افزار فتوشاپ پرداختند و نتیجه گرفتند که دقت برنامه Subtraction نرم‌افزار فتوشاپ برای بررسی‌های کلینیکی تغییرات کوچک لوکالیزه، در استخوان آلوئولار مناسب است [۳۲]. به‌طور کلی مطالعات متعددی نشان داده‌اند، زمانی که از تکنیک جراحی مناسب استفاده گردد، تحلیل استخوان کرسستال در قرار دادن ایمپلنت فوری تفاوت چندانی با روش متداول نخواهد داشت [۱۷-۱۵]. اما در تعدادی از مطالعات نتیجه‌ای متفاوت به‌دست آمده نظیر مطالعه‌ی Shwartz در سال ۲۰۰۰ که به بررسی مقایسه‌ای جای‌گذاری ایمپلنت به‌صورت فوری و دیررس پرداخته و به این نتیجه رسیده که در مدت پی‌گیری ۵ ساله میزان موفقیت ایمپلنت‌های فوری از تأخیری بیشتر است [۱۸]. جهت مقایسه نتایج ایمپلنت‌های دندانی که تحت پروتکل بارگذاری فوری، زود هنگام و معمول قرار گرفته‌اند، Esposito و همکاران مطالعه‌ای مروری انجام دادند. در بررسی مطالعات مشابه توسط آن‌ها، تفاوت آماری معنی‌داری برای موفقیت پروتز، موفقیت ایمپلنت و سطح استخوان مارژینال در شرایط

References

1. Ortega-Martínez J, Pérez-Pascual T, Mareque-Bueno S, Hernández-Alfaro F, Ferrés-Padró E. Immediate implants following tooth extraction. A systematic review. *Med Oral Patol Oral Cir Bucal* 2012; 17(2): e251-61.
2. Tealdo T, Bevilacqua M, Pera F, Menini M, Ravera G, Drago C, et al. Immediate versus delayed loading of dental implants in edentulous maxilla: a 36-month prospective study. *Int J Prosthodont* 2011; 24(4): 294-302.
3. Vafae F, LotfazarAhmad M, Jalalzadeh M, Ahangary H, Torkzaban P, Morady J, et al. Immediate vs. delayed endosseous integration of maxi implants: A Radiographic study in dogs. *DJH* 2010; 2(1): 19-27.
4. Branemark PI. Introduction to osseointegration. In: Branemark PI, Zarb GA, Albrektsson T, editors. *Tissue-integrated prosthesis: Osseointegration in clinical dentistry*. Chicago: Quintessence Publishing; 1985. pp. 11-76.
5. Schroeder A, Van der Zypen E, Stich H, Sutter F. The reactions of bone, connective tissue, and epithelium to endosteal implants with titanium-sprayed surfaces. *J Maxillofac Surg* 1981; 9(1): 15-25.
6. Buser D, Halbritter S, Hart C, Bornstein MM, Grutter L, Chappuis V, et al. Early implant placement with simultaneous guided bone regeneration following single-tooth extraction in the esthetic zone: 12-month results of a prospective study with 20 consecutive patients. *J Periodontol* 2009; 80(1): 152-62.
7. Huynh-Ba G, Pietursson BE, Sanz M, Cecchinato D, Ferrus J, Lindhe J, et al. Analysis of the socket bone wall dimensions in the upper maxilla in relation to immediate implant placement. *Clin Oral Implants Res* 2010; 21(1): 37-42.

8. Negri B, Calvo-Guirado JL, Pardo-Zamora G, Ramírez-Fernández MP, Delgado-Ruíz RA, Muñoz-Guzón F. Peri-implant bone reactions to immediate implants placed at different levels in relation to crestal bone. Part I: a pilot study in dogs. *Clin Oral Implants Res* 2012; 23(2): 228-35.
9. Covani U, Cornelini R, Barone A. Buccal bone augmentation around immediate implants with and without flap elevation: a modified approach. *Int J Oral Maxillofac Implants* 2008; 23(5): 841-6.
10. Chen ST, Beagle J, Jensen SS, Chiapasco M, Darby I. Consensus statements and recommended clinical procedures regarding surgical techniques. *Int J Oral Maxillofac Implants* 2009; 24(Suppl): S272-8.
11. Mahmoud Aly T, Mohamed Arafat S. Immediate loading of implants placed into fresh extraction sockets with peri-apical lesions without augmentation. *Smile Dental Journal* 2008; 3(4): 6-22.
12. Canullo L, Iurlaro G, Iannello G. Double-blind randomized controlled trial study on post-extraction immediately restored implants using the switching platform concept: soft tissue response. preliminary report. *Clin Oral Implants Res* 2009; 20(4): 414-20.
13. Akkocaoglu M, Uysal S, Tekdemir I, Akca K, Cehreli MC. Implant design and intraosseous stability of immediately placed implants: a human cadaver study. *Clin Oral Implants Res* 2005; 16(2): 202-9.
14. Covani U, Cornelini R, Barone A. Bucco-lingual bone remodeling around implants placed into immediate extraction sockets: a case series. *J Periodontol* 2003; 74(2): 268-73.
15. Abrahamsson I, Berglundh T, Wennström J, Lindhe J. The per-implant hard and soft tissues at different implant system. A comparative study in the dog. *Clin Oral Implants Res* 1996; 7(3): 212-9.
16. Buser D, Meriscke-stern R, Bernard JP, Behneke A, Behneke N, Hirt HP, et al. Long term evaluation of non-submerged ITI implants. Part 1: 8-year life table analysis of a prospective multi-center study with 2359 implants. *Clin Oral Implants Res* 1997; 8(3): 161-72.
17. Ericsson I, Nilson H, Lindh T, Nilner K, Randow K. Immediate functional loading of Branemark single tooth implants. An 18 months clinical pilot follow-up study. *Clin Oral Implants Res* 2000; 11(1): 26-33.
18. Schwartz-Arad D, Gulayev N, Chaushu G. Immediate versus non-immediate implantation for full-arch fixed reconstruction following extraction of all residual teeth: a retrospective comparative study. *J Periodontol* 2000; 71(6): 923-8.
19. Rismanchian N, Khodeian N, Ataei E. An overview of the immediate and early loading protocols in dental implants. *J Shaheed Sadoughi Uni Med Sci* 2010; 18(5): 469-78.
20. Carranza F, Newman NG. *Clinical periodontology*. 9th ed. Philadelphia: W.B. Saunders Co; 2002. pp. 913-20.
21. Paolantonio M, Dolci M, Scarano A, d'Archivio D, di Placido G, Tumini V, et al. Immediate implantation in fresh extraction sockets. A Controlled clinical and histological study in man. *J Periodontol* 2001; 72(11): 1560-71.
22. Chen ST, Wilson TG, Hämmerle CH. Immediate or early placement of implants following tooth extraction: review of biologic basis, clinical procedures, and outcomes. *Int J Oral Maxillofacial Implants* 2004; 19(Suppl): 12-25.
23. Schwartz Arad D, Yaniv Y, Levin L, Kaffe I. A radiographic evaluation of cervical bone loss associated with immediate and delayed implants placed for fixed restorations in edentulous jaws. *J Periodontol* 2004; 75(5): 652-7.
24. Baron A, Rispoli L, Voza L, Quaranta A, Covani U. Immediate restoration of single implants placed immediately after tooth extraction. *J Periodontol* 2006; 77(11): 1914-20.
25. Simsek B, Simsek S. Evaluation of success rates of immediate and delayed implants after tooth extraction. *Chin Med J (Engl)* 2003; 116(8): 1216-9.
26. Yukna RA. Clinical comparison of hydroxyl appetite-coated titanium dental implants placed in fresh extraction sockets and healed sites. *J periodontol* 1991; 62(7): 468-72.
27. Watzek G, Haider R, Mensdorff-Pouilly N, Hass R. Immediate and delayed implantation for complete restoration of the jaw following extraction of all residual teeth: a retrospective study comparing different types of serial immediate implantation. *Int J oral Maxillofac Implants* 1995; 10(5): 561-7.
28. Gomez-Roman G, Schulte W, d'Hoedt B, Aaxman-Krcmar D. The Frialit-2 implant system: Five-year clinical experience in single-tooth and immediately postextraction applications. *Int J oral Maxillofac Implants* 1997; 12(3): 299-309.
29. Kahnberg KE. Immediate implant placement in fresh extraction sockets: a clinical report. *Int J Oral Maxillofac Implants* 2009; 24(2): 282-8.

30. Raghoobar GM, Slater JJ, Hartog L, Meijer HJ, Vissink A. Comparison of procedures for immediate reconstruction of large osseous defects resulting from removal of a single tooth to prepare for insertion of an endosseous implant after healing. *Int J Oral Maxillofac Surg* 2009; 38(7): 736-43.
31. Douglass GL, Merin RL. The immediate dental implant. *J Calif Dent Assoc* 2002; 30(5): 362-5, 368-74.
32. Talaeipour AR, Panjnoush M, Anbiaei N. An evaluation of the subtraction photoshop software accuracy to detect minor changes in optical density by radiovisiography. *jdm* 2004; 17(1): 41-8.
33. Esposito M, Grusovin MG, Willings M, Coulthard P, Worthington HV. The effectiveness of immediate, early, and conventional loading of dental implants: a Cochrane systematic review of randomized controlled clinical trials. *Int J Oral Maxillofac Implants* 2007; 22(6): 893-904.

Archive of SID

Comparison of crestal bone resorption in immediate and delayed implants on radiographic views: A preliminary study

Babak Amoian, Sina Haghanifar, Hamed Hoseinkazemi,
Masoomeh Haghpanah Aski*

Abstract

Introduction: *Less bone loss and preservation of more osseous structures have been reported around immediately placed implants. Considering controversies over the success rates of immediate versus delayed implant placement, this study aimed to compare crestal bone loss and success rates of these two implant techniques.*

Materials and Methods: *In this preliminary clinical trial, 12 implants (6 immediate and 6 delayed) were placed in male patients aged 30–60. Parallel periapical radiographs were obtained one week later. The patients were re-examined at 6-month and one-year follow-up intervals and PA radiographs were obtained again under the same conditions. Scanned radiographs were subtracted and compared using Photoshop software. Data were analyzed with Mann-Whitney test using SPSS 21 ($\alpha=0.05$).*

Results: *Immediate implants exhibited less crestal bone loss compared to delayed implants at 6-month (p value = 0.009) and one-year (p value = 0.002) follow-up intervals.*

Conclusion: *The results showed less crestal bone loss around immediately placed implants; therefore, this technique might be considered as a more successful treatment plan for patients compared to the conventional technique.*

Key words: *Bone resorption, Dental implants, Early dental implant loading, Osseointegration*

Received: 1 Dec, 2013 **Accepted:** 9 Sep, 2014

Address: Postgraduate Student, Department of Periodontics, School of Dentistry, Babol University of Medical Sciences, Babol, Iran.

Email: parya_0839@yahoo.com

Citation: Amoian B, Haghanifar S, Hosein Kazemi H, Haghpanah aski M. **Comparison of crestal bone resorption in immediate and delayed implants on radiographic views: A preliminary study.** J Isfahan Dent Sch 2014; 10(6): 457-467.