

آملوبلاستیک کارسینوما در سینوس ماگزیلاری (گزارش مورد)

۱. گروه رادیولوژی دهان، فک و صورت، دانشکده‌ی دندان پزشکی، دانشگاه علوم پزشکی شهرکرد، شهرکرد، ایران.
 ۲. نویسنده مسؤؤل: گروه تشخیص بیماری‌های دهان، فک و صورت، دانشکده‌ی دندان پزشکی، دانشگاه علوم پزشکی شهرکرد، شهرکرد، ایران.
 Email: samaneh.ziaei1986@gmail.com

ماریه پناهی بروجنی^۱سمانه ضیائی^۲

چکیده

مقدمه: آملوبلاستیک کارسینوما، یکی از ضایعات بدخیم نادر با ویژگی‌های هیستوپاتولوژیک کاراکتریستیک می‌باشد، در حالی که گاهی برخی از این ویژگی‌ها مبهم است. سلول‌های تومورال، تظاهراتی مشابه آملوبلاستوما دارند، اما آتیپی سیتولوژی را نشان می‌دهند. در نمای رادیوگرافی مشابه آملوبلاستوما می‌تپیک (متداول) رفتار می‌کند. ممکن است به صورت یک ضایعه‌ی کیستیک با ویژگی‌های کلینیکی خوش‌خیم تظاهر یابد یا به صورت یک افزایش حجم و زخم و تخریب استخوان مشخص و از دست دادن دندان‌ها مشخص شود. ضایعه اغلب به دنبال یک بیوپسی انسینال تشخیص داده می‌شود. در حالی که به خاطر رفتار مهاجم ضایعه (گسترش به بافت نرم اطراف، تخریب استخوانی شدید و درگیری لنفنودها و متاستاز) درمان انتخابی اکسیژن وسیع می‌باشد. برداشت لنفنودهای ناحیه، رادیوتراپی و شیمی‌درمانی محدود به ارزش استفاده‌ی از آن‌ها در درمان است و ارزیابی دوره‌ای بیمار الزامی است.

شرح مورد: در این مقاله، یک مورد آملوبلاستیک کارسینوما در فک بالا در یک مرد ۴۶ ساله همراه با ویژگی‌های رادیوگرافیک، کلینیکی و پاتولوژیک گزارش شده است. نمای کلینیکی و رادیوگرافیک ضایعه از آملوبلاستوما تقلید می‌کرد، در حالی که نمای هیستولوژیک آتیپی سیتولوژیک مرتبط با آملوبلاستیک کارسینوما را آشکار ساخت. انجام رادیوتراپی قبل از جراحی رادیکال در طرح درمان بیمار قرار گرفت.

کلید واژه‌ها: آملوبلاستیک کارسینوما، آملوبلاستوما، ماگزیلا، گزارش مورد.

تاریخ پذیرش: ۱۳۹۷/۱۲/۲۶

تاریخ اصلاح: ۱۳۹۷/۱۱/۲۳

تاریخ ارسال: ۱۳۹۷/۸/۱۳

استناد به مقاله: پناهی بروجنی ماریه، ضیائی سمانه. آملوبلاستیک کارسینوما در سینوس ماگزیلاری (گزارش مورد). مجله دانشکده دندان پزشکی اصفهان. ۱۳۹۸؛ ۱۵(۱): ۱۱۳-۱۱۹.

مقدمه

تومورهای ناحیه‌ی دهانی صورتی به دو گروه خوش‌خیم و بدخیم با منشأ ادنتوزنیک و غیر ادنتوزنیک تقسیم می‌شوند. اغلب ضایعات بدخیم اولیه شامل سارکوما، کارسینومای غدد بزاقی، ملانوما، سرطان سینه، ریه، ارگان‌های شکمی و پروستات می‌باشند که این تومورها امکان متاستاز به ساختارهای آناتومی تحتانی صورت را دارند (۱، ۲). آملوبلاستوما، ۱ درصد تومورهای فکی را تشکیل داده (۳، ۴) و جزو تومورهای شایع ادنتوزنیک با نمای کلینیکی مشخص می‌باشد (۵). این تومور ادنتوزنیک از بقایای جنینی اپی‌تلیوم کیستیک، دنتال لامینا یا ارگان مینایی منشأ می‌گیرد (۶).

در طبقه‌بندی سازمان جهانی بهداشت که در سال ۱۹۷۱ به چاپ رسید، ساب تایپ‌های زیر معرفی شد.

۱- آملوبلاستوما بدخیم، ۲- کارسینوم اولیه‌ی داخل استخوانی PIOC (Primary intraosseous carcinoma)، ۳- کارسینوم منشأ گرفته از اپی‌تلیوم ادنتوزنیک (کیست ادنتوزنیک)

در این طبقه‌بندی آملوبلاستوما بدخیم به تومور با ویژگی‌های هیستولوژیک آملوبلاستوما کلاسیک اطلاق می‌گردد. PIOC به کارسینومای اولیه‌ی فک گفته شده که ویژگی‌های آملوبلاستوما را ندارد و از جدار کیست ادنتوزنیک منشأ نگرفته. گروه سوم این طبقه‌بندی به کارسینوماهایی که از اپی‌تلیوم ادنتوزنیک منشأ می‌گیرد اطلاق می‌شود. در طبقه‌بندی سازمان جهانی بهداشت، امکان افتراق تومورهایی با هیستوپاتولوژی مشابه آملوبلاستوما کلاسیک یا آملوبلاستوما با متاستاز از ضایعات شبیه آملوبلاستوما که در نمای پاتولوژی بدخیم، ولی فاقد متاستاز هستند، نمی‌باشد (۶). الزی (۷)، در سال ۱۹۸۲، تمام کارسینوماهای اولیه داخل استخوانی را در سه نوع طبقه‌بندی کرد: نوع اول: منشأ از کیست ادنتوزنیک. نوع دوم: منشأ از آملوبلاستوما و نوع سوم: منشأ مستقل (de novo).

اسلوتویگ و مولر (۸) در سال ۱۹۸۴، طبقه‌بندی جدیدی را پیشنهاد کردند. ۱- PIOC منشأ گرفته از جدار

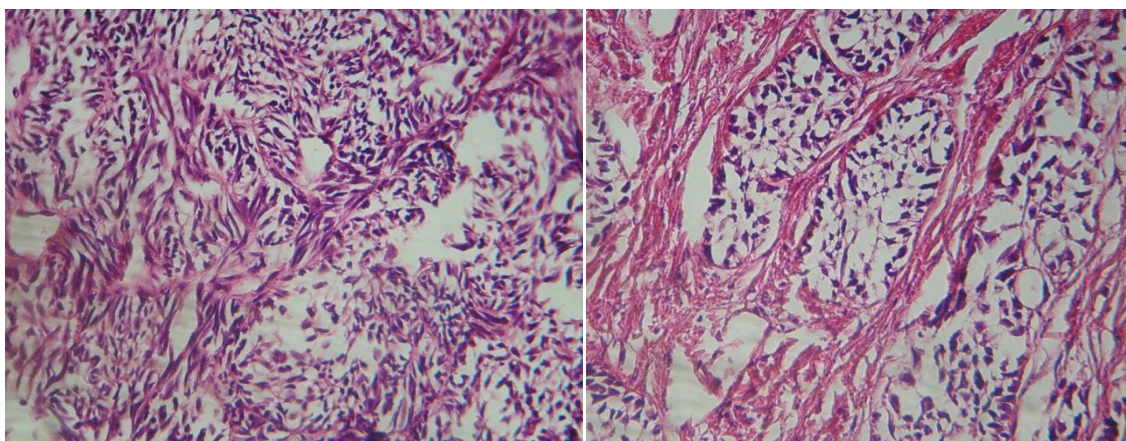
کیست ۲- a آملوبلاستوما بدخیم، ۲- b آملوبلاستیک کارسینوما (با منشأ جدار کیست، منشأ آملوبلاستوما، منشأ (de novo) و ۳- PIOC با منشأ مستقل (de novo).

واژه‌ی آملوبلاستیک کارسینوما را در صورت وجود ویژگی هیستوپاتولوژیک بدخیمی به کار می‌برند. در ضمن درجه‌ی تمایز تومور در پیش‌بینی رفتار متاستاتیک مورد توجه قرار می‌گیرد و اما واژه‌ی آملوبلاستوما بدخیم برای آملوبلاستوماهایی که متاستاز دارد استفاده می‌شود (۷، ۸).

آملوبلاستیک کارسینوما تظاهرات هیستوپاتولوژیک آملوبلاستوما و کارسینوما را نشان می‌دهد. ضمناً ویژگی‌های هیستولوژیک بدخیم در هر دو نوع اولیه و متاستاتیک دیده می‌شود (۴). در حالی که در آملوبلاستوما بدخیم با وجود متاستاز ولی ویژگی‌های هیستولوژیک خوش‌خیم در هر دو نوع اولیه و متاستاتیک دیده می‌شود (۳، ۶). بروز آملوبلاستیک کارسینوما از آملوبلاستوما بدخیم بیشتر است (۶) در حالی که آملوبلاستیک کارسینوما یک تومور نادر بدخیم اپی‌تلیوم ادنتوزنیک است و در سال ۱۹۸۴-۲۰۱۱، ۷۰ مورد گزارش شده است (۴).

در صورت فقدان علائم تهاجمی، تشخیص آملوبلاستیک کارسینوما از آملوبلاستوما مشکل است (۷). گاهی در نمای کلینیکی از آملوبلاستوما تقلید می‌کند و به صورت یک توده‌ی سخت گسترده با جابه‌جایی و لقی دندان و مخاط سطحی نرمال مشاهده می‌شود، در حالی که ممکن است به صورت توده‌ای با رشد سریع، زخم، خون‌ریزی، فیستول، درد و لقی دندان همراه باشد. در اغلب موارد این تومور به ریه متاستاز می‌دهد (۳).

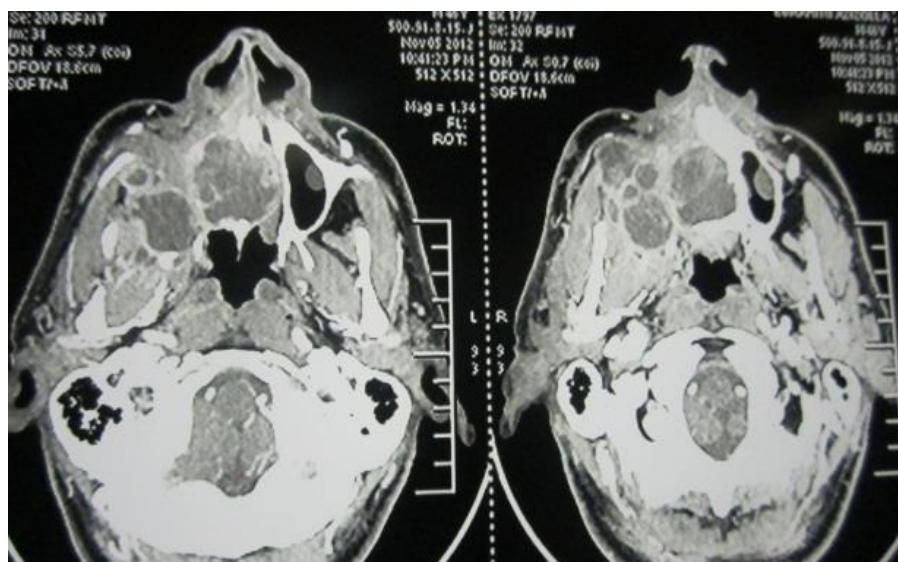
در هیستوپاتولوژی ویژگی‌هایی شامل سلول‌های اپی‌تلیایی گرد و دوکی شکل بدون تمایز، شاخص میتوزیک بالا، نکروز، تهاجم عروقی و عصبی، آتیبی سلولی و هایپرکروماتیسیم وجود پروسه‌ی بدخیمی را پیشنهاد می‌کند. در ضمن، وجود تعداد زیاد سلول‌های شفاف پیشنهاد کننده‌ی آملوبلاستیک کارسینوما است (۸) (شکل ۱).



شکل ۱: در بررسی هیستوپاتولوژیک این نمونه، سلول‌هایی با خصوصیات بدخیم مانند هایپرکروماتیسیم، پلی‌مورفیسم و تصاویر میتوتیک دیده می‌شود که به شکل فولیکول یا اشیانه آرایش پیدا کرده‌اند. به نظر سلول‌های اطراف پالیسیدینگ داشته و در مرکز به رتیکولوم ستاره‌ای درآمده‌اند، با توجه به این خصوصیات تشخیص آملوبلاستیک کارسینوما مطرح می‌باشد.

ضایعه بردر کورتیکه را تخریب کرده و به بافت نرم مجاور تهاجم پیدا می‌کند. مشابه تومورهای خوش‌خیم، تخریب لامینادورا و مرزهای کورتیکال، جابه‌جایی و حتی اروژن کانال مندیبل نیز مشاهده می‌شود (۹). پدیده‌ی تخریب را می‌توان با ام‌آر‌آی و سی‌تی‌اسکن ارزیابی کرد (۱۰). (شکل ۲ و ۳).

نمای رادیوگرافی یک رادیولوژی با بردر مشخص، احتمالاً کورتیکه و حتی اسکالوپ را نشان می‌دهد. معمولاً تک حفره‌ای بوده اما ممکن است به صورت چند حفره‌ای با نمای حباب صابونی یا لانه زنبوری دیده شود. اغلب در فک پایین در ناحیه‌ی پرمولر و مولر همراه با جابه‌جایی کامل دندان و تحلیل ریشه می‌باشد. گاهی

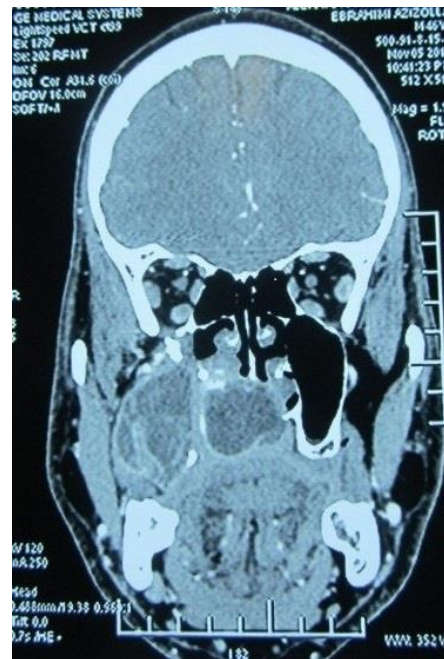

شکل ۲: در سی‌تی‌اسکن اگزیمال الگوریتم بافت نرم، ضایعه‌ی بزرگ با دانسیته‌ی مشابه بافت نرم تا حدودی کورتیکه که تقریباً تمام حدود سینوس سمت راست، حفره‌ی بینی سمت راست و کام سخت را اشغال کرده همراه با نواحی لوکولیشن مشاهده می‌شود. عدم مشاهده‌ی سپتوم بینی و گسترش ضایعه به حفره‌ی بینی سمت چپ هم مشهود می‌باشد.

ویژگی های کلینیکی، رادیوگرافی و هیستوپاتولوژیک یک مورد آملوبلاستیک کارسینوما ارائه شده است.

شرح مورد

مردی ۴۶ ساله جهت بررسی تومی در دهان به بخش جراحی دهان، فک و صورت دانشکده‌ی دندان پزشکی دانشگاه اصفهان ارجاع داده شده که در معاینات داخل دهانی ضایعه‌ای در سمت راست کام سخت که به مخاط آلونول و استیول همان سمت گسترش یافته بود و دارای حدود منظم و صاف با سطحی پاپیلوماتوز و هم رنگ مخاط و غیر زخمی و در لمس غیر حساس با قوام سفت و در برخی نواحی موج بود. طی لمس لفتادنویاتی مشاهده نشد. در تاریخچه بیمار سابقه‌ی جراحی تومور موکوپیدرومئید کارسینوما وجود داشت. رادیوگرافی ساده و سی تی اسکن انجام شد. در سی تی اسکن کرونال (الگوریتم بافت نرم) یک رادیولوسنسی بزرگ اکسپنسایل کورتیکه در سمت راست ماگزایلا یافت شد، قسمت وسیعی از سینوس ماگزیلاری سمت راست درگیر بود که نواحی درگیر داتسیته مشابه بافت نرم داشت. ضایعه، اوربیت سمت راست، آلونول ماگزیلاری راست، کام سخت، حفره‌ی بینی سمت راست و چپ را درگیر کرده بود. دیواره کورتیکال سینوس و کف حفره‌ی اوربیت در بعضی نواحی تخریب شده بود که نشان دهنده‌ی ماهیت اگرسو ضایعه بود. در سی تی اسکن آگزایال (الگوریتم بافت نرم) یک رادیولوسنسی بزرگ اکسپنسایل و کورتیکه در سمت راست ماگزایلا که از خط وسط عبور کرده بود دیده شد و موارد دیده شده با آسمتری صورت مطابقت داشت. استخوان زایگوماتیک دست نخورده بود. ضایعه در برخی نواحی تظاهر چند حفره‌ای داشت. نمای رادیوگرافیک ماهیت توپر و کیستیک ضایعه را نشان می‌داد. ضایعه تهاجم به بافت نرم اطراف نداشت. کیست احتباسی در سینوس ماگزیلاری سمت چپ نیز دیده شد. بر اساس یافته‌های رادیوگرافیک تشخیص، عود یک تومور با رفتار



شکل ۳: در سیتی کرونال الگوریتم بافت نرم، ضایعه‌ی اکسپنسایل با حدود کورتیکال در آلونولار پروسس سمت راست همراه با گسترش به سینوس ماگزیلاری همان سمت دیده می‌شود. ضایعه‌ی حفره‌ی بینی، هر دو سمت را درگیر کرده است. شواهدی از کلسیفیکاسیون و سپتا در این نما در ضایعه دیده نمی‌شود.

مهم‌ترین تشخیص‌های افتراقی شامل آملوبلاستوما، ادونتوزنیک میگزوما، موکوپای درموئید کارسینوما مرکزی (غیرقابل افتراق در رادیوگرافی)، کارسینوما در جدار کیست‌های دندانی و ژانت سل تومور مرکزی می‌باشد (۳). درمان انتخابی شامل اکسیژن وسیع و برداشت لفتنودهای ناحیه‌ای است (۶). رادیوتراپی و کموتراپی ارزش محدودی دارد زیرا حساسیت تومور به این روش‌ها پایین بوده و همین امر پروگنوز آن را ضعیف کرده است (۳، ۴، ۶). برخی کاربرد جراحی و رادیوتراپی را باهم پیشنهاد می‌کنند در حالی که برخی دیگر در کاربرد ترکیبی این دو روش شک دارند. گزارشات محدودی در مورد اثر کموتراپی وجود دارد، اما رادیوتراپی پیش از جراحی جهت کاهش ابعاد تومور پیشنهاد شده است (۹). تومور مستعد بهبودی است ولی نیاز به پیگیری طولانی مدت دارد (۱۰). در این مطالعه

ابتلای مرد به زن، ۵ به ۳ بوده و اغلب در سنین ۵۰-۶۰ سال اتفاق می‌افتد (۱۳). این بیمار ۴۶ ساله، آسیمتری صورت، رشد سریع و درد داشت.

تظاهرات رادیوگرافی آملوبلاستیک کارسینوما شبیه به آملوبلاستوما است و در اغلب موارد به صورت یک ضایعه‌ی رادیولوسنت داخل استخوانی مشخص می‌شود (۹، ۱۰) مشابه آنچه در این مورد دیده شد، نمای رادیوگرافی با آملوبلاستوما تطابق داشت.

کارسینوما ناشی از پوشش کیست ادونتوژنیک در تشخیص افتراقی قرار گرفت. اپی‌تلیوم تومور ادونتوژنیک اسکواموس (Squamous odontogenic tumor) SOT فاقد هرگونه تغییرات سیتولوژیک مرتبط با بدخیمی است (۶). بیزال سل کارسینوما (Basal cell carcinoma) BCC و کارسینوم اپی‌درموئید داخل استخوانی اولیه نیز باید مدنظر قرار گیرد (۸). اصطلاح آملوبلاستیک کارسینوما با توجه به ویژگی‌های هیستولوژیک بدخیمی از قبیل پلئومورفیسم برای این ضایعه به کار برده شد که بدون تردید از ویژگی‌های آملوبلاستومای تیپیک نیز می‌باشد (۱۴).

آملوبلاستومای فک بالا، لازم است به صورت گسترده درمان شود. در این مورد، بیمار تحت رادیوتراپی قبل از جراحی جهت کاهش ابعاد تومور، قرار گرفت. ارزیابی سیستمیک قفسه‌ی سینه از طریق تصویربرداری‌های دوره‌ای جهت بررسی متاستاز به ریه، توصیه گردید (۱۵). هیچ‌گونه متاستازی در این مورد گزارش نشد.

نتیجه‌گیری

آملوبلاستیک کارسینوما، یک تومور ادونتوژنیک بدخیم بسیار نادر با ویژگی‌های هیستوپاتولوژیک کاراکتریستیک است. تشخیص ضایعه در مراحل اولیه و پیگیری‌های دوره‌ای فشرده جهت بررسی متاستاز با توجه به پتانسیل درگیری ریه‌ی بیمار اهمیت دارد.

مهاجم در سینوس سمت راست بود که آملوبلاستوما با درگیری سینوس راست تشخیص داده شد.

در بررسی هیستوپاتولوژیک نمونه خصوصیات بدخیم مانند هایپرکروماتیسیم، پلی‌مورفیسم، میتوز دیده شد که به صورت فولیکول یا اشیانه ارایش پیدا کردند، اغلب سلول‌های مرکزی به صورت رتیکولوم ستاره‌ای (ماهواره‌ای) قرار گرفته بودند. متابلازی نیز قابل توجه بود. در ضمن قطعاتی از اپی‌تلیوم ادونتوژنیک را که گاهی به صورت نردبانی در اطراف قرار گرفته دیده شد. قسمت‌های خاصی از نمونه ویژگی‌هایی مشابه آملوبلاستوما داشت با این وجود سیتولوژی از برخی قسمت‌ها، آملوبلاستیک کارسینوما را تأیید کرد.

انجام جراحی در برنامه‌ی درمانی بیمار قرار گرفت که شامل ماگزیکتومی و رادیوتراپی بود. بیمار هر ۳ ماه پیگیری شد. بعد از یک سال، هیچ نشانه‌ای از عود دیده نشد.

بحث

آملوبلاستیک کارسینوما، یک نئوپلاسم بدخیم نادر با پروگنوز ضعیف و اغلب در فک پایین است. شایع‌ترین علائم، شامل تورم دردناک با رشد سریع می‌باشد (۱۰-۱۲). از نظر کلینیکی، این ضایعه مهاجم‌تر از آملوبلاستومای تیپیک است. تخریب دیواره‌ی کورتیکال و تهاجم به بافت نرم مجاور، عود و متاستاز به لنفوئدهای گردن مرتبط با آملوبلاستیک کارسینوما می‌باشد (۱۰).

در این کیس لنفوئدهای گردن، غیر قابل لمس بودند. بیمار در زمان تشخیص، ضایعه‌ی متاستاتیک نداشت. در این مورد، کارسینوم در سمت راست ماگزیلا ایجاد شده بود که به سمت چپ، گسترش یافته بود، در حالی که تنها در یک سوم موارد این تومور در فک بالا ایجاد می‌شود و در اغلب موارد فک پایین را درگیر می‌کند (۳، ۱۰-۱۲). نسبت

References

1. Parkins GE, Armah G, Ampofo P. Tumours and tumour-like lesions of the lower face at Korle Bu Teaching Hospital, Ghana--an eight year study. *World J Surg Oncol* 2007; 5: 48.
2. Theodorou DJ, Theodorou SJ, Sartoris DJ. Primary non-odontogenic tumors of the jawbones: an overview of essential radiographic findings. *Clin Imaging* 2003; 27(1): 59-70.
3. White SC. *Oral radiology: Principles and interpretation*. 6th ed. St Louis: Mosby; 2009. p. 356.
4. Horváth A, Horváth E, Popșor S. Mandibular ameloblastic carcinoma in a young patient. *Rom J Morphol Embryol* 2012; 53(1): 179-83.
5. Neville BW, Damm DD, Allen CM, Bouqot JE. *Oral and maxillofacial pathology*. St Louis: Saunders/Elsevier; 2009.
6. Avon SL, Mc Comb J, Clokie C. Ameloblastic carcinoma: case report and literature review. *J Can Dent Assoc* 2003; 69(9): 573-6.
7. Elzay RP. Primary intraosseous carcinoma of the jaws. Review and update of odontogenic carcinomas. *Oral Surg Oral Med Oral Pathol* 1982; 54(3): 299-303.
8. Slootweg PJ, Müller H. Malignant ameloblastoma or ameloblastic carcinoma. *Oral Surg Oral Med Oral Pathol* 1984; 57(2): 168-76.
9. Franca DCC, Moreira JM Jr, de Aguiar SMHCA, de Carvalhos AA. Ameloblastic carcinoma of the maxilla: A case report. *Oncol Lett* 2012; 4(6): 1297-300.
10. Angiero F, Borloni R, Macchi M, Stefani M. Ameloblastic carcinoma of the maxillary sinus. *Anticancer Research* 2008; 28: 3847-54.
11. Nai GA, Grosso RN. Fine-needle aspiration biopsy of ameloblastic carcinoma of the mandible: a case report. *Braz Dent J* 2011; 22(3): 254-7.
12. Benlyazid A, Lacroix-Triki M, Aziza R, Gomez-Brouchet A, Guichard M, Sarini J. Ameloblastic carcinoma of the maxilla: case report and review of the literature. *Oral Surg Oral Med Oral Pathol Oral Radiol Endod* 2007; 104(6): e17-24.
13. Pundir S, Saxena S, Rathod V, Aggrawal P. Ameloblastic carcinoma: Secondary dedifferentiated carcinoma of the mandible - Report of a rare entity with a brief review. *J Oral Maxillofac Pathol* 2011; 15(2): 201-4.
14. Ozlucedik S, Ozcan M, Basturk O, Deren O, Kaptanoglu E, Adanali G, et al. Ameloblastic carcinoma arising from anterior skull base. *Skull Base* 2005; 15(4): 269-72.
15. Akrish S, Buchner A, Shoshani Y, Vered M, Dayan D. Ameloblastic carcinoma: report of a new case, literature review and comparison to ameloblastoma. *J Oral Maxillofac Surg* 2006; 65(4): 777-83.
16. Kruse ALD, Zwahlen RA, Grätz KW. New classification of maxillary ameloblastic carcinoma based on an evidence-based literature review over the last 60 years. *Head Neck Oncol* 2009; 1: 31.
17. Matsuzaki H, Katase N, Hara M, Asaumi J, Yanagi Y, Unetsubo T, et al. Ameloblastic carcinoma: a case report with radiological features of computed tomography and magnetic resonance imaging and positron emission tomography. *Oral Surg Oral Med Oral Pathol Oral Radiol Endod* 2011; 112(1): e40-7.

Ameloblastic Carcinoma of Maxillary Sinus (Case Report)

Mariyeh Panahi Borojeni¹
Samaneh Ziaee²

1. Department of Oral and Maxillofacial Radiology, School of Dentistry, Shahrekord University of Medical Sciences, Shahrekord, Iran.
2. **Corresponding Author:** Department of Oral and Maxillofacial Medicine, School of Dentistry, Shahrekord University of Medical Sciences, Shahrekord, Iran.
Email: samaneh.ziaei1986@gmail.com

Abstract

Introduction: Ameloblastic carcinoma is a rare malignant lesion with characteristic histopathologic features; however, sometimes these features are vague. Tumoral cells have an appearance similar to ameloblastoma but they exhibit cytologic atypia. On radiographic view, they behave similar to typical ameloblastoma. It might present as a cystic lesion with benign clinical features or as a large ulceration, with significant bone destruction and tooth loss. The lesion is often found after an incisional biopsy unexpectedly. Because of its aggressive behavior (extension to surrounding soft tissues, extensive bone destruction, lymph node involvement and metastasis), the treatment of choice for the lesion is wide excision. Regional lymph node dissection, radiotherapy and chemotherapy have restricted value for treatment. Close periodic evaluation of the patient is obligatory.

Case Presentation: We report a case of ameloblastic carcinoma of the maxilla in a 46-years-old male patient, including radiographic, clinical and pathologic features. The clinical and radiographic views mimicked ameloblastoma, while histologic sections revealed cytologic atypia associated by ameloblastic carcinoma. The patient was scheduled for preoperative radiotherapy before radical surgery.

Key words: Ameloblastic carcinoma, Ameloblastoma, Case report, Maxilla.

Received: 4.11.2018

Revised: 14. 2.2019

Accepted: 17.3.2019

How to cite: Panahi Borojeni M, Ziaee S. Ameloblastic Carcinoma of Maxillary Sinus (Case Report). J Isfahan Dent Sch 2019; 15(1): 113-119.