

The Effect of Morphine on Growth and Development of Stomach in Balb/c Mouse embryo

Fatemeh Ghorbani¹, Seyed Homayoon Sadraie^{2}, Gholamreza Kaka²*

¹Department of Biology,
Faculty of Biological
Sciences, North Tehran
Branch, Islamic Azad
University, Tehran, Iran.

²Neurology Research Center,
Baqiyatallah University of
Medical Sciences, Tehran,
Iran.

*Corresponding Author:
Seyed Homayoon Sadraie;
Neurology Research Center,
Baqiyatallah University of
Medical Sciences, Tehran,
Iran.

Email:
h_sadraie@yahoo.com

Received: 25 Sep, 2017
Accepted: 10 Jun, 2017

Abstract

Background and Objectives: The presence of addicts in the community, not only causes a lot of problems, but also can lead to problems for the next generation. The purpose of this study was to investigate the effects of morphine on the appearance and histomorphometric changes of the stomach tissue in Balb/c mouse embryo.

Methods: A total of 30 adult Balb/c mice were randomly divided into five groups: control group (solvent morphine), experimental 1 and 2 (received morphine at the doses of 0.01 and 0.1mg/ml, respectively, during pregnancy) and experimental 3 and 4 (received morphine at the doses of 0.01 and 0.1mg/ml, respectively, before and during pregnancy). The pregnant mice were killed on the 20th day of pregnancy, and the embryos were removed. Weight and crown-rump length of the embryos were recorded, and the 5 micron sagittal sections were prepared. After histological processing and hematoxylin-eosin staining, the stomach tissue, were examined by light microscope and MOTIC software.

Results: The mean weight of the embryos in the experimental group 2 significantly increased compared to the control group. The mean crown-rump length significantly decreased in the experimental groups 2 and 4 compared to the control group. The mean thickness of submucosal layer in both keratinized stratified squamous epithelium and simple columnar epithelium of the stomach significantly increased in the experimental groups 3 and 4 as compared to the control group. Moreover, the mean number of cells in the simple columnar epithelium of the stomach in experimental group 4 showed a significant increase compared to the control group.

Conclusion: The use of low-dose morphine during pregnancy can lead to an increase in the weight of the fetus and the placenta, and does not contribute to malformation and serious damage to the fetus, but high doses of this drug cause histomorphological changes in the thickness of the submucosal layer in both stratified squamous epithelium and simple columnar epithelium of the stomach.

Keywords: Fetus; Morphine; Mice; Stomach, Morphometry.

اثر مورفین بر رشد و تکامل معده جنین موش نژاد Balb/c

فاطمه قربانی^۱، سیدهمايون صدرایی^{۲*}، غلامرضا کاکا^۳

چکیده

زمینه و هدف: وجود افراد معتاد در جامعه نه تنها باعث ایجاد مسائل و مشکلات زیادی می‌شود؛ بلکه می‌تواند نسل بعدی را نیز دچار مشکل کند. این مطالعه با هدف بررسی اثرات مورفین بر تغییرات ظاهری و هیستومورفولوژیکی بافت معده جنین موش نژاد Balb/C انجام شد.

روش بررسی: تعداد ۳۰ سر موش ماده نژاد Balb/C بالغ به‌طور تصادفی به پنج گروه شامل: گروه کنترل (حلال مورفین)، تجربی ۱ و ۲ (دریافت‌کننده مورفین به ترتیب با دوز ۰/۱ و ۰/۱ میلی‌گرم بر میلی‌لیتر طی بارداری) و تجربی ۳ و ۴ (دریافت‌کننده مورفین به ترتیب با دوز ۰/۱ و ۰/۱ میلی‌گرم بر میلی‌لیتر قبل و طی بارداری) تقسیم شدند. موش‌های باردار در روز ۲۰ بارداری، کشته و جنین‌ها خارج شدند. وزن و طول سری - دم جنین‌ها ثبت و مقاطع ساجیتال ۵ میکرونی تهیه‌شده، پس از پردازش بافتی و رنگ‌آمیزی با هماتوکسیلین - ائوزین، به‌وسیله میکروسکوپ نوری و نرم‌افزار موتیک بافت معده بررسی شد.

یافته‌ها: وزن جنین در گروه تجربی ۲ نسبت به گروه کنترل، افزایش معنی‌داری داشت. میانگین طول سری - دم جنین در گروه‌های تجربی ۲ و ۴ نسبت به گروه کنترل، کاهش معنی‌داری نشان داد. ضخامت لایه زیرمخاطی در هر دو اپی‌تلیوم مطبق سنگفرشی شاخی و منشوری ساده معده در گروه‌های تجربی ۳ و ۴، افزایش معنی‌داری با گروه کنترل داشت. همچنین میانگین تعداد سلول‌ها در اپی‌تلیوم منشوری ساده در گروه تجربی ۴، افزایش معنی‌داری با گروه کنترل نشان داد.

نتیجه‌گیری: مصرف مورفین با دوز پایین در دوران بارداری می‌تواند منجر به افزایش وزن جنین و جفت شود و در بروز ناهنجاری ظاهری و آسیب جدی به جنین‌ها نقشی ندارد، ولی دوزهای بالای این دارو باعث تغییرات هیستومورفولوژیکی ضخامت لایه زیرمخاط در هر دو بخش اپی‌تلیوم مطبق سنگفرشی شاخی و منشوری ساده معده می‌شود.

کلید واژه‌ها: جنین؛ مورفین؛ موش سوری؛ معده؛ مورفومتری.

^۱گروه زیست‌شناسی، دانشکده علوم زیستی، واحد تهران شمال، دانشگاه آزاداسلامی، تهران، ایران.

^۲مرکز تحقیقات علوم اعصاب، دانشگاه علوم پزشکی بقیه‌الله (عج)، تهران، ایران.

*نویسنده مسئول مکاتبات:

سیدهمايون صدرایی؛ مرکز تحقیقات علوم اعصاب، دانشگاه علوم پزشکی بقیه‌الله (عج)، تهران، ایران.

آدرس پست الکترونیکی:

h_sadraie@yahoo.com

تاریخ دریافت: ۹۶/۷/۳

تاریخ پذیرش: ۹۶/۱۰/۲۰

لطفاً به این مقاله به‌صورت زیر استناد نمایید:

Ghorbani F, Sadraie SH, Kaka GH. The effect of methamphetamine injection during post-lactation on the ovaries of adult rats.

Qom Univ Med Sci J 2018;12(7):12-20. [Full Text in Persian]

همچنین مصرف مواد مخدر در افراد موجب ممانعت تولید صفرا از کبد متورم، فیلتراسیون و کاهش اشتها می‌شود. از طرفی، تحریک پانکراس در جریان اعتیاد که به تورم این عضو منجر می‌گردد، ممکن است با مسدود کردن مسیر ورود آنزیم‌ها به روده، موجب اختلال در هضم مواد غذایی شود. استفاده از مواد مخدر آثار سوءزیادی بر دستگاه گوارش داشته و سبب کاهش ترشحات غدد بزاقی، تقلیل ترشحات مخاط معده، لوزالمعده و روده در نتیجه ضعیف شدن عمل گوارش می‌شود؛ از این رو معتاد همیشه بی‌اشتها بوده و به یبوست مزاج و اختلال‌های گوارشی دچار می‌گردد. همچنین مورفین باعث انقباض عضلات معده و غدد ضمیمه دستگاه گوارش می‌شود (۱۲).

از آنجایی که معده عضو مهمی در دستگاه گوارش بوده و اگر عمل هضم در آن به‌خوبی انجام نگیرد، در جذب مواد غذایی توسط روده‌ها مشکل ایجاد می‌شود و با توجه به اینکه تاکنون مطالعه‌ای در زمینه اثر مورفین بر روی بافت معده جنین‌های مصرف‌کننده این مواد توسط مادر باردار صورت نگرفته است؛ در این تحقیق نقش مورفین بر تکامل جنین و بخشی از دستگاه گوارش آن (معده جنین‌ها) از دیدگاه هیستومورفومتری بررسی گردید.

روش بررسی

در این مطالعه تجربی، تعداد ۳۰ سر موش کوچک آزمایشگاهی ماده بالغ نژاد Balb/C (در محدوده سنی ۱۴-۱۲ هفته با محدوده وزنی 40 ± 5 گرم) از بخش حیوانات دانشگاه بقیه‌الله (عج) تهیه شد. موش‌ها در محیطی با شرایط استاندارد (دمای 23 ± 2 درجه سانتیگراد، رطوبت 50 ± 5 % و ۱۲ ساعت روشنایی، ۱۲ ساعت تاریکی) قرار گرفتند. تمام موش‌های نر و ماده به مدت یک هفته برای سازش با محیط به‌صورت جداگانه در حیوانخانه دانشگاه بقیه‌الله نگهداری و با غذای استاندارد تغذیه شدند. بعد از سازش موش‌ها به شرایط جدید در هر قفس، ۳-۴ موش ماده و یک موش نر سالم از همان نژاد در قفس قرار داده شد، تا عمل جفت‌گیری انجام گیرد. پس از مشاهده پلاک واژینال برای اطمینان از وجود عمل لقاح، از تست اسمیر استفاده شد.

مورفین نوعی اپیوئید بسیار قوی بوده که از تریاک به دست می‌آید و مهم‌ترین ترکیب مؤثر در تریاک است. درصد مورفین موجود در تریاک خشک‌شده حدود بین ۲۱-۴٪ می‌باشد. مورفین، اولین آلکالوئیدی است که در سال ۱۸۰۳ از تریاک استخراج شد. مکانیسم اثر مورفین از طریق تأثیر بر دستگاه عصبی مرکزی بوده که احساس درد را کاهش می‌دهد (۱). مصرف‌کنندگان مواد اپیوئیدی کاملاً در معرض خطرات ناشی از اعتیاد هستند. از آنجا که مورفین به‌راحتی از سد جفتی عبور می‌کند؛ لذا مصرف آن در انسان می‌تواند طی بارداری موجب تأخیر در رشد و تکوین جنین انسان و اختلال در تکامل سیستم عصبی مرکزی گردد (۲).

تجویز مورفین به موش‌های صحرایی باردار در دوره حساس رشد جنین ممکن است باعث ایجاد اختلالات رفتاری در جنین‌ها شود. همچنین افزایش مرگ‌ومیر نوزادان و کاهش میزان رشد بعد از تولد در آن‌ها (تیمار شده با مورفین قبل یا حین بارداری) مشاهده شده است (۳). مصرف هروئین یا مورفین در دوره بارداری اثرات سوءمعددی مانند تولد نارس، مرگ جنین، اختلالات کروموزومی، کاهش وزن جنین و عقب‌ماندگی رشد را به همراه خواهد داشت (۴). از آنجایی که مخدرها به‌راحتی از سد جفتی عبور می‌کنند؛ بنابراین اثرات مخربی را در جنین‌ها برجای می‌گذارند (۵). چنانچه رت‌ها در دوره بارداری در معرض مخدرها قرار گیرند؛ وقایعی نظیر خطر افزایش مرگ جنین و نوزاد، کاهش وزن در زمان تولد که در انسان اتفاق می‌افتد، در این حیوانات رخ می‌دهد (۶، ۷). Kirby نشان داد تجویز مورفین در جنین‌های ۲۱-۱۵ روزه سبب اختلال در فعالیت حرکتی می‌گردد (۸). اطلاعات به‌دست‌آمده از اجساد نوزادانی که از مادران هروئینی متولد می‌شوند نشان می‌دهد عقب‌ماندگی رشد جسمی آن‌ها عمدتاً ناشی از کاهش اندازه، همچنین تعداد سلول‌ها در بسیاری از ارگان‌های بدن و اثرات روی شکل‌گیری جنین آنها بوده است (۹). تحقیقات اخیر نشان داده است مصرف مخدرها در دوره بارداری سبب آسیب به دستگاه عصبی مرکزی جنین و دستگاه گوارش پس از تولد می‌گردد (۱۰، ۱۱).

Archive of SID

ضخامت لایه‌های اپی‌تلیوم مطبق سنگفرشی شاخی یا کراتینیزه و اپی‌تلیوم منشوری ساده بخش غددی مخاط، همچنین لایه زیرمخاط معده جنین‌ها با استفاده از نرم‌افزار موتیک نسخه ۱ و ۲ (Motic Images Software) اندازه‌گیری و ثبت گردید.

اطلاعات برحسب میانگین \pm انحراف معیار ارائه شدند. داده‌ها با استفاده از نرم‌افزار SPSS، روش آماری آنالیز واریانس یک‌طرفه و تست توکی تحلیل شدند. سطح معنی‌داری، کمتر از ۰/۰۵ در نظر گرفته شد.

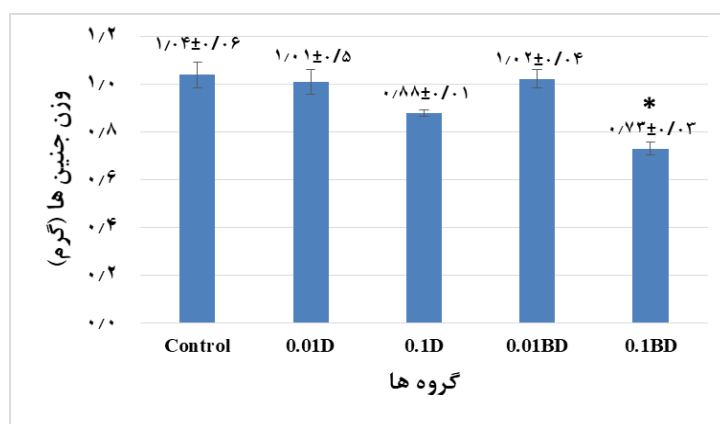
یافته‌ها

میانگین وزن جنین‌ها در گروه کنترل در مقایسه با گروه تجربی (دریافت‌کننده ۰/۱ میلی‌گرم بر میلی‌لیتر مورفین، قبل و طی بارداری) (0.73 ± 0.03 و $p=0.014$)، دارای اختلاف معنی‌داری بود. میانگین وزن جنین‌ها در گروه تجربی (دریافت‌کننده ۰/۱ میلی‌گرم بر میلی‌لیتر مورفین طی بارداری)، (0.88 ± 0.01 و $p=0.069$) نسبت به گروه کنترل کاهش نشان داد، اما این کاهش معنی‌دار نبود. همچنین در مقایسه این میانگین بین گروه‌های تجربی با یکدیگر، اختلاف معنی‌داری مشاهده نشد (نمودار شماره ۱).

در صورت مثبت بودن تست اسمیر در گسترش واژنی، روز صفر بارداری تعیین و حیوانات باردار برای گروه‌بندی انتخاب شدند. ۳۰ سر موش ماده باردار به صورت تصادفی به ۵ گروه به شرح زیر تقسیم شدند:

۱- گروه کنترل آب شهری (حلال مورفین)؛ ۲- گروه تجربی ۱ و ۲ (دریافت‌کننده مورفین به ترتیب با دوز ۰/۰۱ و ۰/۱ میلی‌گرم بر میلی‌لیتر طی بارداری) و گروه تجربی ۳ و ۴ (دریافت‌کننده مورفین به ترتیب با دوز ۰/۰۱ و ۰/۱ میلی‌گرم بر میلی‌لیتر، قبل و طی بارداری).

موش‌های باردار در روز ۲۰ بارداری با دوز بالای کلروفورم کشته شده، سپس جنین و جفت آنها از درون شاخ‌های رحمی خارج گردید. در ادامه، پس از بررسی شکل ظاهری جنین‌ها به وسیله استریومیکروسکوپ (از نظر وجود ناهنجاری‌های مادرزادی) وزن و طول سری - دم و قطر جفت اندازه‌گیری و ثبت گردید. جنین‌های خارج‌شده به منظور فیکساسیون، در فرمالین ۱۰٪ قرار گرفتند و پس از پردازش بافتی، برش‌های ساجیتال ۵ میکرونی از بافت معده جنین‌ها تهیه شد. از هر مادر باردار، ۳-۵ جنین به طور تصادفی انتخاب و از معده هر جنین سه لام بافت‌شناسی تهیه گردید و پس از رنگ‌آمیزی با هماتوکسیلین - اتوزین مورد بررسی بافتی قرار گرفتند.



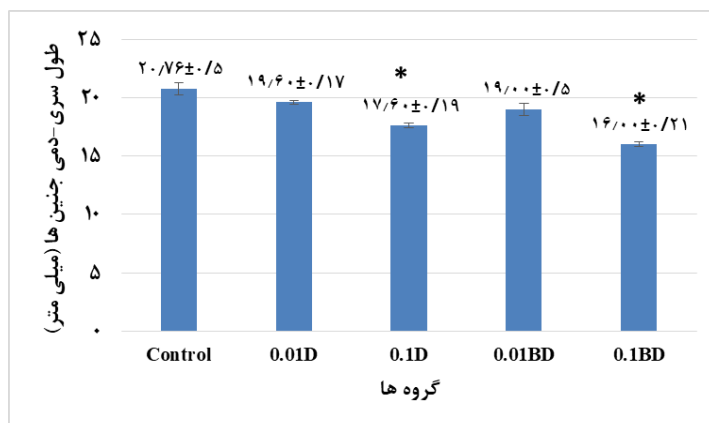
نمودار شماره ۱: تأثیر مورفین بر وزن جنین‌ها

جنین‌ها در هر دو گروه تجربی (دریافت‌کننده ۰/۱ میلی‌گرم بر میلی‌لیتر مورفین، قبل و طی بارداری) نسبت به گروه کنترل کاهش داشته است، اما کاهش معنی‌داری فقط در گروه دریافت‌کننده ۰/۱ میلی‌گرم بر میلی‌لیتر مورفین، قبل و طی بارداری دیده شد ($p=0.014$).
* نشان‌دهنده اختلاف معنی‌دار با گروه کنترل می‌باشد.
0.01D: ۰/۰۱ طی بارداری-0.1D: ۰/۱ طی بارداری-0.01BD: ۰/۰۱ قبل و طی بارداری-0.1BD: ۰/۱ قبل و طی بارداری.

Archive of SID

در بررسی اختلاف میانگین‌ها بین گروه‌های تجربی، کاهش طول سری - نشیمنگاهی در گروه‌های تجربی (دریافت‌کننده ۰/۱ میلی‌گرم بر میلی‌لیتر مورفین طی بارداری) نسبت به گروه‌های دریافت‌کننده ۰/۱ میلی‌گرم بر میلی‌لیتر مورفین، قبل و طی بارداری مشاهده گردید، اما این کاهش معنی‌دار نبود (نمودار شماره ۲).

استفاده از مورفین خوراکی به وسیله موش‌های باردار سبب کاهش طول سری - نشیمنگاهی گروه‌های تجربی (دریافت‌کننده ۰/۱ میلی‌گرم بر میلی‌لیتر مورفین) نسبت به گروه کنترل شد. این کاهش در گروه تجربی (دریافت‌کننده ۰/۱ میلی‌گرم بر میلی‌لیتر مورفین طی بارداری) ($p=0/041$ و $17/6 \pm 0/19$) و گروه دریافت‌کننده ۰/۱ میلی‌گرم بر میلی‌لیتر مورفین قبل و طی بارداری ($p=0/009$ و $16 \pm 0/21$) نسبت به گروه کنترل، معنی‌دار بود.

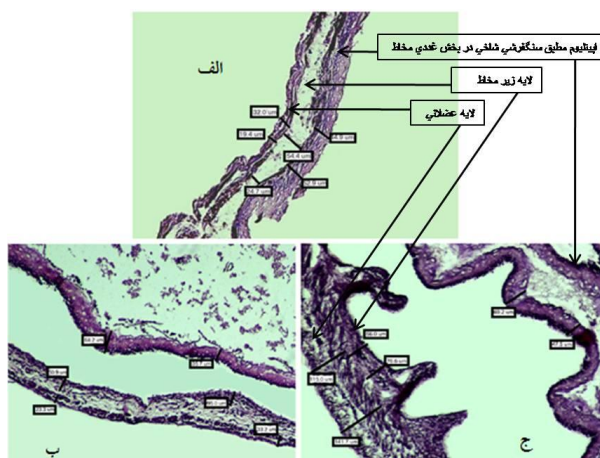


نمودار شماره ۲: طول سری - نشیمنگاهی (C.R.L) جنین‌ها در گروه‌های تجربی (دریافت‌کننده ۰/۱ میلی‌گرم بر میلی‌لیتر مورفین طی بارداری) ($p=0/041$). گروه‌های تجربی (دریافت‌کننده ۰/۱ میلی‌گرم بر میلی‌لیتر مورفین، قبل و طی بارداری) ($p=0/009$) در مقایسه با گروه کنترل، کاهش معنی‌دار دارند که نشان‌دهنده اختلاف معنی‌دار با گروه کنترل می‌باشد.

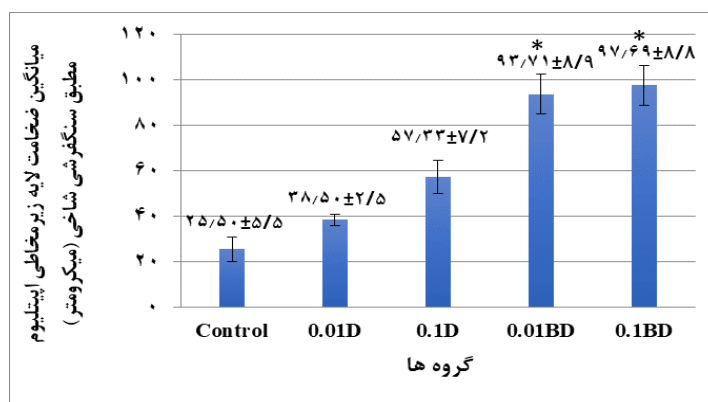
0.01D: 0.01 میلی‌گرم بر میلی‌لیتر مورفین طی بارداری-0.01BD؛ 0.1D: 0.1 میلی‌گرم بر میلی‌لیتر مورفین قبل و طی بارداری-0.1BD؛ 0.1 میلی‌گرم بر میلی‌لیتر مورفین قبل و طی بارداری.

میانگین ضخامت لایه زیرمخاط در هر دو قسمت اپی‌تلیوم مطبق سنگفرشی شاخی و اپی‌تلیوم منشوری ساده در گروه تجربی ۳ (شکل شماره ۱ و نمودار شماره ۳) و گروه تجربی ۴ (شکل شماره ۲ و نمودار شماره ۴)، اختلاف معنی‌داری را با گروه کنترل نشان داد.

در بررسی هیستومورفومتريک لایه‌های مخاط و زیرمخاط بافت معده جنین‌ها در گروه‌های مختلف، مشاهده گردید میانگین ضخامت لایه اپی‌تلیوم مطبق سنگفرشی شاخی و اپی‌تلیوم منشوری ساده در گروه‌های تجربی در مقایسه با گروه‌های کنترل و شم، دارای اختلاف معنی‌داری می‌باشد.

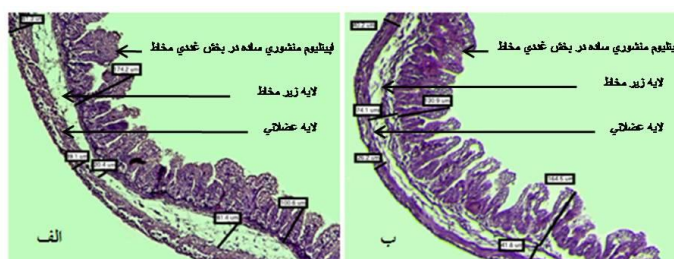


شکل شماره ۱: تصاویر بافتی از بخش اپی‌تلیوم مطبق سنگفرشی شاخی کراتینیزه لایه‌های مخاط، زیرمخاط و عضلانی معده جنین ۲۰ روزه. (الف) گروه کنترل، (ب) گروه دریافت‌کننده ۰/۱ میلی‌گرم بر میلی‌لیتر مورفین، قبل و طی بارداری و (ج) گروه دریافت‌کننده ۰/۱ میلی‌گرم بر میلی‌لیتر مورفین قبل و طی بارداری. (بزرگنمایی $100 \times$ و رنگ آمیزی با هماتوکسیلین-ئوژین).

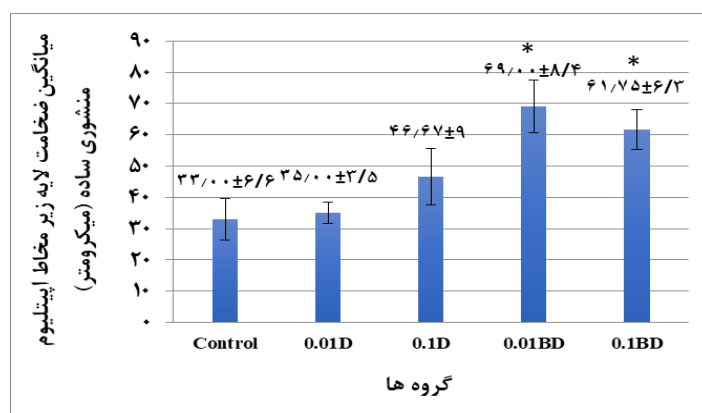


نمودار شماره ۳: مقایسه میانگین ضخامت لایه زیر مخاطی اپیتلیوم مطبق سنگفرشی شاخی در جنین‌های ۲۰ روزه در گروه‌های مختلف. بین گروه‌های تجربی (دریافت‌کننده ۰/۱ و ۰/۰۱ میلی‌گرم بر میلی‌لیتر مورفین، قبل و طی بارداری) در مقایسه با گروه کنترل، اختلاف معنی‌داری وجود دارد ($p < 0.05$). نشان‌دهنده اختلاف معنی‌دار با گروه کنترل می‌باشد.

0.01D: ۰/۰۱ طی بارداری؛ 0.1D: ۰/۱ طی بارداری؛ 0.01BD: ۰/۰۱ قبل و طی بارداری؛ 0.1BD: ۰/۱ قبل و طی بارداری.



شکل شماره ۲: تصاویر بافتی بخش غددی معده شامل لایه‌های مخاط، زیرمخاط و عضلانی معده جنین ۲۰ روزه. الف) گروه کنترل و ب) گروه تجربی (۰/۱ قبل و طی بارداری). (بزرگنمایی ۱۰۰× و رنگ آمیزی با هماتوکسیلین-ائوزین).

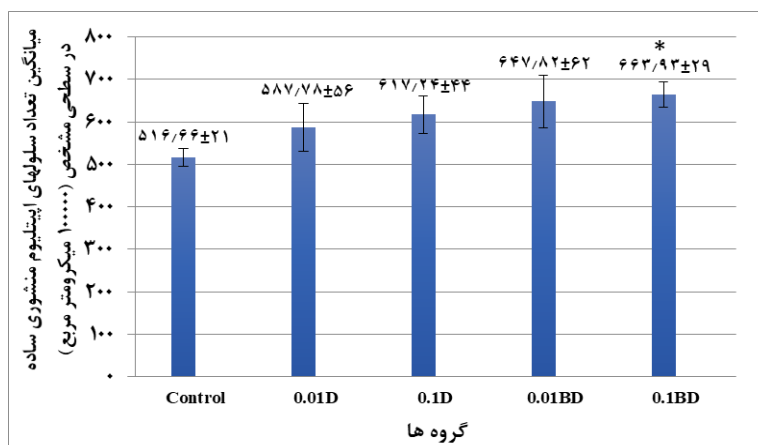


نمودار شماره ۴: مقایسه میانگین ضخامت لایه زیر مخاط اپیتلیوم منشوری ساده در جنین‌های ۲۰ روزه در گروه‌های مختلف. بین گروه‌های تجربی (دریافت‌کننده ۰/۱ و ۰/۰۱ میلی‌گرم بر میلی‌لیتر مورفین، قبل و طی بارداری) در مقایسه با گروه کنترل، اختلاف معنی‌داری وجود دارد ($p < 0.05$). نشان‌دهنده اختلاف معنی‌دار با گروه کنترل می‌باشد.

0.01D: ۰/۰۱ طی بارداری؛ 0.1D: ۰/۱ طی بارداری؛ 0.01BD: ۰/۰۱ قبل و طی بارداری؛ 0.1BD: ۰/۱ قبل و طی بارداری.

میانگین تعداد سلول‌ها در ناحیه اپیتلیوم منشوری ساده در گروه تجربی ۴ نسبت به گروه کنترل، افزایش معنی‌داری داشت ($p < 0.05$)، اما در گروه‌های تجربی دیگر نسبت به گروه کنترل، اختلاف معنی‌داری مشاهده نشد (نمودار شماره ۵).

میانگین تعداد سلول‌ها در ناحیه اپیتلیوم مطبق سنگفرشی شاخی در گروه‌های تجربی در مقایسه با گروه‌های کنترل و شم، اختلاف معنی‌داری نشان داد.



نمودار شماره ۵: مقایسه میانگین تعداد سلولهای اپیتلیوم منشوری ساده در جنینهای ۲۰ روزه در گروههای مختلف را نشان می‌دهد. در گروه تجربی ۴ نسبت به گروه کنترل، اختلاف معنی‌داری وجود دارد ($p < 0.05$).
* نشان‌دهنده اختلاف معنی‌دار با گروه کنترل می‌باشد.
0.01D: ۰/۰۱ طی بارداری؛ 0.1D: ۰/۱ طی بارداری؛ 0.01BD: ۰/۰۱ (قبل و طی بارداری)؛ 0.1BD: ۰/۱ (قبل و طی بارداری).

بحث

مطالعات نشان می‌دهند چنانچه مادر در دوره بارداری در معرض داروها یا مواد مخدر قرار گیرد ممکن است سبب مرگ جنین یا نوزاد و یا بروز اختلالات کروموزومی، کاهش وزن و یا عقب‌ماندگی رشد و نمو در جنین گردد. در مطالعه حاضر، مورفین سبب القای اثرات سمی در رشد جنین شد و تجویز مورفین در موش‌های باردار منجر به کاهش معنی‌دار میانگین وزن جنین‌ها و آن‌ها گردید که این یافته با نتایج مطالعات پیشین همخوانی داشت (۱۶-۱۴). در تحقیق حاضر یافته مربوط به اثر مورفین بر کاهش وزن جنین‌ها با نتایج صدیقی و همکاران که گزارش کردند تجویز مورفین به موش‌های باردار سبب کاهش معنی‌دار وزن جنین‌ها می‌شود، همخوانی داشت. از سویی دیگر، این نتایج با یافته‌های Vathy و همکاران همسو نبود؛ زیرا آن‌ها در مطالعه خود گزارش کردند تجویز مورفین به موش‌های باردار سبب افزایش معنی‌دار وزن جنین‌ها می‌شود. چنین به نظر می‌رسد که میزان دوزهای مختلف مورفین در وزن جنین‌ها بتواند اثرات متفاوتی داشته باشد؛ زیرا در مطالعه حاضر از دوز پایین مورفین استفاده شد. از آنجایی که مخدرها مانند مورفین می‌توانند از سد جفتی عبور کنند؛ لذا اثرات مخربی بر اعضای مختلف جنین می‌گذارند (۱۷-۱۹). بعضی تحقیقات نیز نشان داده‌اند تغییر در وزن جنین مادران معتاد، ارتباطی با اثرات تغذیه مادر ندارد (۲۰).

نتایج این تحقیق نشان داد تجویز خوراکی مورفین منجر به کاهش وزن جنین‌ها و کاهش CRL آن‌ها می‌شود. مشابه این نتایج در مطالعات پیشین نیز گزارش شده است. این نتایج نشان می‌دهد مورفین اثر خود را به صورت کلی بر جنین اعمال می‌کند و بخش‌های مختلف بدن جنین احتمالاً تحت تأثیر مورفین قرار می‌گیرد. هرچند مطالعات پیشین نشان داده‌اند تجویز مورفین به روش تزریقی در روزهای معینی از بارداری می‌تواند منجر به کاهش وزن و عقب‌ماندگی رشد در موش‌های بزرگ آزمایشگاهی و خرگوش شود (۱۳). در مطالعه حاضر تجویز مورفین به صورت خوراکی، نتایج مشابهی را در پی داشت. مکانیسم‌های اثرات مورفین در جنین هنوز به طور کامل شناخته نشده‌اند. تحقیقات نشان داده‌اند مورفین به راحتی از سد جفتی گذشته و به جنین می‌رسد و می‌تواند بر سلول‌های جنینی اثر بگذارد. از آنجایی که حضور گیرنده‌های اوبیوئیدی بر روی پرزها و عروق جفتی نیز مشخص شده‌اند، فعال شدن این گیرنده‌ها باعث بروز انقباض عروقی و کاهش خون‌رسانی به جنین شده و در پی آن نقص در اکسیژن‌رسانی و کاهش تغذیه نیز باعث تأخیر در رشد جنین خواهد شد (۱۳).

براساس نتایج حاصله و تغییرات بافتی ایجادشده در بافت معده جنین می‌توان چنین نتیجه گرفت مورفین احتمالاً اثر خود را از طریق تأثیر بر سلول‌های مخاط معده اعمال کرده است (۲۴). این احتمال نیز وجود دارد که مصرف مورفین در زمان بارداری، اثر خود را بر فاکتورهای رشد که در دوران جنینی بر روی این بافت تأثیر می‌گذارند، اعمال کرده و یا در بیان ژن‌های مؤثر در این بخش از دستگاه گوارش جنین دخالت کند (۲۵).

نتیجه‌گیری

نتایج این مطالعه نشان داد گرچه مصرف مورفین با دوز پایین در دوران بارداری موجب بروز ناهنجاری ظاهری و آسیب جدی به جنین‌ها نمی‌شود، ولی دوزهای بالای این دارو در ایجاد تغییرات هیستومورفولوژیک همراه با افزایش معنی‌دار ضخامت لایه زیرمخاط در هر دو بخش دارای اپی‌تلیوم مطبق سنگفرشی شاخی و منشوری ساده معده جنین‌ها مؤثر است. با توجه به نتایج به‌دست آمده، تحقیقات بیشتر در جهت بررسی اثر مورفین بر سایر قسمت‌های دستگاه گوارش جنین، امری ضروری است.

تشکر و قدردانی

این مقاله حاصل انجام پژوهش و تحقیق در مرکز علوم اعصاب دانشگاه علوم پزشکی بقیه‌الله (عج) و آزمایشگاه تحقیقاتی دانشکده علوم زیستی دانشگاه آزاد اسلامی، واحد تهران شمال می‌باشد. بدین وسیله از این مراکز کمال تشکر و قدردانی به عمل می‌آید.

بدین ترتیب به‌نظر می‌رسد تجویز مورفین به مادر باردار در دوره بارداری می‌تواند تأثیر مستقیم روی رشد جنین بگذارد و سبب کاهش تعداد سلول‌ها در اعضای مختلف شود. از سوی دیگر، در تحقیقات دیگری مشخص شده است مورفین در دوره بارداری احتمالاً منجر به ایجاد آسیب‌های رشد و نمو در سیستم عصبی مرکزی جنین‌ها می‌شود که نتیجه آن ایجاد اختلالات رفتاری متعدد در دوره پس از تولد خواهد بود (۱۹، ۲۰). Abel و همکاران (۲۱) نشان دادند وزن بدن موش‌های صحرائی که در معرض فاکتور رشد مخدر قرار می‌گیرند در مقایسه با گروه کنترل به‌طور معنی‌داری کاهش می‌یابد، همچنین ایشان نشان دادند وزن تازه مغز هنگام تولد در گروه موش‌های صحرائی که در معرض فاکتور رشد مخدر قرار گرفته‌اند، به‌طور معنی‌داری کاهش می‌یابد. آن‌ها نسبت وزن اعضا به وزن بدن را اندازه‌گیری و گزارش کردند نسبت وزن مغز در مقایسه با وزن بدن در گروه مخدر بسیار کم شده و مغز بیشتر آسیب می‌بیند (۲۲). اخیراً نیز گزارش شده است مصرف گیرنده مورفین در دوره بارداری، میزان تراکم‌های اپیوئیدی را در دوره بلوغ کاهش می‌دهد (۲۳-۲۰). در مطالعه حاضر، میانگین ضخامت لایه زیرمخاطی در هر دو قسمت اپی‌تلیوم مطبق سنگفرشی شاخی (بخش کراتینیزه) و اپی‌تلیوم منشوری ساده (بخش غددی) در دو گروه تجربی ۳ و ۴ نسبت به گروه کنترل، افزایش معنی‌داری نشان داد. همچنین میانگین تعداد هسته در ناحیه اپی‌تلیوم منشوری ساده در گروه تجربی ۴ نسبت به گروه کنترل، افزایش معنی‌داری داشت.

References:

1. Katzung BG, Masters SB, Trevor AJ. Basic & clinical pharmacology. 12th ed. New York: McGraw-Hill Medical; 2016. p. 76-170. Link
2. Luke DR, Tomaszewski K, Damle B, Schlamm HT. Review of the basic and clinical pharmacology of sulfbutylether- β -cyclodextrin (SBECD). J Pharm Sci 2010;99(8):3291-301. PubMed
3. Chakravorty A, Awad MM, Hiscox TJ, Cheung JK, Choo JM, Lyras D, et al. Opioid analgesics stop the development of clostridial gas gangrene. J Infect Dis 2014;210(3):483-92. PubMed
4. Schuurmans J, Benders M, Lemmers P, van Bel F. Neonatal morphine in extremely and very preterm neonates: Its effect on the developing brain - a review. J Matern Fetal Neonatal Med 2015;28(2):222-8. PubMed

5. Zhang X, Wang J, Yu T, Du D, Jiang W. Minocycline can delay the development of morphine tolerance, but cannot reverse existing tolerance in the maintenance period of neuropathic pain in rats. *Clin Exp Pharmacol Physiol* 2015;42(1):94-101. PubMed
6. Akbarali HI, Inkisar A, Dewey WL. Site and mechanism of morphine tolerance in the gastrointestinal tract. *Neurogastroenterol Motil* 2014;26(10):1361-7. PubMed
7. Mattioli TA, Leduc-Pessah H, Skelhorne-Gross G, Nicol CJ, Milne B, Trang T, et al. Toll-like receptor 4 mutant and null mice retain morphine-induced tolerance, hyperalgesia, and physical dependence. *PLoS One* 2014 13;9(5):e97361. PubMed
8. Kirby ML. Effects of morphine and naloxone on spontaneous activity of fetal rats. *Exp Neurol* 1981;73(2):430-9. PubMed
9. Levy M, Koren G. Obstetric and neonatal effects of drugs of abuse. *Emerg Med Clin North Am* 1990;8(3):633-52. Link
10. Chasnoff IJ, Hatcher R, Burns WJ. Early growth patterns of methadone-addicted infants. *Am J Dis Child* 1980;134(11):1049-51. PubMed
11. Wilson GS, McCreary R, Kean J, Baxter JC. The development of preschool children of heroin-addicted mothers: A controlled study. *Pediatrics* 1979;63(1):135-41. PubMed
12. Hull LC, Gabra BH, Bailey CP, Henderson G, Dewey WL. Reversal of morphine analgesic tolerance by ethanol in the mouse. *J Pharmacol Exp Ther* 2013; 345(3):512-19. PubMed
13. Nasiraei-Moghadam S, Bahadoran H, SaeidAbadi S, Shams J, Sahraei H. Oral administration of morphine delays neural plate development in rat embryos. *Physiol Pharmacol* 2009,12(4):314-19. [Full Text in Persian]. Link
14. Niesink R, Vanderschuren L, Van Ree J. Social play in juvenile rats after in utero exposure to morphine. *Neurotoxicology* 1996;17(3-4):905-12. PubMed
15. Šlamberová R, Schindler CJ, Vathy I. Impact of maternal morphine and saline injections on behavioral responses to a cold water stressor in adult male and female progeny. *Physiol Behav* 2002;75(5):723-32. PubMed
16. Fonnum F, Lock E. Cerebellum as a target for toxic substances. *Toxicol Lett* 2000;112(1):9-16. PubMed
17. Vathy I, Katay L. Effects of prenatal morphine on adult sexual behavior and brain catecholamines in rats. *Brain Res Dev Brain Res* 1992;24;68(1):125-31. PubMed
18. Soleimani M, Sahraei H, Sadooghi Ma, Maleki P. Effects of prenatal Morphine exposure on the Basal Ganglia development in rat embryo. *Arak Univ Med Sic J* 2006;9(2):53-61. [Full Text in Persian]. Link
19. Kopecky EA, Simone C, Knie B, Koren G. Transfer of morphine across the human placenta and its interaction with naloxone. *Life Sci* 1999;65(22):2359-71. PubMed
20. McLaughlin PJ, Wylie JD, Bloom G, Griffith JW, Zagon IS. Chronic exposure to the opioid growth factor, [Met 5]-enkephalin, during pregnancy: Maternal and preweaning effects. *Pharmacol Biochem Behav* 2002;71(1-2):171-81. PubMed
21. Abel EL, Dintcheff BA, Day N. Effects of marihuana on pregnant rats and their offspring. *Psychopharmacology* 1980;71(1):71-4. PubMed
22. Abel E, Bush R, Dintcheff B, Ernst C. Critical periods for marihuana-induced intrauterine growth retardation in the rat. *Neurobehav Toxicol Teratol* 1981;3(3):351-4. PubMed
23. Siddiqui A, Haq S, Shah BH. Perinatal exposure to morphine disrupts brain norepinephrine, ovarian cyclicality, and sexual receptivity in rats. *Pharmacol Biochem Behav* 1997;58(1):243-8. PubMed
24. Schreinemachers DM, Everson RB. Aspirin use and lung, colon, and breast cancer incidence in a prospective study. *Epidemiology* 1994;5(2):138-46. PubMed
25. Smith WL, Lands WE. Stimulation and blockade of prostaglandin biosynthesis. *J Biol Chem* 1971;246(21):6700-2. PubMed