

The Effect of Methamphetamine Injection during Post-Lactation on the Ovaries of Adult Rats

Elham Safi¹, Ali Noori^{2*}, Ali Asghar Pilehvarian³

¹Department of Animal Evolutionary Biology, Payame Noor University, Isfahan, Iran.

²Department of Biology, Falavarjan Branch, Islamic Azad University, Isfahan, Iran.

³Department of Biology, Payame Noor University, Isfahan, Iran.

*Corresponding Author:
Ali Noori; Department of Biology, Falavarjan Branch, Islamic Azad University, Isfahan, Iran.

Email:
ali.noori55@gmail.com

Received: 14 Oct, 2017
Accepted: 31 Jun, 2018

Abstract

Background and Objectives: Methamphetamine (MAMP) is a central nervous system stimulant, which its consumption has increased among young people. In this study, the effects of methamphetamine were investigated on ovarian tissue structure in immature rats.

Methods: In this experimental study, 40 immature female Wistar rats after lactation, were divided into four groups: control group that received normal saline and treatment groups that received methamphetamine at the doses of 1, 3, and 5mg/kg for 10 days intraperitoneally. After puberty, the rats were dissected and their ovary was removed. The histological sections were prepared from the ovary by hematoxylin eosin staining and examined morphologically. In the tissue sections, the number of primary follicles, growing follicles, graafian follicle, corpus luteum, and corpus albicans, were counted and compared by ANOVA between different groups.

Results: There was no significant difference between mean weight of mice and ovary after puberty in the treatment groups compared to the control group. The mean number of primary follicles (at all doses) and growing follicles (at doses of 3 and 5mg/kg), were significantly decreased in a dose-dependent manner ($p < 0.001$). Moreover, the mean number of graafian follicles, corpus luteum, and corpus albicans, significantly increased ($p < 0.001$) in the treatment groups of 3 and 5mg/kg compared to the control group.

Conclusion: Methamphetamine may interfere with the secretion and activity of gonadotropin-releasing hormone (GnRH) by mimicking the body's naturally amphetamine compounds, and consequently causes disorder in the number and growth of follicles in the ovary the number and growth of follicles in the ovary, which may lead to absence of oocyte maturation and ovulation.

Keywords: Methamphetamine; Ovary; Rats.

تأثیر تزریق متامفتامین پس از دوره شیردهی بر تخمدان رت‌های بالغ

الهام صافی^۱، علی نوری^{۲*}، علی اصغر پیلهوریان^۳

چکیده

زمینه و هدف: متامفتامین یک داروی محرک سیستم عصبی مرکزی است که مصرف آن بین نوجوانان افزایش یافته است. در این تحقیق، اثرات متامفتامین بر ساختار بافت تخمدان در موش‌های صحرایی نابالغ بررسی گردید.

روش بررسی: در این مطالعه تجربی، ۴۰ سر موش صحرایی ماده نابالغ نژاد ویستار پس از شیردهی به چهار گروه تقسیم شدند: گروه شاهد سرم فیزیولوژی و گروه‌های تیمار، متامفتامین را در دوزهای ۱، ۳ و ۵ میلی‌گرم بر کیلوگرم به مدت ۱۰ روز به شیوه درون‌صفاقی دریافت کردند. پس از بلوغ، موش‌ها تشریح و تخمدان آن‌ها جدا شد. مقاطع بافتی با رنگ آمیزی هماتوکسیلین - اتوزین از تخمدان تهیه و از نظر مورفولوژی بررسی گردید. در مقاطع بافتی تعداد فولیکول‌های اولیه در حال رشد، گراف، جسم زرد و سفید، شمارش و به روش آنالیز واریانس یک‌طرفه، بین گروه‌های مختلف مقایسه شدند.

یافته‌ها: میانگین وزن موش‌ها و تخمدان پس از بلوغ در گروه‌های تیمار نسبت به گروه شاهد، اختلاف معنی‌داری نشان نداد. میانگین تعداد فولیکول‌های اولیه (در همه دوزها) و فولیکول‌های در حال رشد (دوز ۳ و ۵ میلی‌گرم بر کیلوگرم) به صورت وابسته به دوز و به طور معنی‌داری کاهش یافت ($p < 0.001$). میانگین تعداد فولیکول‌های گراف، جسم زرد و سفید نیز افزایش معنی‌داری ($p < 0.001$) در گروه‌های تیمار ۳ و ۵ میلی‌گرم بر کیلوگرم نسبت به گروه شاهد نشان داد.

نتیجه‌گیری: احتمالاً متامفتامین با تقلید از ترکیبات آمفتامینی طبیعی بدن، در ترشح و فعالیت $G_{n}RH$ اختلال ایجاد کرده و در نتیجه سبب بی‌نظمی در تعداد و رشد فولیکول‌ها در تخمدان می‌شود که احتمالاً عدم بلوغ اووسیت‌ها و تخمک‌گذاری را نیز به همراه دارد.

کلید واژه‌ها: متامفتامین؛ تخمدان؛ موش‌ها.

گروه زیست‌شناسی تکوین جانوری،
دانشگاه پیام نور، اصفهان، ایران.

گروه زیست‌شناسی، واحد فلاورجان،
دانشگاه آزاد اسلامی، اصفهان، ایران.

گروه زیست‌شناسی، دانشگاه پیام نور،
اصفهان، ایران.

*نویسنده مسئول مکاتبات:

علی نوری؛ گروه زیست‌شناسی، واحد
فلاورجان، دانشگاه آزاد اسلامی،
اصفهان، ایران.

آدرس پست الکترونیکی:

ali.noori55@gmail.com

تاریخ ارسال: ۹۶/۷/۲۲

تاریخ پذیرش: ۹۶/۱۱/۱۱

لطفاً به این مقاله به صورت زیر استناد نمایید:

Safi E, Noori A, Asghar Pilehvarian A. The effect of morphine on growth and development of stomach in Balb/c mouse embryo.

Qom Univ Med Sci J 2018;12(7):32-40. [Full Text in Persian]

با توجه به اینکه حساسیت اندام‌های جنسی نابالغین به مواد مخدر و داروهای مختلف، بیشتر از بالغین است؛ در تحقیق حاضر تزریق دوزهای مختلف متامفتامین پس از دوره شیردهی (در رت‌های ماده نابالغ) و اثر آن پس از بلوغ بر ساختار بافت تخمدان بررسی گردید.

روش بررسی

در این مطالعه تجربی، ۴۰ سر موش صحرایی نابالغ ماده نژاد ویستار، پس از دوره شیردهی (با متوسط وزن ۶۰-۵۰ گرم) از انستیتو پاستور تهران خریداری و به آزمایشگاه تحقیقاتی واقع در پیام نور مرکز اصفهان منتقل شدند. آزمایش‌ها توسط شورای پژوهشی دانشگاه پیام نور استان اصفهان مورد تأیید قرار گرفت و برطبق دستورالعمل‌های اخلاقی انجمن بین‌المللی، مطالعه درد (International Association for Study of Pain) در مورد حیوانات آزمایشگاهی انجام شد (۱۳). حیوانات در شرایط استاندارد (سیکل نوری ۱۲ ساعت روشنایی و ۱۲ ساعت تاریکی) نگهداری شدند و دسترسی کافی به آب و غذا داشتند.

متامفتامین ($C_9H_{13}N$) از نیروی انتظامی مرکز اصفهان تهیه گردید. حیوانات به‌طور تصادفی به چهار گروه ۱۰ تایی تقسیم شدند. سه گروه به ترتیب دوزهای ۱، ۳ و ۵ میلی‌گرم برکیلوگرم وزن بدن (۱۴) از متامفتامین (حل‌شده در سرم فیزیولوژی) را به مدت ۱۰ روز به‌صورت درون‌صفاقی دریافت کردند و به گروه چهارم به‌عنوان گروه شاهد، سرم فیزیولوژی تزریق گردید.

پس از بلوغ (سن سه ماهگی) موش‌ها در اثر تزریق کتامین، بیهوش و پس از تشریح، تخمدان‌ها جدا و وزن شدند، سپس از هر گروه، تخمدان سه رت جهت تهیه مقاطع بافتی درون فرمالین ۱۰٪ قرار گرفت و پس از مراحل پردازش بافت (Tissue Processing) به روش رنگ‌آمیزی هماتوکسیلین - ائوزین از هر تخمدان، سه لام (مجموعاً از هر گروه ۹ لام) تهیه گردید. لام‌ها به‌وسیله میکروسکوپ نوری از نظر مورفولوژی و تعداد انواع فولیکول‌ها (فولیکول اولیه، فولیکول در حال رشد، فولیکول گراف، جسم زرد و سفید) مورد بررسی و شمارش قرار گرفتند. همچنین وزن موش‌ها قبل از تزریق متامفتامین و قبل از تشریح، اندازه‌گیری و نسبت وزن تخمدان به بدن به دست آمد.

متامفتامین (Methamphetamine)، ماده‌ای مخدر شیمیایی و مصنوعی از گروه توان‌افزا است که مصرف آن بر روی سلسله اعصاب تأثیر گذاشته و فعالیت بدنی فرد را به‌طور موقت افزایش می‌دهد (۱). امروزه مصرف این دارو در جامعه، به‌خصوص در بین نوجوانان و جوانان (گروهی که در سن رشد هستند) رو به افزایش بوده و به‌صورت یک معضل اجتماعی درآمده است (۲-۳). در مطالعات متعددی، اثرات زیانبار این ماده بر روی بدن انسان و حیوانات آزمایشگاهی نشان داده شده است (۴،۵)، همچنین در سال‌های اخیر، اثرات تراژونیک و مخرب این ماده بر تکوین جنین مورد توجه محققین بوده است (۶،۷). در مطالعه دیگری نیز اختلال در تکوین قلب جنین موش‌هایی که مادران آن‌ها در معرض متامفتامین بودند، اثبات گردید، همچنین خونریزی مغز جنین در اثر کاربرد متامفتامین در دوره بارداری نشان داده شد (۸). در رابطه با تأثیر متامفتامین بر نابالغین، اثرات مخرب این ماده بر اسپرماتوزن مشاهده شد که محققین علت آن را ایجاد اختلال در محور هیپوفیز - گناد و تنظیم ترشح هورمون‌های جنسی گزارش کردند (۹). همچنین در یک مطالعه دیگر، تأثیر داروی متامفتامین بر کیفیت تخمک و میزان لقاح در موش‌های ماده بالغ سبب ایجاد اختلال در بلوغ اووسیت و متعاقباً قدرت باروری گردید (۱۰). علاوه بر متامفتامین، موادی با ترکیب و ساختار شیمیایی نسبتاً مشابه نظیر اکستازی یا متیل‌دی‌اکسی متامفتامین نیز دارای اثرات سوء بر افراد می‌باشند که برخی جوانان به دلیل رهایی از فشارهای روانی و اجتماعی بدان پناه می‌برند. این داروی محرک و توهم‌زا، عوارض بسیاری روی مغز و اعصاب، عروق و سیستم ایمنی بدن دارد. سیستم هورمونی بدن نیز از تأثیر سوء این ماده در امان نبوده و با اثر بر محور هیپوفیز - گناد می‌تواند بر روی تخمک‌گذاری نیز تأثیرگذار باشد. در تحقیقی توسط خلیلی و همکاران (۱۳۹۰)، تزریق داروی اکستازی در طی دوران بارداری سبب ایجاد ناهنجاری در اندام‌زایی و تولیدمثل نوزادان شد (۱۱). از طرفی، اکستازی در موش‌های ماده دارای اثرات مخربی بر روی ساختار بافت تخمدان، تعداد فولیکول‌ها و میزان هورمون‌های جنسی می‌باشد (۱۲).

یافته‌ها

مقایسه میانگین وزن قبل از تزریق متامفتامین (دوره نابالغ) و پس از بلوغ، بین گروه‌های تیمار و شاهد، اختلاف معنی‌داری را نشان نداد (جدول شماره ۱).

میانگین تعداد فولیکول‌های مختلف و وزن نمونه‌ها به روش آنالیز واریانس یک‌طرفه و تست دانکن بین گروه‌های مختلف مقایسه گردید.

جدول شماره ۱. میانگین وزن موش‌ها در گروه شاهد و گروه‌های تحت تیمار

غلظت (میلی‌گرم بر کیلوگرم)	وزن موش قبل از تزریق متامفتامین (گرم)	وزن موش پس از بلوغ (گرم)
میانگین ± انحراف معیار	میانگین ± انحراف معیار	میانگین ± انحراف معیار
گروه شاهد	۵۶/۱۱ ± ۳/۶۵	۱۸۸/۳۳ ± ۱۸/۶۵
۱	۶۲/۱۱ ± ۶/۲۱	۱۹۴/۷۷ ± ۱۳/۹۸
۳	۶۲/۰۵ ± ۹/۱۲	۱۸۵/۸۸ ± ۱۰/۸۶
۵	۵۷/۱۱ ± ۵/۶۸	۱۸۷/۳۳ ± ۱۲/۷۰

نوع آزمون: تست دانکن و واریانس یک‌طرفه می‌باشد.

همچنین با مقایسه نسبت وزن تخمدان به وزن بدن در بالغین، مشخص گردید اندازه و وزن تخمدان در گروه‌های تیمار تحت تأثیر متامفتامین قرار نگرفته است؛ به طوری که تفاوت معنی‌داری بین گروه‌های مختلف دیده نشد (جدول شماره ۲).

به عبارت دیگر، تزریق دوزهای ۱، ۲ و ۳ میلی‌گرم بر کیلوگرم متامفتامین در یک دوره ۱۰ روزه، ظاهراً اثری بر رشد و افزایش وزن موش‌ها نداشت.

جدول شماره ۲. میانگین تعداد انواع فولیکول‌ها، جسم زرد و سفید در مقاطع تخمدان و میانگین وزن تخمدان به وزن بدن در گروه شاهد و تیمار

غلظت (میلی‌گرم بر کیلوگرم)	فولیکول اولیه	فولیکول در حال رشد	فولیکول گراف	جسم زرد	جسم سفید	وزن تخمدان به بدن (گرم)
گروه شاهد	۶ ± ۲/۴۵	۹/۲۵ ± ۱/۸۳	۱/۷۷ ± ۰/۶۶	۴/۱۲ ± ۱/۷۳	۲/۷۷ ± ۱/۲۰	۰/۰۰۰۳۲ ± ۰/۰۰۰۱
۱	۴/۲ ± ۱/۷۳	۸/۷۵ ± ۱/۲۸	۲/۷۷ ± ۰/۹۷	۴/۶۶ ± ۱/۵۸	۴/۷۷ ± ۱/۳۹	۰/۰۰۰۳۱ ± ۰/۰۰۰۱
۳	۱/۴۴ ± ۰/۸۶	۴/۲۳ ± ۲/۰۳	۵/۱۱ ± ۱/۷۶	۶/۵۵ ± ۱/۱۳	۷/۳۳ ± ۲	۰/۰۰۰۳۱ ± ۰/۰۰۰۱
۵	۱/۳۴ ± ۰/۸۶	۴/۱۳ ± ۱/۷۲	۵/۶۶ ± ۲/۴۴	۹/۱ ± ۲/۶۴	۱۰/۴۴ ± ۱/۹۴	۰/۰۰۰۲۸ ± ۰/۰۰۰۱

داده‌ها بر اساس میانگین ± انحراف معیار می‌باشد.

* اختلاف معنی‌دار در حد $(p < 0/05)$ و *** اختلاف معنی‌دار در حد $(p < 0/001)$ در گروه‌های تیمار نسبت به گروه شاهد می‌باشد.

(در هر گروه ۹ عدد لام از مقاطع بافت تخمدان بررسی شده است.)

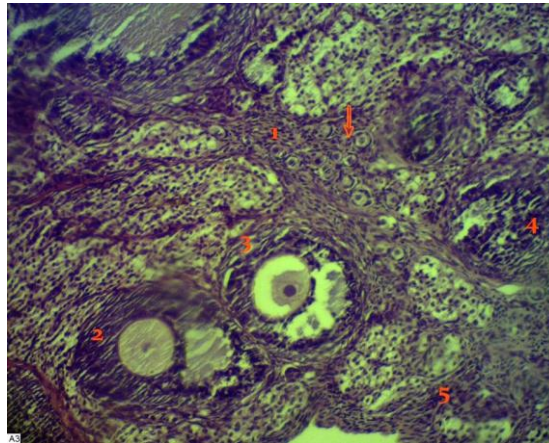
نوع آزمون: ANOVA, Duncan-Test.

افزایش معنی‌داری $(p < 0/001)$ را نسبت به شاهد و دوز ۱ میلی‌گرم بر کیلوگرم نشان دادند. همچنین در اثر تزریق دوزهای ۳ و ۵ میلی‌گرم بر کیلوگرم متامفتامین، تعداد جسم زرد افزایش معنی‌داری $(p < 0/001)$ یافت که این افزایش در میانگین تعداد جسم سفید در تمام گروه‌ها به صورت وابسته به دوز بود. لازم به ذکر است بیشترین افزایش تعداد جسم زرد و سفید در بالاترین دوز متامفتامین (۵ میلی‌گرم بر کیلوگرم) به طور معنی‌دار $(p < 0/001)$ نسبت به سایر دوزها به دست آمد (جدول شماره ۲) که احتمالاً نشان‌دهنده اثرات سمی بیشتر در اثر کاربرد دوزهای بالاتر این ماده بوده است (جدول شماره ۲). مطالعه بافت تخمدان از نظر مورفولوژی در گروه‌های دریافت‌کننده متامفتامین نسبت به گروه شاهد، تغییری را نشان نداد.

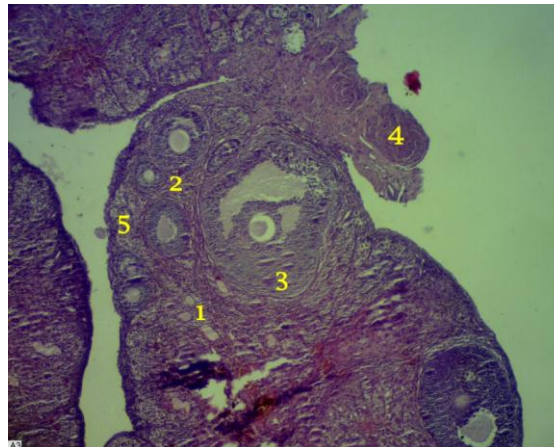
با توجه به مطالعاتی که بر روی لام‌های متعدد از بافت تخمدان در هر گروه انجام شد؛ برخلاف عدم تغییر در میانگین وزن تخمدان، در تعداد انواع فولیکول‌ها بین گروه‌های مختلف، اختلاف معنی‌داری مشاهده گردید. در رابطه با تعداد فولیکول‌های اولیه و در حال رشد، کاهش معنی‌دار $(p < 0/001)$ به صورت وابسته به دوز در گروه‌های تیمار دیده شد، ولی در مورد فولیکول‌های در حال رشد (دوز ۱ میلی‌گرم بر کیلوگرم)، کاهش تعداد معنی‌دار نبود. همچنین بین دوزهای ۳ و ۵ میلی‌گرم بر کیلوگرم، تفاوت معنی‌داری در میانگین تعداد فولیکول‌ها مشاهده نشد. برخلاف کاهش تعداد در فولیکول‌های اولیه و در حال رشد، تعداد فولیکول‌های گراف در دوز ۳ و ۵ میلی‌گرم بر کیلوگرم،

شکل‌های شماره ۴-۱ مشاهده می‌شود.

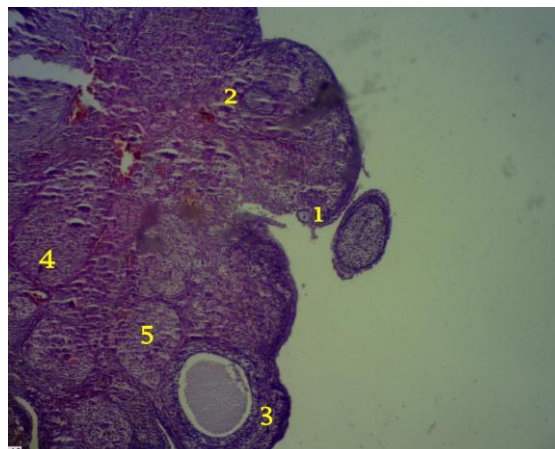
نمونه‌هایی از تصاویر مقاطع بافتی تخمدان از گروه‌های مختلف در



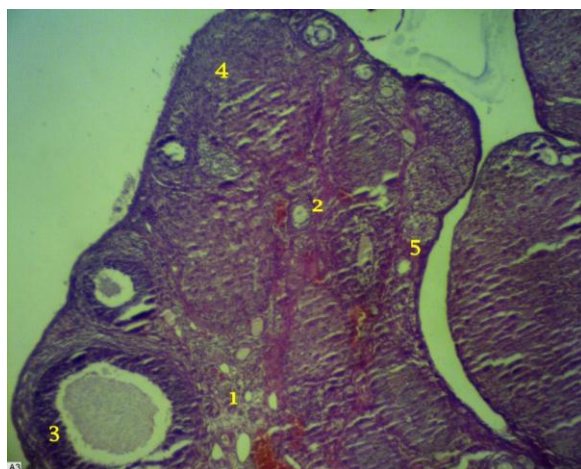شکل شماره ۱: مقاطع بافتی تخمدان رت‌های بالغ در گروه شاهد (در دوره نابالغ سرم فیزیوژی دریافت کردند)، رنگ آمیزی با هماتوکسیلین - انوزین، بزرگنمایی $\times 400$.
 ۱. فولیکول اولیه، ۲. فولیکول ثانویه (در حال رشد)، ۳. فولیکول گراف، ۴. جسم زرد، ۵. جسم سفید
 فلش: به تعداد زیاد فولیکول‌های اولیه توجه شود.



شکل شماره ۲: مقاطع بافتی تخمدان رت‌های بالغ در گروه تیمار (با دوز ۱ میلی‌گرم بر کیلوگرم) در دوره نابالغ متامفتامین (با دوز ۱ میلی‌گرم بر کیلوگرم دریافت کردند)، رنگ آمیزی با هماتوکسیلین - انوزین، بزرگنمایی $\times 400$.
 ۱. فولیکول اولیه، ۲. فولیکول ثانویه (در حال رشد)، ۳. فولیکول گراف، ۴. جسم زرد، ۵. جسم سفید.



شکل شماره ۳: مقاطع بافتی تخمدان رت‌های بالغ در گروه تیمار (دوز ۳ میلی‌گرم بر کیلوگرم) و در دوره نابالغ متامفتامین (با دوز ۳ میلی‌گرم بر کیلوگرم دریافت کردند)، رنگ آمیزی با هماتوکسیلین - انوزین، بزرگنمایی $\times 400$.
 ۱. فولیکول اولیه، ۲. فولیکول ثانویه (در حال رشد)، ۳. فولیکول گراف، ۴. جسم زرد، ۵. جسم سفید.



شکل شماره ۴: مقاطع بافتی تخمدان رت‌های بالغ در گروه تیمار با دوز ۵ میلی‌گرم برکیلوگرم. (در دوره نابالغ متامفتامین را با دوز ۵ میلی‌گرم برکیلوگرم دریافت کردند)، رنگ آمیزی با هماتوکسیلین-انوزین، بزرگنمایی $\times 400$. ۱. فولیکول اولیه، ۲. فولیکول ثانویه (در حال رشد)، ۳. فولیکول گراف، ۴. جسم زرد، ۵. جسم سفید.

بحث

متامفتامین از ترکیبات مقلد برخی نوروترانس‌میتراهای طبیعی بدن بوده که به‌راحتی سبب اشغال رسپتورهای مربوطه می‌شود و مصرف مکرر آن علاوه بر اعتیاد، اختلالاتی را بر روی سیستم تولیدمثل ایجاد می‌کند (۹-۱۱). در تحقیق حاضر، اثر تزریق درون‌صفاقی متامفتامین (با دوزهای ۱، ۳ و ۵ میلی‌گرم برکیلوگرم) بر رت‌های نابالغ ماده در یک دوره ۱۰ روزه بررسی گردید که ظاهراً تغییری را در افزایش وزن بدن و نسبت وزن تخمدان به بدن تا رسیدن حیوانات به سن بلوغ ایجاد نکرد، این یافته با برخی نتایج مطالعات انجام‌شده در رابطه با کاربرد متامفتامین بر روی نرهای نابالغ به مدت ۱۰ روز (۹) و نرهای بالغ به مدت ۱۴ روز (۱۴)، همخوانی داشت، درحالی‌که در برخی از تحقیقات کاهش اشتها و در نتیجه کاهش موقت وزن در اثر کاربرد دی‌آمفتامین نشان داده شده است؛ به‌طوری‌که پس از مدتی در بدن حیوانات، مقاومت و سازش نورونی نسبت به این ماده و مواد مشابه مثل اکستازی ایجاد می‌گردد (۱۵، ۱۶). در مطالعه حاضر برخلاف عدم تغییر وزن بدن و تخمدان، تغییرات قابل‌توجهی در تعداد فولیکول‌های مختلف در بافت تخمدان مشاهده گردید که به‌صورت کاهش معنی‌دار فولیکول‌های اولیه در حال رشد و افزایش معنی‌دار فولیکول گراف، جسم زرد و سفید به‌صورت وابسته به دوز دیده شد، به‌طوری‌که بیشترین تغییرات در دوز ۵ میلی‌گرم برکیلوگرم رخ داده بود.

از آنجایی‌که فیزیولوژی تنظیم هورمون‌های گنادوتروپ، تحت کنترل GnRH و اثر آن‌ها بر گنادها و هورمون‌های جنسی بسیار پیچیده و از طریق هورمون‌ها، نوروترانس‌میتراها، رسپتورها و مکانیسم‌های متعدد در بدن رخ می‌دهد؛ لذا به‌راحتی ترکیباتی با ساختار مشابه این مواد نظیر آمفتامین، اکستازی، مورفین و مواد مخدر دیگر قادرند اثرات تشدیدکننده یا تضعیف‌کننده‌ای بر روی سیستم تنظیم هورمون‌های جنسی، گامتوژنز و در نهایت، تولیدمثل داشته باشند (۲۰-۱۷).

در برخی مطالعات نیز تزریق مورفین به موش‌های باردار با اثر بر محور هیپوفیز - گناد سبب کاهش LH، FSH و فولیکول‌های ثانویه، همچنین کاهش باروری شده است (۱۷، ۱۹). تحقیقات Knigge و همکاران در سال ۱۹۸۴ نشان داد اکستازی میل ترکیبی بالایی به گیرنده‌های هیستامین دارد و از جهت دیگر، هیستامین پاسخ LH به ترشح GnRH را افزایش داده و در واقع، باعث افزایش حساسیت گیرنده‌های LH به ترشح GnRH می‌شود (۲۱). این فرآیند در نهایت، منجر به پاره شدن زودرس فولیکول‌ها و آزاد شدن پیش از هنگام تخمک‌ها می‌گردد (۲۲). با شباهت ساختاری بین متامفتامین و اکستازی (۳ و ۴ متیلن دی‌اکسید متامفتامین $C_{11}H_{15}NO_2$) ممکن است در تحقیق حاضر، ۱۰ بار تزریق متامفتامین سبب رسیدگی سریع‌تر فولیکول‌ها و تبدیل به فولیکول گراف، افزایش جسم زرد و سفید بر اثر پاره‌شدن زودهنگام فولیکول‌ها شده باشد.

Archive of SID

را تسریع کرده، اما بر تعداد جسم سفید اثر کاهنده داشته است (۱۱)؛ درحالی‌که در مطالعه حاضر تعداد جسم سفید، به‌خصوص در دوز ۵ میلی‌گرم بر کیلوگرم، به‌طور چشمگیری افزایش نشان داد. همچنین در پژوهش علاییان و همکاران (۱۳۹۱)، اکستازی سبب کاهش معنی‌دار فولیکول‌های اولیه، گراف و افزایش وزن تخمدان در گروه‌های تحت تیمار گردید (۱۲).

به احتمال بسیار زیاد دوزها و تعداد دفعات متفاوت استفاده از اکستازی، متامفتامین و طول متفاوت دوره تیمار، از مهم‌ترین عوامل اثرگذار بر برخی نتایج متناقض و متفاوت در تحقیقات مختلف بوده است. از طرفی، در مطالعه حاضر تزریق متامفتامین به ماده‌های نابالغ، قطعاً سبب تأثیر متفاوت آن بر تخمدان نسبت به بالغین در مطالعات دیگر شده است.

ازجمله محدودیت‌های این تحقیق، مشکل تهیه ماده متامفتامین ($C_9H_{13}N$)، همچنین نگهداری آن نزد خود بود.

نتیجه‌گیری

براساس نتایج این مطالعه به‌نظر می‌رسد تزریق متامفتامین حتی در دوزهای پایین، با مکانیسم‌های متعددی نظیر اتصال به رسپتورها و اثر بر محور هیپوفیز - گناد، ناهنجاری‌های مختلفی را در رابطه با افزایش یا کاهش فعالیت تخمدان و اووژنز ایجاد می‌کند که به احتمال زیاد اختلال در کیفیت تخمک‌گذاری و بلوغ اووسیت‌ها را به همراه دارد.

تشکر و قدردانی

این مقاله حاصل پایان‌نامه دانشجویی است که در آزمایشگاه تحقیقاتی پیام نور اصفهان و دانشگاه آزاد اسلامی، واحد فلاورجان انجام گرفت، بدین وسیله از مسئولین محترم این مراکز قدردانی می‌گردد.

علاوه براین، براساس نتایج Meller و همکاران در سال ۲۰۰۱، استفاده طولانی‌مدت از ماده مشابه دیگری به‌نام ریتالین (متیل‌فنیدیت $C_{14}H_{19}NO_2$) در دوران بلوغ موجب نگرانی در شروع بلوغ جنسی به دلیل تأثیر بر عملکرد و ساختار دستگاه تناسلی ماده (تخمدان) می‌شود که بیشترین اثر این دارو در آزادسازی GnRH از هیپوتالاموس بوده و با تحریک گنادوتروپ‌ها، بلوغ زودرس گنادها را به همراه دارد که معمولاً منجر به فعالیت زودهنگام و غیرطبیعی گنادها، اختلال در گاموتوز و تولید گامت‌های ناهنجار می‌شود (۲۳). در تحقیقات فاضلی‌پور و همکاران (۱۳۹۴)، استفاده طولانی‌مدت از ریتالین در موش‌ها به‌صورت خوراکی موجب افزایش فولیکول‌های آترزی و ایجاد اختلال در سلول‌های لوتئینی و اووسیت‌ها گردید (۲۴). همچنین در مطالعه دیگری، تأثیر متامفتامین بر ایجاد اختلالات مورفولوژیک در تخمک‌ها و در نتیجه کاهش باروری به اثبات رسید (۱۰). از طرفی، در تحقیق حاضر، کاهش فولیکول‌های اولیه و درحال رشد می‌توانست به دلیل اثرات تخریب‌کننده متامفتامین یا اکستازی در بافت تخمدان باشد که ممکن است به دلیل یکی از شایع‌ترین و خطرناک‌ترین اثرات این مواد، یعنی افزایش دمای بدن بوده که ساختار بافتی تخمدان را تحت تأثیر قرار می‌دهد. از اثرات دیگر متامفتامین، آزاد شدن نوراپی‌نفرین از پایانه‌های اعصاب سمپاتییک است که به احتمال زیاد با ایجاد تغییر در عروق خونی تخمدان، به فولیکول‌های متعدد آسیب می‌رساند (۲۵). هرچند در مطالعه حاضر ضمن بررسی‌های میکروسکوپی لام‌های متعدد، تخریب بافتی مشاهده نشد. جالب توجه اینکه مواد روان‌گردان مثل اکستازی، آپوپتوز (مکانیسم مرگ برنامه‌ریزی‌شده سلول‌ها) را القا کرده و احتمالاً مصرف این قرص‌ها از این طریق سبب کاهش فولیکول‌ها شده است (۲۶). در برخی گزارش‌ها نیز کاربرد اکستازی ضمن ایجاد اختلال در ساختار سلولی و بافتی مجاری تولیدمثل، روند بلوغ فولیکول‌ها

References:

1. Smith LM, LaGasse LL, Derauf C, Grant P, Shah R, Arria A, et al. The infant development, environment, and lifestyle study: Effects of prenatal methamphetamine exposure, Polydrug exposure, and poverty on intrauterine growth. *J Am Acad Child Adolesc Psychiatry* 2007;46(4):499-508. PubMed
2. Comer SD, Hart CL, Ward AS, Haney M, Foltin RW, Fischman MW. Effects of repeated oral methamphetamine administration in humans. *Psychopharmacology (Berl)* 2001;155(4):397-404. PubMed
3. O'Malley P. Ecstasy for intimacy: Potentially fatal choices for adolescents and young adults: Update for the clinical nurse specialist. *Clin Nurse Spec* 2005;19(2):63-4. PubMed
4. Kalant H. The pharmacology and toxicology of ecstasy (MDMA) and related drugs *CMAJ* 2001;165(7):917-28. PubMed
5. Jacobs LJ. Reversible dilated cardiomyopathy induced by methamphetamine. *Clin Cardiol* 1989;12:725-7. PubMed
6. Kasirsky G. Teratogenic effects of methamphetamine in mice and rabbits. *J Am Osteopath Assoc* 1971;70(10):119-20. PubMed
7. Mirjalili T, Kalantar SM, Lahijani MS, Sheikhha MH, Talebi A. Congenital effects of methamphetamine on mice fetuses at histological, cellular and chromosomal levels. *Iran J Reprod Med* 2013;11(1):39-46. PMC
8. Inoue H, Nakatome M, Terada M, Mizuno M, Ono R, Iino M, et al. Maternal methamphetamine administration during pregnancy influences on fetal rat heart development. *Life Sci* 2004;74(12):1529-40. PubMed
9. Lotfi M, Noori A, Karimi A, Pilehvarian A. The effects of methamphetamine on the development of the testes in immature male rats. *J Shahid Sadoughi Univ Med Sci* 2016;24(3):222-31. [Full Text in Persian] Link
10. Nezhad Sistani M, Ghaffari Novin M, Fadaee Fathabad F, Salehi M, et al. The effect of methamphetamine on oocyte quality, fertilization rate and embryo development in mice. *Int J Women's Health Reprod Sic* 2016;4(1):8-12. Link
11. Khalili M, Miresmaeili M, Malakoutian T, Mostafavi Pour-Manshadi Y. The effect of ecstasy administration during pregnancy on mice fetuses. *J Shahid Sadoughi Univ Med Sci* 2011;19(4):482-9. [Full Text in Persian] Link
12. Allaeian ZJ, Hemayatkhah VJ, Jamali H, Kargar HJ, Allaeian AJ. The Effect of Ecstasy (MDMA) on the number of ovary follicles and hormonal axis of pituitary-gonadal in immature rats. *J Fasa Univ Med Sic Winter* 2012;2(4):279-87. [Full Text in Persian] Link
13. Zimmermann M. Ethical guidelines for investigations of experimental pain in conscious animals. *Pain* 1983;16(2):109-10. PubMed
14. Heidari-Rarani M, Noori A, Ghodousi A. Effects of Methamphetamine on pituitary gonadal axis and spermatogenesis in mature male rats. *Zahedan J Res Med Sci* 2014;16(12):35-40. Link
15. Shaw WN. Long – lasting treatment of obese Zucker rats with LY255582 and other appetite suppressant. *Pharmacol Biochem Behav* 1993;46(3):653-9. PubMed
16. Achat C, Anderson KL, Itzhak Y. Methylphenidate and MDMA adolescent exposure in mice: long-lasting consequences on cocaine-induced reward and psychomotor stimulation in adulthood. *Neuropharmacology* 2003;45(1):106-15. PubMed
17. Vathy I. Effects of prenatal morphine exposure on rat heterotypical sexual behavior. *Physiol Behav* 1999;66(4):667-71. PubMed
18. Golan M, Zelinger E, Zohar Y, Levavi-Sivan B. Architecture of GnRH-Gonadotrope-vasculature reveals a dual mode of gonadotropin regulation in fish. *Endocrinology* 2015;156(11):4163-73. PubMed

19. Ieiri T, Chen HT, Campbell GA, Meites J. Effects of naloxon and morphine on proestrus surge of prolactin and gonadotropin in the rat. *Endocrinology* 1980;106(5):1568-70. PubMed
20. Casteloot ID, Montel V, Croix D, Laborie C, Camp GV. Activities of the pituitary-adrenal and gonadal axes during the estrous cycle in adult female rats prenatally exposed to morphine. *Brain Res* 2001;902(1):66-73. PubMed
21. Knigge U, Wollesen F, Dejgaard A, Larsen K, Christiansen PM. Modulation of basal and LRH stimulated gonadotrophin secretion by histamine in normal men. *Neuroendocrinology* 1984;38(2):93-95. PubMed
22. Hesami Z, Khatamsaz S, Mokhtari M. The Effects of ecstasy on pituitary-gonadal axis and spermatogenesis in mature male rats. *Zahedan J Res Med Sci* 2008,10(3):207-18. [Full Text in Persian] Link
23. Meller, WH, Grambsch PL, Bingham C, Tagatz GE. Hypothalamic pituitary gonadal axis dysregulation in depressed women. *Psychoneuroendocrinology* 2001;26:253-9. PubMed
24. Fazelipour S, Adhami Moghadam F, Davudi P, Tootian Z, Assadi F. Histometrical study of ovarian follicles of immature mice treated with methylphenidate. *J Vet Res* 2015;70(3):301-7. [Full Text in Persian] Link
25. Gerra G, Bassignana S, Zaimovic A, et al. Hypothalamic- pituitary- adrenal axis responses to stress in subjects with 3, 4-methylenedioximethamphetamine ('ecstasy') use history: Correlation with dopamine receptor sensitivity. *Psychiatry Res* 2003;120(2):115-24. PubMed
26. Simantor R, Tauber M. The Abused Drug MDMA(Ecstasy) Indused programmed death of human serotonergic cell. *FASEB J* 1997;11(2):415-33. PubMed