

The Effect of Dexamethasone on Bleomycin-Induced Lung Fibrosis in the Mouse Model of Systemic Sclerosis

Salar Pashangzadeh¹, Marjan Taherian¹, Fatemeh Vafashoar¹, Ali Anisian², Kazem Mousavizadeh³, Hadi Poormoghim⁴, Nazanin Mojtabavi^{1*}

¹Department of Immunology, Faculty of Medicine, Iran University of Medical Sciences, Tehran, Iran.

²Department of Pathology, Faculty of Veterinary Medicine, Abhar Branch, Islamic Azad University, Abhar, Iran.

³Faculty of Advanced Technologies, Iran University of Medical Sciences, Tehran, Iran.

⁴Scleroderma Study Group, Firoozgar Hospital, Iran University of Medical Sciences, Tehran, Iran.

*Corresponding Author:
Nazanin Mojtabavi;
Department of Immunology,
Faculty of Medicine, Iran
University of Medical
Sciences, Tehran, Iran.

Email:
mojtabavi.n@iums.ac.ir

Received: 16 Sep, 2018
Accepted: 20 Oct, 2018

Abstract

Background and Objectives: Systemic sclerosis (SSc) or scleroderma is a chronic connective tissue disease with unknown etiology. This chronic disease is characterized by vascular changes, immune dysfunction, and internal organ fibrosis. Interstitial lung disease (ILD) is a frequent complication and a major cause of mortality in SSc patients. So far, no effective treatment has been identified for this disease. Based on the evidence proposing inflammation as the primary cause of fibrosis in SSc, administration of glucocorticoids has been suggested for the treatment of SSc-ILD. This study was conducted with the aim of investigation of the therapeutic effect of dexamethasone in the mouse model of systemic sclerosis.

Methods: In this experimental study, bleomycin was injected subcutaneously into BALB/c mice to induce pulmonary fibrosis. For intervention with dexamethasone, the mice intraperitoneally received 14 doses of the drug. To determine the effectiveness of dexamethasone, histopathological evaluation of lung fibrosis, was performed by Masson's trichrome staining.

Results: In this investigation, bleomycin induced severe pulmonary severe lung fibrosis, and injection of dexamethasone significantly decreased collagen deposition and lung fibrosis ($p < 0.0001$).

Conclusion: The results of this study indicated that dexamethasone can reduce bleomycin-induced pulmonary fibrosis in the mouse model of SSc; therefore, treatment with dexamethasone can be useful in inhibiting pulmonary fibrosis in the patients with SSc.

Keywords: Bleomycin; Scleroderma; Systemic sclerosis; Animal model; Dexamethasone.

اثر دگزامتازون بر فیروز ریوی القاشده با بلئومایسین در مدل موشی سیستمیک اسکروزیس

سالار پشنگزاده^۱، مرجان طاهریان^۱، فاطمه وفا شعار^۱، علی انیسیان^۲، کاظم موسویزاده^۳، هادی پورمقیم^۴، نازنین مجتبوی^{۱*}

چکیده

زمینه و هدف: سیستمیک اسکروزیس (SSc) یا اسکلودرمی، یک بیماری مزمن بافت همبند با اتیولوژی نامشخص است. این بیماری مزمن با تغییرات عروقی، اختلالات سیستم ایمنی و فیروز ارگان‌های داخلی مشخص می‌گردد. گرفتاری ریوی به صورت Interstitial Lung Disease (ILD)، یک درگیری شایع و علت اصلی مرگ در بیماران SSc می‌باشد. تاکنون هیچ درمان مؤثری برای بیماری مشخص نشده است. براساس شواهدی که التهاب را عامل اولیه بروز فیروز در SSc مطرح می‌کنند، گلوکوکورتیکوئیدها برای درمان SSc-ILD پیشنهاد شده است. این مطالعه با هدف بررسی اثر درمانی دگزامتازون در مدل موشی سیستمیک اسکروزیس انجام شد.

روش بررسی: در این مطالعه تجربی برای ایجاد فیروز ریوی، بلئومایسین به صورت زیرجلدی به موش‌های BALB/c تزریق گردید. جهت مداخله با دگزامتازون، موش‌ها ۱۴ دوز دارو را به صورت داخل صفاقی دریافت کردند. به منظور تعیین اثربخشی دگزامتازون، ارزیابی هیستوپاتولوژیکی و میزان فیروز ریه با ماسون تریکروم انجام شد.

یافته‌ها: در این بررسی، بلئومایسین، فیروز ریوی شدید را القا کرد و تزریق دگزامتازون به صورت معنی‌داری، میزان رسوب کلاژن و فیروز ریه را کاهش داد ($p < 0.001$).

نتیجه‌گیری: نتایج این مطالعه نشان داد دگزامتازون قادر است فیروز ریوی القاشده با بلئومایسین در مدل موشی اسکلودرمی را کاهش دهد؛ بنابراین درمان با دگزامتازون ممکن است در مهار فیروز ریوی بیماران مبتلا به SSc مؤثر واقع گردد.

کلید واژه‌ها: بلئومایسین؛ اسکلودرمی، سیستمیک اسکروزیس، مدل حیوانی؛ دگزامتازون.

^۱گروه ایمونولوژی، دانشکده پزشکی، دانشگاه علوم پزشکی ایران، تهران، ایران.

^۲گروه پاتولوژی، دانشکده دامپزشکی، دانشگاه ابهر، ابهر، ایران.

^۳دانشکده فناوری‌های نوین، دانشگاه علوم پزشکی ایران، تهران، ایران.

^۴گروه مطالعاتی اسکلودرمی، بیمارستان فیروزگر، دانشگاه علوم پزشکی ایران، تهران، ایران.

*نویسنده مسئول مکاتبات:

نازنین مجتبوی؛ گروه ایمونولوژی، دانشکده پزشکی، دانشگاه علوم پزشکی ایران، تهران، ایران.

آدرس پست الکترونیکی:

mojtabavi.n@iums.ac.ir

تاریخ دریافت: ۹۷/۶/۲۵

تاریخ پذیرش: ۹۷/۷/۲۸

لطفاً به این مقاله به صورت زیر استناد نمایید:

Pashangzadeh S, Taherian M, Vafashoar F, Anisian A, Mousavizadeh K, Poormoghim H, et al. The effect of dexamethasone on Bleomycin-induced lung fibrosis in the mouse model of systemic sclerosis.

Qom Univ Med Sci J 2018;12(8):85-94. [Full Text in Persian]

مدل‌های حیوانی، ابزارهای کارآمدی جهت درک بهتر پاتوفیزیولوژی بیماری‌های انسانی و مطالعه استراتژی‌های درمانی جدید به شمار می‌روند. مدل‌های حیوانی متعددی برای تقلید بیماری سیستمیک اسکروزیس طراحی شده است. همچنین القای فیروز ریوی با تزریق مستقیم بلئومایسین داخل تراشه (IT) و زیرجلد (SC)، امکان‌پذیر است، اما محل شروع ضایعات فیروتیک در دو روش با هم متفاوت است. در تزریق بلئومایسین داخل تراشه، ضایعات در پری‌برونشیا و برونشولار ایجاد می‌شود؛ درحالی‌که در تزریق زیرجلدی، شروع ضایعات از ساب‌پلورال و پری‌واسکولار است (۱۷). Yamamoto و همکاران در سال ۱۹۹۹، مدلی را برای اسکروز سیستمیک در موش‌ها ارائه دادند که در آن روش تزریق زیرجلدی و روزانه بلئومایسین به مدت ۲۸ روز در دوزهای بالاتر از ۱۰ میکروگرم باعث فیروز ریوی و پوستی در موش‌های BALB/c (گونه مقاوم به بلئومایسین) شد. همچنین فیروز پوستی در محل تزریق بلئومایسین مشاهده گردید و محل‌های دور از تزریق، سالم بودند (۱۸). در روش تزریق زیرجلدی، فیروز ایجادشده در پوست با آسیب مداوم و متعدد در طول ۲۸ روز به اندوتلیوم و اپی‌تلیوم باعث ایجاد آپوپتوز، اختلال عروقی و التهاب می‌شود که در مراحل بعدی و با گذشت زمان فیروز ایجاد می‌گردد و این روند می‌تواند مشابه با روند اختلال ایجادشده در اسکروز می‌باشد. از طرف دیگر، فیروز ایجادشده از پلور شروع می‌شود که برای SSc-ILD تشخیصی است؛ بنابراین این مدل برخلاف تزریق داخل تراشه که بیشتر فیروز ریوی ایدیوپاتیک (IPF) را تقلید می‌کند، برای القای مدل SSc-ILD مناسب‌تر بوده و به بیماری انسانی شباهت بیشتری دارد (۱۷، ۱۹). مطالعات در زمینه بررسی اثر کورتیکواستروئیدها بر فیروز ریوی در مدل‌های تزریق درون تراشه‌ای بلئومایسین و IPF، نتایج قابل‌قبولی شامل کاهش رسوب کلاژن و تضعیف فیروز ریوی ارائه داده‌اند (۱۶، ۲۰)، اما تاکنون اثرات ضد فیروزی این داروها بر روی مدل فیروز ریوی ILD بررسی نشده است؛ بنابراین این مطالعه با هدف بررسی اثر پروفیلاکتیک دگزامتازون (از دسته داروهای گلوکوکورتیکوئیدی) بر مهار فیروز در این مدل فیروز ریوی (سیستمیک اسکروزیس) انجام شد.

سیستمیک اسکروزیس (SSc) یا اسکروز درمی، یک بیماری مزمن بافت همبند با اتیولوژی نامشخص است. این بیماری با فیروز پوست و ارگان‌های داخلی، تغییرات عروقی، اختلالات سیستم ایمنی و تولید اتوآنتی‌بادی‌های اختصاصی مشخص می‌گردد (۱). این اختلال خودایمن در بزرگسالان از هر دو جنس دیده می‌شود، ولی در زنان بین سنین ۵۰-۳۰ سال شایع‌تر است (۲). درگیری ارگان‌ها در SSc متغیر بوده، اما ریه یکی از شایع‌ترین ارگان‌هایی است که در این بیماری گرفتار می‌شود؛ به طوری‌که درگیری ریوی در ۹۰-۷۰٪ موارد دیده شده است (۳). درگیری ریوی به صورت (Interstitial Lung Disease) ILD، علت اصلی مرگ و شاخصی مهم در پیش‌آگهی بیماران SSc می‌باشد (۴، ۵). تاکنون هیچ درمان مؤثری برای این بیماری مشخص نشده است (۶، ۷). همچنین ILD می‌تواند یکی از تظاهرات اولیه بیماری SSc باشد (۸). مطالعات نشان می‌دهند در SSc-ILD آسیب اندوتلیال و اپی‌تلیال قبل از التهاب و فیروز ریوی می‌دهد (۹).

بر اساس شواهدی که التهاب را عامل اولیه بروز فیروز در SSc مطرح می‌کنند، گلوکوکورتیکوئیدها و داروهای سرکوبگر ایمنی نیز برای درمان SSc-ILD پیشنهاد شده‌اند، اما اثربخشی گلوکوکورتیکوئیدها کماکان مورد اختلاف نظر بوده و هنوز کمبود شواهد مستدل در این زمینه وجود دارد (۱۰). طبق گزارش‌های موجود، گلوکوکورتیکوئیدها ممکن است در برخی شرایط بر SSc-ILD مؤثر باشند (۱۱، ۱۲).

در پاسخ به آسیب، سلول‌های التهابی وارد ریه شده و همراه با سلول‌های ساکن ریه، مدیاتورهایی را آزاد می‌کنند که تکثیر فیروبلاست‌ها و رسوب کلاژن را در ناحیه بینایی (Interstitialium) ریه تحریک می‌کنند (۱۳). از آنجا که تکثیر فیروبلاست‌ها (فیروپروولیفراسیون) که به موازات التهاب رخ می‌دهد (۱۴)؛ یک پدیده زود هنگام و برگشت پذیر است می‌تواند به عنوان یک هدف درمانی مهم، قبل از آنکه فیروز غیرقابل برگشت ریه اتفاق بیفتد، مطرح باشد (۱۵)؛ بنابراین نقطه زمانی که در آن درمان کورتیکواستروئیدهای ضد التهابی آغاز می‌شود، در اعمال اثرات ضد فیروزی آن نقش تعیین کننده دارد (۱۶).

"Center of Experimental and Comparative Studies" منتقل

شدند. جهت تطابق موش‌ها با محیط آزمایشگاهی و رسیدن به وزن مطلوب، حیوانات ۲ هفته در این مرکز نگهداری شدند، سپس موش‌های ۱۰-۸ هفته‌ای به‌طور تصادفی به گروه‌های ذکر شده تقسیم و ۵ عدد حیوان در هر قفس در شرایط استاندارد (دما، رطوبت مناسب و محیط عاری) با دسترسی به آب سالم و غذای آزمایشگاهی مناسب چوندگان، نگهداری شدند. تزریقات با رعایت شرایط استریل انجام گرفت. بلئومایسین در ناحیه پشت گردن و دگزامتازون در صفاق تزریق گردید. قبل از شروع تزریقات، ناحیه پشت گردن موش‌ها (محل تزریق بلئومایسین) تراشیده شد. طول مدت القا و مداخله، ۲۸ روز بود که از روز یکم تا بیست و هشتم در نظر گرفته شد. برای القای فیروز روزانه، ۵ میلی‌گرم بر کیلوگرم بلئومایسین (معادل ۱۰۰ میکرولیتر) به مدت ۲۸ روز به موش‌های گروه‌های BLM و BLM+DEX به‌صورت زیرجلدی در ناحیه تراشیده‌شده، تزریق گردید. یک‌روز قبل از شروع دریافت بلئومایسین تا روز سیزدهم، دگزامتازون (دوز یک میلی‌گرم بر کیلوگرم به‌صورت روزانه) به‌صورت داخل صفاقی تزریق شد (شکل شماره ۱).

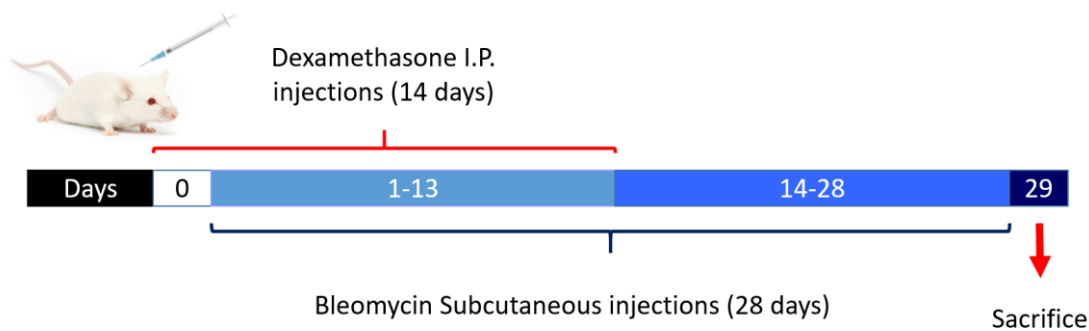
در این مطالعه تجربی، موش‌های ۸-۶ هفته‌ای ماده از نژاد BALB/c، پس از خریداری از انستیتو پاستور و سپری کردن دوران قرنطینه به‌صورت تصادفی به گروه‌های (هرگروه شامل ۱۰ موش) زیر تقسیم شدند:

۱- گروه کنترل (Control)؛

۲- گروه بلئومایسین (BLM): گروه تیمار شده با بلئومایسین که به‌طور روزانه تا ۲۸ روز (۵ میلی‌گرم بر کیلوگرم به‌صورت روزانه) ۱۰۰ میکرولیتر از بلئومایسین را به‌صورت زیرجلدی دریافت کردند.

۳- گروه بلئومایسین همراه بلئومایسین+دگزامتازون (BLM+DEX): گروه تیمار شده با بلئومایسین همراه با دگزامتازون که از یک‌روز قبل از شروع دریافت بلئومایسین تا روز سیزدهم، دگزامتازون را (به میزان یک میلی‌گرم بر کیلوگرم در روز) به‌صورت داخل صفاقی دریافت کردند.

موش‌های BALB/c از مرکز انستیتو پاستور کرج خریداری و به مرکز نگهداری حیوانات آزمایشگاهی دانشگاه علوم پزشکی ایران



شکل شماره ۱: روش القای مدل سیستمیک اسکروزیس در موش‌ها و مداخله با دگزامتازون.

با استفاده از دستگاه میکروتوم از بلوک‌های پارافینه، برش‌های بافتی تهیه و بر روی لام قرار گرفتند. در ادامه، لام‌ها پارافین‌زدایی و آبدهی شده و رنگ‌آمیزی با استفاده از کیت رنگ ماسون تریکرم بافت مؤسسه تحقیقاتی و تولیدی شیمی پژوهش آسیا و مطابق با دستورالعمل آن انجام گرفت. بررسی کمی فیروز ریه در لام‌های رنگ‌آمیزی‌شده با رنگ ماسون تریکروم، براساس متد توصیف‌شده توسط Jiang و همکاران انجام شد (۲۲).

در ادامه، روز بیست و نهم موش‌ها تحت تأثیر تزریق سه برابر دوز بیهوشی کتامین و زایلازین دچار آتانازی شده و پس از قطع تنفس، قفسه سینه موش‌ها باز و ریه خارج گردید (۲۱)، سپس ریه در فرمالین بافری فیکس شد تا بلوک‌های پارافینه از بافت‌ها درست شود.

پس از ۲۴ ساعت غوطه‌وری در فرمالین، بافت‌ها از فرمالین خارج، سپس با برش مناسب و قرارگیری در قالب به‌وسیله دستگاه Tissue processor از بافت‌ها، بلوک پارافینی تهیه شد.

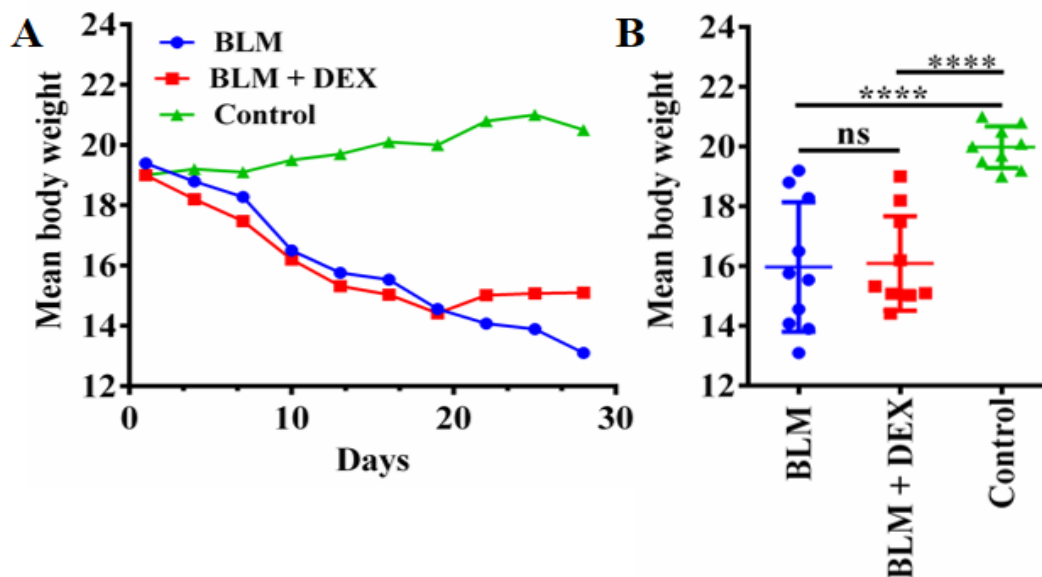
با استفاده از این روش، میزان کلاژن بافتی ابتدا به روش کیفی، سپس نیمه کمی بررسی شد. در مطالعه برش‌های بافتی رنگ‌آمیزی شده با ماسون تریکروم، تزریق زیرجلدی بلئومایسین به مدت ۴ هفته باعث فیروز روی شد و فیروز روی با درگیر کردن پلور به سمت نواحی زیر پلور گسترش یافت. درصد نواحی فیروتیک در گروه BLM نسبت به گروه کنترل، به‌طور معنی‌داری افزایش نشان داد (0.4025 ± 0.08508) درمقابل (0.2915 ± 0.06242) ($p < 0.0001$).

در طی مطالعه، مرگ‌ومیر وجود نداشت و موش‌ها ۲ روز در میان، توزین شدند. متوسط وزن اولیه در تمام گروه‌ها تقریباً یکسان و حدود ۱۹ گرم بود، ولی تفاوت وزنی واضحی در میانگین وزن گروه‌ها در طول مطالعه دیده شد. تزریق بلئومایسین باعث کاهش شدید وزن در گروه BLM نسبت به گروه کنترل گردید (19.98 ± 0.2320 درمقابل 15.97 ± 0.6861) ($p < 0.0001$). تزریق دگزامتازون همراه با بلئومایسین نیز باعث بازگشت نسبی وزن در مقایسه با گروه BLM شد؛ هرچند این تفاوت معنی‌دار نبود ($15.0/6861$ در مقابل 16.09 ± 0.4999) معنی‌دار نبود ($p =$). این گروه نسبت به گروه کنترل در طول مطالعه، کاهش وزنی معنی‌داری را نشان دادند (19.98 ± 0.2320) درمقابل (16.09 ± 0.4999) ($p < 0.0001$) (شکل شماره ۲).

لام‌های رنگ‌شده با ماسون تریکروم در زیر میکروسکوپ نوری با بزرگنمایی $200\times$ مورد بررسی قرار گرفت. (در این رنگ‌آمیزی، هسته‌ها به رنگ سیاه و سیتوپلاسم، کراتین، فیبرهای عضلانی و بین سلولی به رنگ قرمز و کلاژن به رنگ آبی دیده می‌شوند که افزایش رنگ آبی دلیل بر افزایش میزان کلاژن است.) برای هر نمونه، ۱۰ میدان دید تصادفی انتخاب و عکس گرفته شد، سپس با استفاده از نرم‌افزار Image j-win64 پیکسل، نواحی فیروتیک و پیکسل کل و درنهایت، درصد نواحی فیروتیک محاسبه گردید. داده‌ها با استفاده از نرم‌افزار پریم (GraphPad Prism software)، آزمون آماری توکی و واریانس یک‌طرفه (جهت بررسی داده‌ها در بیشتر از دو گروه) و Unpaired t-test (برای مقایسه بین دو گروه) تجزیه و تحلیل شدند. سطح معنی‌داری، $p < 0.05$ در نظر گرفته شد و تمامی نتایج به‌صورت میانگین \pm انحراف معیار بیان شدند.

یافته‌ها

تزریق بلئومایسین به‌صورت زیرجلدی به مدت ۲۸ روز باعث ایجاد فیروز پوست و ریه در موش‌های BALB/c شد. همچنین فیروز در بافت ریه با انجام رنگ‌آمیزی ماسون تریکروم مورد تأیید قرار گرفت.

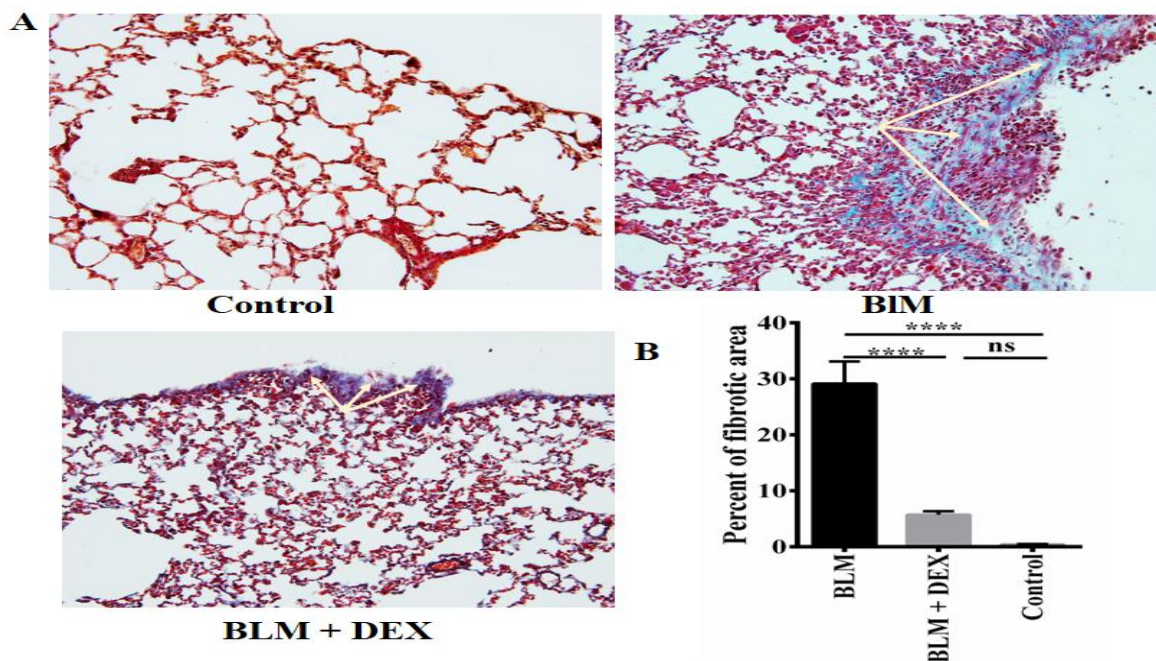


شکل شماره ۲: نمودار تغییرات وزنی موش‌ها در گروه‌های مورد بررسی. بلئومایسین باعث کاهش و دگزامتازون باعث برگشت نسبی وزن موش‌ها شده است. (A) منحنی خطی تغییرات وزنی موش‌ها؛ (B) نمودار پراکنندگی میانگین وزنی موش‌ها در گروه‌های مورد مطالعه.

در بررسی نیمه کمی رنگ آمیزی ماسون تریکروم، مشخص گردید تجویز دگزامتازون همراه با بلنومایسین، فیروز روی را به طور معنی دار نسبت به گروه BLM کاهش داده است ($29/15 \pm 0/6242$) در مقابل $5/743 \pm 3/968$ ، $p < 0/0001$) و گروه درمان با دگزامتازون، تفاوت معنی داری با گروه کنترل از نظر درصد فیروز روی نداشت ($0/4025 \pm 0/08508$) در مقابل $5/743 \pm 3/968$ ، $p > 0/05$) (شکل شماره ۳: D).

جهت بررسی تأثیر دگزامتازون بر فیروز ریه، مداخله با ۱۴ تزریق دگزامتازون، به صورت داخل صفاقی انجام گرفت، سپس در این گروه، تأثیر دگزامتازون بر فرآیند فیروز و التهاب بررسی گردید (شکل شماره ۳).

در بررسی بافت شناسی، موش های گروه کنترل، ساختار ریوی طبیعی داشتند (شکل شماره ۳: A- Control). در روز بیست و نهم، موش های تیمار شده با بلنومایسین، تغییرات هیستولوژیک مشخصی شامل نواحی فیروزی وسیع و رسوب کلاژن را نشان دادند (شکل شماره ۳: A-BLM) و موش های درمان شده با دگزامتازون فقط فیروز خفیفی را در روز بیست و نهم نشان دادند (شکل شماره ۳: A-BLM+DEX).



شکل شماره ۳. تأثیر دگزامتازون بر تغییرات هیستولوژیک و فیروز ریوی ایجاد شده به وسیله بلنومایسین.

(A) رنگ آمیزی Masson's trichrome. برش های ۴ میکرومتر پارافینی با تریکروم رنگ شده و زیر میکروسکوپ نوری بررسی شدند.

بزرگنمایی اولیه = $\times 200$. نواحی فیروتیک توسط فلش ها مشخص شده اند؛

(B) فیروز ریوی در رنگ آمیزی تریکروم ریه به کمک نرم افزار ImageJ اندازه گیری ده و به صورت درصد بیان شده است.

بحث

سیستمیک اسکروزیس، یک بیماری التهابی مزمن خودایمن چندسیستمی است که با سه شکل پاتولوژیک عمده بروز می کند: گرفتاری عروقی با اختلال در عملکرد اندوتلیوم، فعال شدن و بدتنظیمی سیستم ایمنی پیش رونده که با آسیب التهابی به سلول های اپی تلیال آلئولی، پرولیفراسیون فزاینده فیروبلاست ها، رسوب نایجای ماتریکس خارج سلولی در پاسخ به التهاب و

در مدل تزریق درون تراشه‌ای بلئومایسین در رت نشان داده شده است (۲۷،۲۶،۱۶).

Shi و همکاران در مطالعه‌ای در سال ۲۰۱۴ نشان دادند تجویز خوراکی دگزامتازون باعث کاهش شدت فیروز ریوی در مدل موشی تزریق درون تراشه‌ای بلئومایسین می‌شود (۲۰). در مطالعه حاضر نیز اثر ضدفیروزی دگزامتازون به صورت پروفیلاکتیک، در مدل موشی سیستمیک اسکروزیس مشاهده گردید؛ به طوری که نواحی فیروتیک در گروه بلئومایسین درمان شده با دگزامتازون در مقایسه با گروه بلئومایسین، کاهش چشمگیری داشت. قابل توجه است این مدل به دلیل بیشترین شباهت با بیماری سیستمیک اسکروزیس انسانی، مدل مناسبی جهت بررسی استراتژی‌های درمانی است.

نتیجه گیری

نتایج این مطالعه نشان داد استفاده از دگزامتازون ممکن است از پیشرفت فیروز جلوگیری کرده و بتواند مانع از ابتلای فیروز ریوی در بیماران مبتلا به SSC گردد.

در مطالعه حاضر برای اولین بار تأثیر دگزامتازون بر فیروز ریه در مدل موشی سیستمیک اسکروزیس بررسی گردید. تزریق مکرر زیرجلدی ۱۰ میلی گرم بلئومایسین به مدت ۴ هفته باعث افزایش ضخامت پوست (اسکروز پوستی)، افزایش کلاژن، ضخیم شدن دیواره عروق و تولید اتوآنتی‌بادی‌ها می‌شود که در مقایسه با سایر روش‌های تجویز بلئومایسین شباهت بیشتری با بیماری سیستمیک اسکروزیس انسانی داشته و در نتیجه این مدل به عنوان ابزار مفیدی جهت بررسی پاتوژنز و درمان اسکروزدرمی مطرح است (۱۸). یافته‌های مطالعه حاضر، نتایج دیگر تحقیقات را در رابطه با تأثیر بلئومایسین در ایجاد فیروز تأیید می‌کند. طبق مطالعات، تزریق بلئومایسین زیرجلدی به مدت ۲۸ روز باعث ایجاد فیروز پوست و ریه می‌شود که با افزایش میزان هیدروکسی پرولین، بیان ژن‌های کلاژن نوع یک، میوفیبروبلاست‌ها و افزایش TGF- β همراه است (۲۵،۲۴). همچنین بلئومایسین باعث کاهش وزن حیوانات می‌شود، ولی در تزریق زیرجلدی عمدتاً با مرگ‌ومیر همراه نیست (۲۵). در مطالعه حاضر کاهش وزنی که توسط بلئومایسین در موش‌ها ایجاد شده بود با تزریق دگزامتازون تا حدی برگشت. گرچه فیروز ایجاد شده توسط بلئومایسین بسیاری از جنبه‌های فیروز ریوی انسانی را تقلید می‌کند، ولی این نوع فیروز القاشده در چونندگان عمدتاً برگشت پذیر بوده؛ درحالی که فیروز ریوی در انسان‌ها غیر قابل برگشت است. در مطالعات پیشین با استفاده از تجویز کورتیکواستروئیدهایی (نظیر متیل پردنیزولون یا دگزامتازون)، کاهش التهاب ریه، آسیب ریوی و رسوب کلاژن

References:

- Hinchcliff M, Varga J. Systemic sclerosis/scleroderma: A treatable multisystem disease. *Am Fam Physician* 2008;78(8):961-8. PubMed
- Silman AJ. Epidemiology of scleroderma. *Ann Rheum Dis* 1991;50(Suppl 4):846. PubMed
- Schurawitzki H, Stiglbauer R, Graninger W, Herold C, Pölzleitner D, Burghuber OC, et al. Interstitial lung disease in progressive systemic sclerosis: High-resolution CT versus radiography. *Radiology*. 1990;176(3):755-9. PubMed
- Arroliga AC, Podell DN, Matthay RA. Pulmonary manifestations of scleroderma. *J Thorac Imaging* 1992;7(2):30-45. PubMed
- Akter T, Silver RM, Bogatkevich GS. Recent advances in understanding the pathogenesis of scleroderma-interstitial lung disease. *Curr Rheumatol Rep* 2014;16(4):411. PubMed
- Ferri C, Valentini G, Cozzi F, Sebastiani M, Michelassi C, La Montagna G, et al. Systemic sclerosis: Demographic, clinical, and serologic features and survival in 1,012 Italian patients. *Medicine* 2002;81(2):139-53. PubMed
- Poormoghim H, Moghadam AS, Moradi-Lakeh M, Jafarzadeh M, Asadifar B, Ghelman M, et al. Systemic sclerosis: Demographic, clinical and serological features in 100 Iranian patients. *Rheumatol Int* 2013;33(8):1943-50. PubMed

8. Gabrielli A, Avvedimento EV, Krieg T. Scleroderma. *N Engl J Med* 2009;360(19):1989-2003. PubMed
9. Harrison NK, Myers AR, Corrin B, Soosay G, Dewar A, Black CM, et al. Structural features of interstitial lung disease. *Am Rev Respir Dis* 1991;144(3 Pt 1):706-13. PubMed
10. Yasuoka H. Recent treatments of interstitial lung disease with systemic sclerosis. *Clin Med Insights Circ Respir Pulm Med* 2015;9(Suppl 1):97-110. PubMed
11. Griffiths B, Miles S, Moss H, Robertson R, Veale D, Emery P. Systemic sclerosis and interstitial lung disease: A pilot study using pulse intravenous methylprednisolone and cyclophosphamide to assess the effect on high resolution computed tomography scan and lung function. *J Rheumatol* 2002;29(11):2371-8. PubMed
12. PAI BS, Srinivas CR, Sabitha L, Shenoi SD, Balachandran CN, Acharya S. Efficacy of dexamethasone pulse therapy in progressive systemic sclerosis. *Int J Dermatol* 1995;34(10):726-8. PubMed
13. McAnulty R, Laurent G. Pathogenesis of lung fibrosis and potential new therapeutic strategies. *Exp Nephrol* 1995;3(2):96-107. PubMed
14. Marshall R, Bellingan G, Laurent G. The acute respiratory distress syndrome: Fibrosis in the fast lane. *Thorax* 1998 Oct;53(10):815-7. PubMed
15. Meduri GU, Chinn AJ, Leeper KV, Wunderink RG, Tolley E, Winer-Muram HT, et al. Corticosteroid rescue treatment of progressive fibroproliferation in late ARDS: Patterns of response and predictors of outcome. *Chest* 1994;105(5):1516-27. PubMed
16. Dik W, McAnulty R, Versnel M, Naber B, Zimmermann L, Laurent G, et al. Short course dexamethasone treatment following injury inhibits bleomycin induced fibrosis in rats. *Thorax* 2003;58(9):765-71. PubMed
17. Walters DM, Kleeberger SR. Mouse models of bleomycin-induced pulmonary fibrosis. *Curr Protoc Pharmacol* 2008;Chapter 5:Unit 5.46. PubMed
18. Yamamoto T, Takagawa S, Katayama I, Yamazaki K, Hamazaki Y, Shinkai H, et al. Animal model of sclerotic skin. I: Local injections of bleomycin induce sclerotic skin mimicking scleroderma. *J Invest Dermatol* 1999;112(4):456-62. PubMed
19. Lee R, Reese C, Bonner M, Tourkina E, Hajdu Z, Riemer EC, et al. Bleomycin delivery by osmotic minipump: similarity to human scleroderma interstitial lung disease. *Am J Physiol Lung Cell Mol Physiol* 2014;306(8):L736-48. PubMed
20. Shi K, Jiang J, Ma T, Xie J, Duan L, Chen R, et al. Dexamethasone attenuates bleomycin-induced lung fibrosis in mice through TGF- β , Smad3 and JAK-STAT pathway. *Int J Clin Exp Med* 2014;7(9):2645. PubMed
21. Mojtavavi N, Dekan G, Stingl G, Epstein MM. Long-lived Th2 memory in experimental allergic asthma. *J Immunol* 2002;169(9):4788-96. PubMed
22. Jiang D, Liang J, Hodge J, Lu B, Zhu Z, Yu S, et al. Regulation of pulmonary fibrosis by chemokine receptor CXCR3. *J Clin Invest* 2004;114(2):291-9. PubMed
23. White ES, Lazar MH, Thannickal VJ. Pathogenetic mechanisms in usual interstitial pneumonia/idiopathic pulmonary fibrosis. *J Pathol* 2003;201(3):343-54. PubMed
24. Yoshizaki A, Yanaba K, Iwata Y, Komura K, Ogawa A, Akiyama Y, et al. Cell adhesion molecules regulate fibrotic process via Th1/Th2/Th17 cell balance in a bleomycin-induced scleroderma model. *J Immunol* 2010;185(4):2502-15. PubMed
25. Lam AP, Herzog EL, Melichian D, Sennello J, Gan Y, Raparia K, et al. Distinct patterns of pulmonary injury and fibrosis induced by intratracheal and subcutaneous bleomycin in the mouse: Relevance for distinct forms of human lung fibrosis. In: Cystic and idiopathic pulmonary fibrosis. Risk factors, management and Long-term health outcomes. Robertson L, editor. Nova Science Publishers, Inc; 2016. Link

26. Grunze MF, Parkinson D, Sulavik SB, Thrall RS. Effect of corticosteroids on lung volume-pressure curves in bleomycin-induced lung injury in the rat. *Exp Lung Res* 1988;14(2):183-95. PubMed
27. Zhou Y, Liao S, Wang B, Zhang Z. Dexamethasone suppresses bleomycin-induced pulmonary fibrosis via down-regulation of jagged1/notch1 signaling pathway. *Int J Clin Exp Med* 2016;9(2):2897-904. Link