Archive of SID

Case Report Article

Pyostomatitis Vegetant: An Important Diagnostic in Oral Diseases (Two Case Reports)

Yasaman Sabaghzadegan[1], Fatemeh Owlia[1], Ehsan Babaie Zarch[1]*

[1]*Department of Oral Diseases, Faculty of Dentistry, Yazd University of Medical Sciences, Yazd, Iran.*

Abstract

Background and Objectives: Inflammatory bowel disease (IBD) is a term that refers to crohn's disease (CD) and ulcerative colitis (UC). Oral manifestations in this disease category precedes the onset of gastrointestinal symptoms. In many patients, intestinal symptoms may be minimal or remain undiagnosed. In this paper, two cases of Pyostomatitis vegetans have been investigated.

Case Report: The first case was a 29 year old man who was referred with complaints of diffuse oral lesions. According to the clinical diagnosis and oral lesions of the patient, he was referred to a gastroenterologist with possible diagnosis of ulcerative colitis. The second case was a 28 year old woman with painful gingival lesions who stated that she has been diagnosed with ulcerative colitis since three years ago and has not received appropriate treatment.

Keywords: Oral manifestations; Inflammatory bowel disease; Colitis ulcerative.

DOI: 10.29252/qums.13.10.46

[*]***Corresponding Author:***
Fatemeh Owlia; Department of Oral Diseases, Faculty of Dentistry, Yazd University of Medical Sciences, Yazd, Iran.

Email:
dr.owlia@gmail.com

Received: 27 Apr, 2019
Accepted: 16 Nov, 2019

www.SID.ir

International License Creative Commons Attribution License 4.0

مجله دانشگاه علوم پزشکی قم
دوره سیزدهم، شماره دهم، دی ۹۸
صفحه ٤٦ الی ٥٢

Archive of SID

گزارش مورد
(Case Report)

پیواستوماتیت وجتانت: چالش تشخیصی مهم در بیماری‌های دهان (گزارش دو مورد)

یاسمن صباغ‌زادگان[1]، فاطمه اولیا[1*]، احسان بابایی زارچ[1]

[1]گروه بیماری‌های دهان، دانشکده دندانپزشکی، دانشگاه علوم پزشکی یزد، یزد، ایران.

چکیده

زمینه و هدف: بیماری التهابی روده، اصطلاحی است که شامل بیماری کرون و کولیت اولسراتیو می‌شود. درگیری دهانی در بیماری‌های التهابی روده، معمولاً مقدم بر شروع علائم گوارشی است. در بسیاری از بیماران، علائم روده‌ای ممکن است حداقل باشد یا بدون تشخیص باقی بماند. در این مقاله به بررسی دو مورد از پیواستوماتیت وجتانت پرداخته شده است.

معرفی مورد: مورد اول، آقای ۲۹ ساله‌ای است که با شکایت از زخم و ضایعات منتشر دهانی ارجاع شده بود و با توجه به تشخیص بالینی و ضایعات دهانی بیمار، با تشخیص احتمالی کولیت اولسراتیو به متخصص گوارش ارجاع شد.

مورد دوم، خانم ۲۸ ساله‌ای است با داشتن سابقه یک‌ماهه از ضایعات دردناک منتشر روی لثه‌ها که طبق اظهار وی از سه سال قبل برای وی تشخیص کولیت اولسراتیو داده شد، ولی درمان مناسب دریافت نکرده بود.

کلیدواژه‌ها: تظاهرات دهانی؛ بیماری التهابی روده؛ کولیت اولسراتیو.

لطفاً به این مقاله به‌صورت زیر استناد نمایید:

Sabaghzadegan Y, Owlia F, Babaie E. Pyostomatitis vegetant: an important diagnostic in oral diseases: (Two Case Reports).
Qom Univ Med Sci J 2019;13(10):46-52. [Full Text in Persian]

*نویسنده مسئول مکاتبات:

فاطمه اولیا؛ گروه بیماری‌های دهان، دانشکده دندانپزشکی، دانشگاه علوم پزشکی یزد، یزد، ایران.

آدرس پست الکترونیکی:
dr.owlia@gmail.com

تاریخ دریافت:۹۸/۲/۷
تاریخ پذیرش:۹۸/۸/۲۵

www.SID.ir

International License Creative Commons Attribution License 4.0

Archive of SID

مقدمه

بیماری التهابی روده شامل بیماری‌های کرون و کولیت اولسراتیو است. پاتوژنز این بیماری، به‌طور کامل مشخص نیست و علائم روده‌ای، غالب و بارز است، اما عوارض خارج روده‌ای، در برخی موارد می‌تواند مقدم بر ضایعات روده‌ای باشد یا اینکه از علائم تشدید بیماری تشخیص داده شود (۳-۱). شیوع این بیماری در کشورهای آسیایی در حال افزایش بوده و این روند نسبت به گذشته که در اروپا شیوع بیشتری داشته است، امروزه روند معکوس پیدا کرده که احتمالاً به‌علت تغییر سبک زندگی می‌باشد (۴،۱).

پیواستوماتیت وجتانت شامل تغییرات دهانی غیراختصاصی و غیرشایع است که به‌صورت یک التهاب چرکی در حفره دهان بروز می‌کند. این ضایعات دهانی به‌وسیله تغییرات جوانه‌ای بافت‌های عمقی و یا به‌صورت ضایعات پرولیفراتیو به شکل زخم و یا ضایعات چرکی مشخص می‌شوند (۵). درگیری دهان در این بیماری شامل: انواع مختلف ضایعات است که به شکل زخم‌های مخاطی، پیواستوماتیت وجتانت، پوسچول منتشر و ضایعات لیکنوئیدی می‌تواند بروز پیدا کند و شایع‌ترین نوع آن زخم‌های آفتی است. درگیری دهانی در این بیماری معمولاً مقدم بر شروع علائم گوارشی است. در بسیاری از بیماران، علائم روده‌ای ممکن است حداقل باشد یا بدون تشخیص باقی بماند. بیشتر پزشکان معتقدند در همه بیماران مشکوک به بیماری التهابی روده، روده‌ها باید حتی در غیاب علائم اختصاصی تحت بررسی قرار گیرند. به‌طور معمول شدت گرفتن ضایعات دهانی، به‌موازات فعالیت این بیماری است؛ بنابراین تظاهرات دهانی، مارکر مناسبی برای عود وضعیت این بیماری می‌باشد (۹-۶). همچنین تظاهرات خارج روده‌ای می‌تواند به‌علت سوءتغذیه، اسهال مزمن و عوارض داروها رخ دهد. اگرچه ضایعات معمولاً در زمان فعالیت بیماری شدیدتر است، ولی ارتباط آن مشخص نیست و گفته می‌شود در ۳۰٪ بیماران، به‌خصوص در کودکان ممکن است علی‌رغم کنترل بیماری، تظاهرات دهانی ادامه یابد (۱۱،۱۰). لثه افراد نیز در کرون ممکن است ادماتوز، گرانولر و هایپرپلاستیک با یا بدون زخم باشد و امکان درگیری کل لثه تا محل اتصال موکو جینجیوال وجود دارد (۱۳،۱۲).

ازآنجایی‌که درگیری دهانی در بیماران مبتلا به بیماری التهابی روده شایع بوده و اغلب اوقات، نشانه‌ای از عود بیماری یا شدت گرفتن آن است، همچنین با توجه به شیوع بالای بیماری گوارشی در ایران و الگوهای رژیم غذایی خاص، شناخت این ضایعات جهت تشخیص مراحل اولیه بیماری یا شدت گرفتن وضعیت از قبل شناخته‌شده، از اهمیت به‌سزایی برخوردار است که می‌تواند برای پزشکان و دندانپزشکان سودمند باشد. در این مقاله دو مورد از موارد پیواستوماتیت وجتانت که به‌واسطه ضایعه دهانی، تشخیص کولیت اولسراتیو برای آن داده شده بود، مورد بررسی قرار گرفت.

معرفی مورد

مورد اول، آقای ۲۹ ساله‌ای است که با شکایت از زخم و سوزش دهان توسط متخصص پوست، به بخش بیماری‌های دهان، فک و صورت دانشکده دندانپزشکی یزد در آبان‌ماه سال ۱۳۹۷ ارجاع داده شده بود. بیمار از سه ماه قبل ضایعات دهانی داشت که ابعاد آن طی این سه ماه کاهش یافته بود. در این مدت، بیمار مراجعات مکرر به پزشک عمومی، متخصص روماتولوژی و پوست داشت که پس از دریافت درمان‌های مختلف؛ از قبیل دهان‌شویه تسکینی و ضد قارچ، بهبودی چندانی حاصل نشده بود.

در معاینه خارج دهانی، بیمار رنگ پریده به‌نظر می‌رسید و در معاینه داخل دهانی، زخم‌های منتشر در مخاط کراتینیزه و غیرکراتینیزه با غشای سودوممبران و حاشیه اریتماتوز دیده می‌شد (شکل شماره ۱). شغل بیمار کشاورزی بود و مورد خاصی در سابقه اجتماعی وی مانند تدخین سیگار یا الکل دیده نشد.

در ارزیابی، بیمار سابقه مبهمی از مشکلات گوارشی نظیر دردهای شکمی، سابقه اسهال متناوب و دفع خون داشت.

نتایج آزمایشگاهی بیمار به شرح زیر می‌باشد:

Hb: 9.9/RBC: 4.9/MCV: 73.5/MCH: 20.3/MCHC: 27.6/HCT: 35.8

با توجه به علائم بالینی و ضایعات دهانی، همچنین نتیجه بیوپسی ضایعه دهانی و تشخیص نهایی، بیمار به متخصص گوارش جهت کولونوسکوپی و بیوپسی از کولون معرفی شد و تشخیص کولیت اولسراتیو تأیید گردید.

www.SID.ir
International License Creative Commons Attribution License 4.0

Archive of SID

بعد از تأیید تشخیص و شروع درمان مربوطه، ضایعات دهانی بیمار بعد از ۲ ماه مصرف داروهای مزالازین (آساکول ۵۰۰ میلی‌گرم)، دو بـار در روز، ۵۰ میلـی‌گـرم پـردنیـزولـون (روزی یک‌عـدد) و ۵۰۰۰۰ واحد ویتامین D (هفته‌ای یک عدد)، بهبودی کامل یافت و وضعیت بیمار پایدار شد.

شکل شماره ۱: پیواستوماتیت وجتانت و پوستول‌های سطحی در برخی نواحی نمای Snail track.

مورد دوم خانم ۲۸ ساله‌ای است که با سابقه یک‌ماهه از ضایعات دردناک منتشر بر روی لثه‌ها، به کلینیک تخصصی بیماری‌های دهان مراجعه کرده بود (شکل شماره ۲). بیمار اظهار داشت سه سال پیش، تشخیص کولیت اولسراتیو برای وی داده شده و برای مدتی تحت درمان با پردنیزولون ۵ میلی‌گرم (روزانه دو عدد) و مزالازین ۵۰۰ میلی‌گرم (روزی یک‌عدد) بوده که بعد از ۲ سال به دلیل بروز عوارض دارویی، درمان را رها کرده بود.

در بررسی کلی بیمار، علائمی همچون رنگ‌پریدگی پوست، مخاط و گاه‌گاهی سابقه دردهای گوارشی و اسهال وجود داشت. در ناحیه داخل دهانی و لثه‌ها نیز ضایعات ماکولوپاپولر منتشر به رنگ سفید تا زرد و ضایعه برجسته در ناحیه وستیبول فک پایین با نمای پیواستوماتیت وجتانت مشاهده گردید.

در نمای میکروسکوپی بیوپسی به‌عمل‌آمده از ضایعات دهانی، هایپرپلازی اپیدرمال و میکروآبسه‌های نوتروفیلی داخل اپی‌تلیالی و در بعضی نواحی، انفیلتراسیون ائوزینوفیلی و کراتینوسیت‌های آکانتولیتیک، قابل‌رؤیت بود (شکل شماره ۳).

با ارجاع بیمار به فوق‌تخصص گوارش و تأیید عود بیماری کولیت اولسراتیو، بیمار مجدداً تحت درمان با داروهای پردنیزولون ۵ میلی‌گرم (روزانه یک‌عدد) و مزالازین ۵۰۰ میلی‌گرم (روزی یک‌عدد) قرار گرفت و پس از سه ماه پیگیری بیمار، ضایعات دهانی وی بعد از کنترل شدن وضعیت بیماری بهبود یافت.

www.SID.ir
International License Creative Commons Attribution License 4.0

Archive of SID

شکل شماره ۲: الف و ب) پوستول‌های به‌هم متصل با نمای مشخصه Snail trackروی لثه، ج و د) ضایعات پیواستوماتیت: عودکننده درنتیجه قطع دارو.

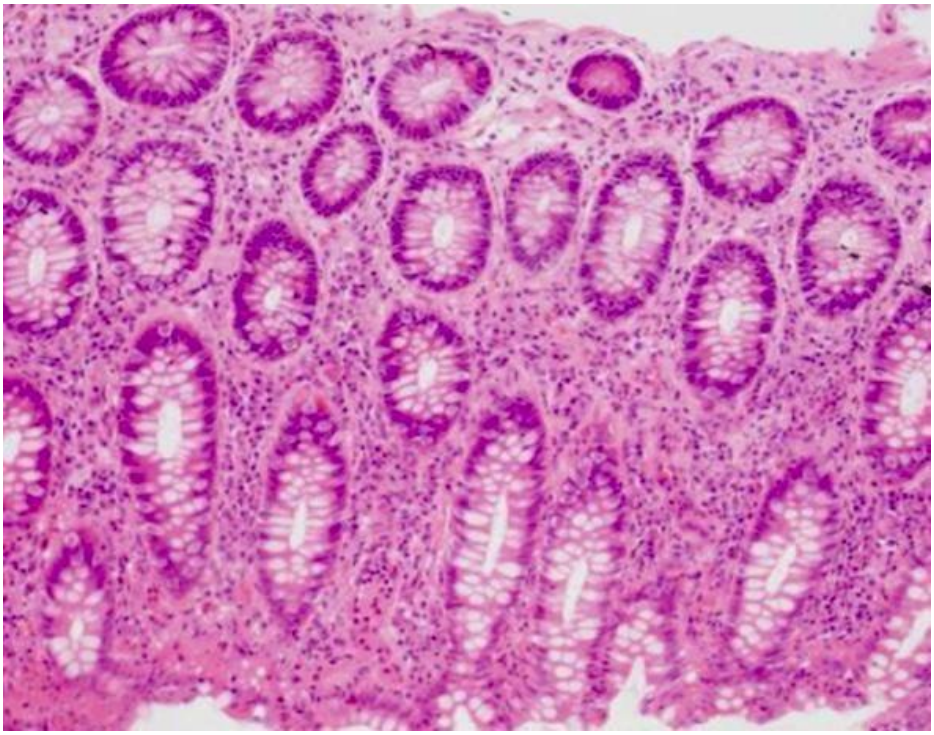

شکل شماره ۳: تصویرلام تهیه‌شده با هایپرپلازی اپیدرمال، میکروآبسه‌های نوتروفیلی داخل اپی‌تلیالی و در بعضی نواحی اینفیلتراسیون ائوزینوفیلی و کراتینوسیت‌های آکانتولیتیک.

www.SID.ir
International License Creative Commons Attribution License 4.0

Archive of SID

بحث

در بسیاری از موارد، علائم دهانی بیماری‌ها می‌تواند مقدم یا هم‌زمان با علائم سیستمیک اتفاق بیفتد که درصورت عدم‌توجه به تاریخچه کامل ممکن است از دید پزشک دور نگه داشته شود و موجب تأخیر در تشخیص بیماری مربوطه گردد. لذا توصیه می‌شود در مواردی که بیمار با مشکل دهانی مراجعه می‌کند بررسی‌های لازم جهت رد احتمال رخداد بیماری سیستمیک گرفته شود و درصورت لزوم به متخصص مربوطه ارجاع گردد.

در هر دو گزارش مورد با مشاهده چنین نمایی از زخم‌ها، تشخیص‌های افتراقی شامل بیماری‌هایی با زخم‌های منتشر و الگوی خاص وجتیتیو شامل پیواستوماتیت وجتانت، پمفیگوس وجتانس، عفونت‌های قارچی، بیماری‌های گرانولوماتوز مانند وگنر گذاشته شد. با توجه به سن پایین بیماران نسبت به رخداد بیماری پمفیگوس و نادر بودن بیماری‌های گرانولوماتوز، همچنین عدم سابقه‌ای خاص برای ضایعه قارچی عمقی، سابقه مبهم از علائم گوارشی و آنمی مشهود در آزمایش‌های به‌عمل‌آمده، پیواستوماتیت وجتانت وابسته به بیماری‌های التهابی روده، در اولویت تشخیص‌های افتراقی قرار گرفت (۱) (۱۶-۱۴). در مطالعات مختلف، اولین مکان درگیری بدون حضور ضایعات پوستی و روده‌ای در دهان ذکر شده است (۱۹-۱۷).

با توجه به شیوع بالای بیماری گوارشی در ایران، الگوهای رژیم غذایی خاص و احتمال ناشناخته ماندن این بیماری، می‌توان در بیماران مبتلا به زخم‌های دهانی منتشر با چنین نمایی، پس از رد سایر عوامل با بررسی‌های لازم توسط متخصص گوارش، اقدام به غربالگری بیماری‌های التهابی روده کرد، سپس در صورت لزوم با انجام کولونوسکوپی و بیوپسی روده به تشخیص قطعی رسید (۲۱،۲۰).

امروزه، به‌علت مراجعه زودهنگام بیماران با مشکل گوارشی، به‌ندرت نمای پیواستوماتیت وجتانت در دهان بیماران مشاهده می‌شود؛ لذا نه‌تنها به‌خودی‌خود تشخیص بالینی این نما می‌تواند برای پزشکان متخصص و دندانپزشکان جالب باشد؛ بلکه ارجاع به‌موقع بیمار نیز تأثیر به‌سزایی درروند بیماری وی دارد که در بسیاری موارد مانند دو مورد گزارش‌شده حاضر، حاکی از شدت گرفتن روند بیماری تحت درمان یا عود یک بیماری خاموش است.

نتیجه‌گیری

با توجه به اینکه علائم داخل دهانی بیماری التهابی روده، علامت مهمی در تشخیص این بیماری است؛ لذا توصیه می‌گردد علائم دهانی در بیماران مشکوک به بیماری التهابی روده بررسی شود.

References:

1. Laranjeira N, Fonseca J, Meira T, Freitas J, Valido S, Leitao J. Oral mucosa lesions and oral symptoms in inflammatory bowel disease patients. Arq Gastroenterol 2015;52(2):105-10. PubMed

2. Kumar KM, Nachiammai N, Madhushankari GS. Association of oral manifestations in ulcerative colitis: A pilot study. J Oral Maxillofac Pathol 2018;22(2):199-203. PubMed

3. Sartor RB. Mechanisms of disease: pathogenesis of Crohn's disease and ulcerative colitis. Nat Clin Pract Gastroenterol Hepatol 2006;3(7):390-407. PubMed

4. Lourenco SV, Hussein TP, Bologna SB, Sipahi AM, Nico MM. Oral manifestations of inflammatory bowel disease: a review based on the observation of six cases. J Eur Acad Dermatol Venereol 2010;24(2):204-7. PubMed

5. Glick M. Burket's Oral Medicine. 12th ed. Shelton: People's Medical Publishing House USA; 2015.

6. Elahi M, Telkabadi M, Samadi V, Vakili H. Association of oral manifestations with ulcerative colitis. Gastroenterol Hepatol Bed Bench 2012;5(3):155-60. PubMed

www.SID.ir
International License Creative Commons Attribution License 4.0

Archive of SID

7. Vasovic M, Gajovic N, Brajkovic D, Jovanovic M, Zdravkovaic N, Kanjevac T. The relationship between the immune system and oral manifestations of inflammatory bowel disease: a review. Cent Eur J Immunol 2016;41(3):302-10. PubMed

8. Baumgart DC, Sandborn WJ. Crohn's disease. Lancet 2012;380(9853):1590-605. PubMed

9. Lankarani KB, Sivandzadeh GR, Hassanpour S. Oral manifestation in inflammatory bowel disease: a review. World J Gastroenterol 2013;19(46):8571-9. PuMed

10. Hussey S, Fleming P, Rowland M, Harty S, Chan L, Broderick A, et al. Disease outcome for children who present with oral manifestations of Crohn's disease. Eur Arch Paediatr Dent 2011;12(3):167-9. Link

11. Rowland M, Fleming P, Bourke B. Looking in the mouth for Crohn's disease. Inflamm Bowel Dis 2010;16(2):332-7. PubMed

12. Solem CA, Loftus EV, Jr. Tremaine WJ, Harmsen WS, Zinsmeister AR, Sandborn WJ. Correlation of C-reactive protein with clinical, endoscopic, histologic, and radiographic activity in inflammatory bowel disease. Inflamm Bowel Dis 2005;11(8):707-12. PubMed

13. Raza A, Yousaf W, Giannella R, Shata MT. Th17 cells: interactions with predisposing factors in the immunopathogenesis of inflammatory bowel disease. Expert Rev Clin Immunol 2012;8(2):161-8. PubMed

14. Dimmock M, Mendes LC, Albluwi S, Paul C, Thomas C, Laurencin S, et al. An oral manifestation of IBD: Pyostomatitis vegetant, about two cases. J Stomatol Oral Maxillofac Surg 2019;120(4):375-7. PubMed

15. Muhvic-Urek M, Tomac-Stojmenovic M, Mijandrusic-Sincic B. Oral pathology in inflammatory bowel disease. World J Gastroenterol 2016;22(25):5655-67. PubMed

16. Tan CXW, de Boer NKH, Brand HS. [Oral manifestations of Crohn's disease]. Nederlands Tijdschrift voor Tandheelkunde 2018;125(1):15-20. Link

17. Liu X, Gao Y, Hua H. Pyostomatitis vegetans: two cases report and review. Zhonghua Kou Qiang Yi Xue Za Zhi 2014;49(3):191-2. PubMed

18. Thornhill MH, Zakrzewska JM, Gilkes JJ. Pyostomatitis vegetans: report of three cases and review of the literature. J Oral Pathol Med 1992;21(3):128-33. PubMed

19. Ayangco L, Rogers RS, 3rd, Sheridan PJ. Pyostomatitis vegetans as an early sign of reactivation of Crohn's disease: A case report. J Periodontol 2002;73(12):1512-6. PubMed

20. Safarpour AR, Hosseini SV, Mehrabani D. Epidemiology of inflammatory bowel diseases in iran and Asia; a mini review. Iran J Med Sci 2013;38(2 Suppl):140-9. PubMed

21. Shivappa N, Hebert JR, Rashvand S, Rashidkhani B, Hekmatdoost A. Inflammatory Potential of diet and risk of ulcerative colitis in a case-control study from Iran. J Nutr Cancer 2016;68(3):404-9. Link

www.SID.ir
International License Creative Commons Attribution License 4.0