



موقعیت یابی ایمونوهیستوشیمیایی گرلین در غدد ضمیمه جنسی گاو نر

محمد رحمی^۱، برهان شکراللهی^{۲*}، علی اکبر امیری^۳

- ۱- فارغ‌التحصیل کارشناسی ارشد فیزیولوژی دام، گروه علوم دامی دانشکده کشاورزی دانشگاه آزاد اسلامی واحد سنندج
- ۲- دانشیار گروه علوم دامی دانشکده کشاورزی دانشگاه آزاد اسلامی واحد سنندج
- ۳- مربی گروه علوم پایه دانشکده دامپزشکی دانشگاه آزاد اسلامی واحد سنندج

(تاریخ دریافت: ۹۷/۰۱/۲۶ - تاریخ پذیرش: ۹۷/۰۷/۰۴)

چکیده

گرلین هورمون پپتیدی ۲۸ اسید آمینه‌ای است که در معده و اکثر بافت‌های محیطی بیان می‌شود. با توجه به عدم انجام تحقیقی در خصوص وجود گرلین در غدد جنسی حیوانات، در این تحقیق موقعیت یابی گرلین در بافت غدد پروستات، وزیکول سمینال و آمپولای گاو هلشتاین به وسیله تکنیک ایمونوهیستوشیمی بررسی شد. از آنتی‌بادی مونوکلونال موشی ضد گرلین به عنوان آنتی‌بادی اولیه و آنتی‌بادی پلی‌کلونال الاغی ضد ایمنوگلوبین G هورس رادیش پروکسیداز به عنوان آنتی‌بادی ثانویه استفاده شد. نمونه‌های بافتی غدد ضمیمه جنسی از پنج گاو هلشتاین بالغ دو ساله جمع‌آوری شد و برای آزمایش ایمونوهیستوشیمی در فرمالین ۱۰٪ نگهداری شدند. سپس بلوک‌های پارافینی و مقاطع بافتی تهیه شدند. نتایج نشان داد که واکنش ایمونوهیستوشیمی در سیتوپلاسم سلول‌های ترشحی غده پروستات، وزیکول سمینال و آمپولا مثبت بود، اما شدت رنگ‌پذیری در غده پروستات نسبت به دیگر غدد خیلی ضعیف بود. بر اساس نتایج این تحقیق بیان گرلین در برخی غدد ضمیمه جنسی گاو نر می‌تواند نشان‌دهنده نقش احتمالی این هورمون در پارامترهای باروری اسپرم و اثر آن بر فرآیند لقاح باشد.

واژه‌های کلیدی: آمپولا، پروستات، گاو نر هلشتاین، گرلین، وزیکول سمینال

مقدمه

که سیستم گرلین به طور منفی محور گنادی را تحت تأثیر قرار می‌دهد (Iqbal et al., 2006). بدین ترتیب که گرلین باعث کاهش ترشح LH در پاسخ به هورمون آزاد کننده گنادوتروپین را کاهش می‌دهد (Vulliémoz et al., 2008).

ترشحات غدد ضمیمه جنسی، اسپرم و لقاح را تحت تأثیر قرار می‌دهند (Chow et al., 2003). ترشحات این غدد قادرند تا توانایی لقاح اسپرم‌های دم اپیدیدیم گاو را افزایش دهند (Henault et al., 1995). پروتئین‌های پلاسمای سمینال بر ظرفیت یابی و واکنش آکروزومی اسپرم (Curi et al., 2003)، انسجام DNA (Chen et al., 2002) و واکنش با اووسیت تأثیر می‌گذارد (Yuan et al., 2003).

پروتئین‌های پلاسمای سمینال زیادی در گاو نر مورد بررسی قرار گرفته‌اند و برخی از این پروتئین‌ها به وسیله غدد ضمیمه جنسی تولید می‌شوند، اما گزارش‌های زیادی در خصوص پروتئین‌های ساخته شده به وسیله غدد ضمیمه جنسی در شرایط بدنی وجود ندارد. گرلین و گیرنده‌های آن در تخمدان انسان، بز، خوک، گاو میش (Kandasamy et al., 2013) و ماکیان، سلول‌های سوماتیک فولیکولی و سلول‌های بینابینی ناف انسان به وسیله تکنیک ایمونوهیستوشیمی ثابت شده است (Felix, 2010). همچنین گرلین در بیضه گاو (Bayezidi-Azar and Shokrollahi, 2016)، گوسفند (صادق وزیری و همکاران، ۱۳۹۶) و بز (منصوری و شکراللهی، ۱۳۹۶) به وسیله روش ایمونوهیستوشیمی شناسایی شده است. مطالعه‌ای در انسان نشان می‌دهد که گرلین در غده وزیکول سمینال، سلول‌های لایدیگ و سرتولی ضمیمه جنسی انسان بیان می‌شود (Moretti et al., 2014). با توجه به نبود گزارشی در خصوص بیان گرلین در غدد ضمیمه جنسی حیوانات مزرعه‌ای، در این پژوهش، موقعیت یابی ایمونوهیستوشیمی گرلین در غدد ضمیمه جنسی (غدد پروستات، وزیکول سمینال و آمپولای) گاو نر مورد بررسی قرار گرفت.

مواد و روش‌ها

نمونه برداری بافت غدد ضمیمه جنسی بیضه از پنج رأس گاو کشتار شده نژاد هلشتاین در کشتارگاه صنعتی دام

گرلین (Ghrelin) یک هورمون ۲۸ اسید آمینه‌ای است که عمدتاً در فاندوس معده و به مقدار کمتری در روده کوچک (تقریباً ۳۰ درصد) ساخته می‌شود (Korbonits et al., 2004). همچنین مشخص شده است که گرلین به مقادیر خیلی کمتری در پانکراس، ریه، کلیه، لنفوسیت‌ها، جفت، بیضه و تخمدان نیز بیان می‌شود (Castaneda et al., 2010). خاصیت آزادسازی هورمون رشد اولین اثر شناخته شده گرلین است (Kojima et al., 1999). گرلین دارای اثر قوی بر آزادسازی هورمون رشد هم در شرایط آزمایشگاهی و هم در شرایط بدنی در انسان و حیوانات است (Arvat et al., 2001) از سوی دیگر، شواهد نشان می‌دهد که گرلین ممکن است به عنوان آنتاگونیست عملکردی سوماتواستاتین در هر دو سطح هیپوفیزی و هیپوتالاموسی عمل کند (Ghigo et al., 2005). فعالیت گرلین در سطح هیپوفیز کاملاً مختص هورمون رشد نیست، چرا که اثرات تحریکی روی سلول‌های لاکتوتروف و کورتیکوتروف نیز دارد (Ghigo et al., 2005). گرلین دارای اثرات دیگری از جمله تحریک ترشح آدرنوکورتیکوتروپین، مهار محور گنادی در سطح مرکزی و محیطی، تحریک اشتها و تعادل مثبت انرژی و تأثیر روی خواب و رفتار، اثر روی حرکت معده و ترشح اسید و اثر بر اعمال اگزوکراین و اندوکراین پانکراس و اثر بر سطوح گلوکز نیز است (Broglio et al., 2003). شواهد نشان می‌دهد که گرلین از دو راه بر تنظیم فیزیولوژی تولیدمثل تأثیر می‌گذارد: اول از راه آزادسازی سیستمیک پپتید مشتق شده از معده، که در سطوح مختلف سیستم تولیدمثلی فعالیت می‌کند و دوم از راه اعمال زیستی روی اندام‌های تولیدمثلی به وسیله بیان موضعی گرلین (Barreiro and Tena-Sempere, 2004). گرلین و گیرنده آن در قسمت‌های مختلف سیستم تولیدمثلی مانند جفت، سلول‌های لایدیگ بیضه، تخمدان موش صحرائی، جنین موش و اندومتريوم بیان می‌شود (Gaytan et al., 2004) و داده‌های موجود نشان می‌دهند که گرلین جنبه‌های مختلف فیزیولوژی تولیدمثل را به روش پاراکراین-اتوکراین تنظیم می‌کند (Lorenzi et al., 2009). با توجه به تأثیر سیستمیک گرلین روی ترشح گنادوتروپین، مطالعات مختلف در شرایط آزمایشگاهی و داخل بدنی نشان داده‌اند

رقیق شده در PBS به نسبت $\frac{1}{300}$ به مدت ۲۰-۱۵ دقیقه خوابانده شدند و در PBS به مدت ۱۰ دقیقه شستشو داده شدند. بعد اسلایدها با NovoLink™ Polymer (این پلیمر هر نوع آنتی‌بادی اولیه باند شده با بافت را تشخیص می‌دهد) خوابانده شدند (به مدت ۳۰ دقیقه). سپس اسلایدها در PBS دو بار و هر بار ۵ دقیقه شستشو داده شدند. سپس جهت نمایان کردن واکنش آنتی‌ژن و آنتی‌بادی از محلول سوپسترای دی‌آمینوبنزیدين (DAB) در H_2O_2 به مدت ۴-۶ دقیقه استفاده شد. لام‌ها در آب جاری شستشو داده شدند. از محلول همتوکسیلین برای رنگ آمیزی زمینه استفاده شد. سپس با قرار دادن یک قطره چسب سلول شناسی روی لام و گذاشتن لامل، عمل مونته کردن انجام و برای بررسی اسلایدها از میکروسکوپ نوری استفاده شد. با بررسی نمونه‌های تهیه شده، ظهور رنگ قهوه‌ای روشن تا تیره در مقاطع بافتی نشان‌دهنده واکنش ایمونوپراکسیداز در نمونه‌های بافتی تهیه شده بود.

نتایج

نتایج نشان می‌دهد که آنتی‌ژن گرلین در سیتوپلاسم سلول‌های ترشحی غده پروستات، غدد وزیکول سمینال و غدد آمپولای گاو هلشتاین قابل ردیابی و شناسایی است. در پژوهش حاضر، نمونه‌های بافتی جهت بررسی ظهور رنگ قهوه‌ای روشن تا تیره در مقاطع بافتی که نشان‌دهنده واکنش مثبت ایمونوپروکسیداز است بررسی شد. در شکل ۱ کنترل مثبت (a) و منفی (b) آزمایش که مقطع عرضی بافت گوسفند به ترتیب انکوبه شده با آنتی‌بادی مونوکلونال اختصاصی ضد گرلین و انکوبه شده با سرم خرگوشی بجای آنتی‌بادی اولیه است نشان داده شده است. استفاده از نمونه بیضه گوسفند بدین دلیل بود که در مطالعات قبلی وجود گرلین در آن تأیید شده بود (صادق وزیری و همکاران، ۱۳۹۶; Miller et al., 2005). در شکل‌های ۲ و ۳ به ترتیب مقطع عرضی غده پروستات و وزیکول سمینال گاو مشاهده می‌شود. واکنش ایمونوپروکسیداز در سیتوپلاسم سلول‌های غده پروستات، غدد وزیکول سمینال و غدد آمپولای گاو هلشتاین مشاهده شد (شکل‌های ۴ تا ۷). لازم به ذکر است که شدت رنگ‌پذیری واکنش ایمونوپروکسیداز در سیتوپلاسم سلول‌های ترشحی غده پروستات (شکل ۴) نسبت به دیگر بافت‌ها خیلی ضعیف بود و شدت واکنش در سیتوپلاسم

سندج انجام گرفت. نمونه‌های تهیه شده دارای ابعاد $1 \times 5 \times 0.5$ سانتی‌متر بودند (از هر غده سه نمونه) و نمونه‌ها بعد از قرار گرفتن در یونیکاست‌های پلاستیکی به مدت ۲۴ ساعت در محلول فیکساتیو فرمالین ۱۰٪ قرار گرفت. بعد از مراحل آبگیری (قرار دادن اسلایدها در الکل‌های با درجات مختلف، الکل مطلق، ۹۵، ۸۰، ۷۰ و ۵۰ درجه و در هر کدام به مدت سه دقیقه قرار گرفت)، شفاف‌سازی، آغشته‌سازی با پارافین، قالب‌گیری و بلوک‌های پارافینی تهیه شد و مقاطع بافتی به ضخامت ۴-۵ میکرون به وسیله دستگاه میکروتوم تهیه و روی لام‌های آغشته شده به چسب سیتولوژی تثبیت شدند.

روش ایموهیستوشیمی: ابتدا مقاطع بافتی پارافینی در گرم‌خانه ۶۰ درجه سانتی‌گراد به مدت یک ساعت قرار داده شدند. لام‌ها با استفاده از زایلین دپارافینه و با آب جاری شستشو داده شدند و سپس به وسیله الکل اتیلیک با درجات مختلف آبدی شده و دوباره با آب جاری به مدت دو دقیقه شستشو داده شدند، سپس با محلول PBS به مدت ۵ دقیقه شستشو داده شدند. بعد لام‌ها جهت بازبایی آنتی‌ژن با استفاده از بافر سیترات (10 nM, pH=6) در بن‌ماری در دمای ۹۵ درجه سانتی‌گراد به مدت ۵ دقیقه قرار داده شدند. سپس لام‌ها در دمای اتاق به مدت ۲۰ دقیقه نگهداری شدند تا خنک شوند. بعد در PBS به مدت ۵ دقیقه شستشو داده شدند. برای غیرفعال شدن فعالیت پروکسیداز اندوژنوسی لام‌ها به مدت ۳۰ دقیقه در Peroxidase Block خوابانده شدند. لام‌ها در PBS به مدت ۵ دقیقه شستشو داده شدند. سپس برای کاهش پیوندهای غیرویژه، اسلایدها به مدت ۱۰ دقیقه در Protein Block خوابانده شدند. سپس لام‌ها با آنتی‌بادی اولیه (پلی‌کلونال آنتی‌بادی تولید شده از شرکت Abbiotec کشور آمریکا) رقیق شدند و به نسبت $\frac{1}{500}$ در PBS در اتاق مرطوب در دمای ۴ درجه سانتی‌گراد به مدت یک شبانه‌روز خوابانده شدند. لام‌ها در PBS برای ۳ بار و هر بار به مدت ۵ دقیقه شستشو داده شدند. بعد اسلایدها با محلول Post Primary Block جهت افزایش نفوذ معرف‌های بعدی به مدت ۳۰ دقیقه خوابانده شدند. سپس لام‌ها با آنتی‌بادی ثانویه (آنتی‌بادی پلی‌کلونال ضد IgG موش از شرکت Abbiotec) کونژوگه شده با HRP^۱

1. Horseradish Peroxidase

سلول‌های ترش‌حی غدد وزیکول سمینال و غدد آمپولا مشابه هم بود (شدت رنگ‌پذیری از راه مشاهده ارزیابی شد).

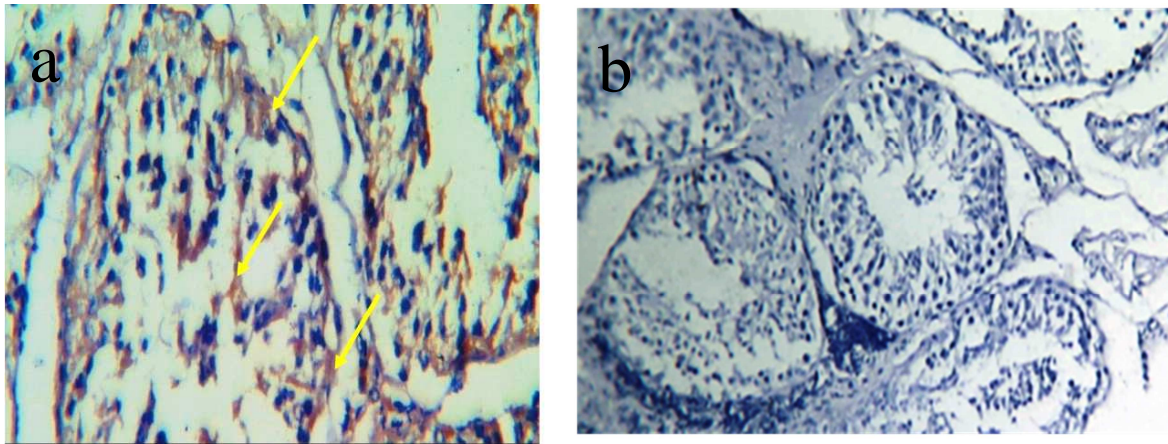


Fig. 1. (a) Cross-section of testicular tissue of two years old sheep ($\times 400$). Positive control: incubated with rat anti-ghrelin monoclonal antibody, brown color shows positive reaction of immunoperoxidase with germ and sertoli cells. (b) Cross-section of testicular tissue of two years old sheep ($\times 100$). Negative control: incubated with rabbit serum in place of primary antibody. Lack of brown color shows negative reaction of immunoperoxidase with germ and sertoli cells of sheep testicular tissue.

شکل ۱- (a) مقطع عرضی بافت بیضه گوسفند ۲ ساله ($\times 400$)، کنترل مثبت: نمونه انکوبه شده با آنتی‌بادی مونوکلونال اختصاصی ضد گرلین تهیه شده از موش. رنگ قهوه‌ای روشن در سلول‌های زایا و سلول‌های سرتولی نشان دهنده واکنش مثبت ایمونوپروکسیداز می‌باشد. (b) مقطع عرضی بافت بیضه گوسفند ۲ ساله ($\times 100$)، کنترل منفی: نمونه انکوبه شده با سرم خرگوشی به جای آنتی‌بادی اولیه. عدم رنگ قهوه‌ای در سلول‌های لایدیگ، سلول‌های زایا و سلول‌های سرتولی نشان دهنده منفی بودن واکنش ایمونوپروکسیداز است.

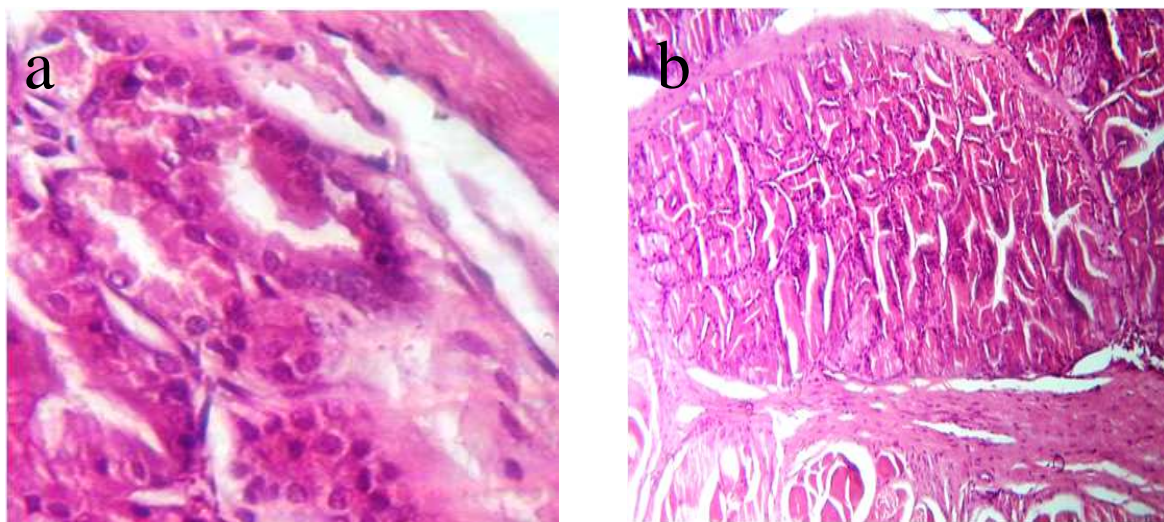


Fig. 2. Cross-section of prostate gland tissue of bull stained with hematoxylin-eosin H&E staining. (a) $\times 400$, (b) $\times 100$

شکل ۲- مقطع عرضی بافت معمولی غده پروستات گاو تهیه شده با استفاده از رنگ‌آمیزی H&E. a- $\times 400$ ، b- $\times 100$

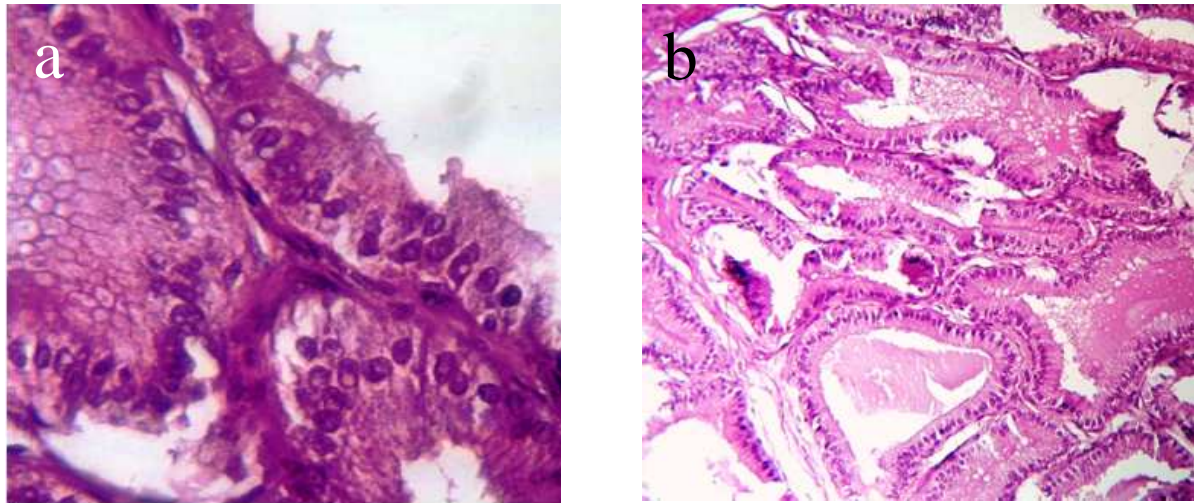


Fig. 3. Cross-section of vesicle seminal gland tissue of bull stained with H&E staining. (a) $\times 400$, (b) $\times 100$
 شکل ۳- مقطع عرضی بافت غده وزیکول سمینال گاو تهیه شده با استفاده از رنگ آمیزی H&E، a- $(400\times)$ ، b- $(100\times)$

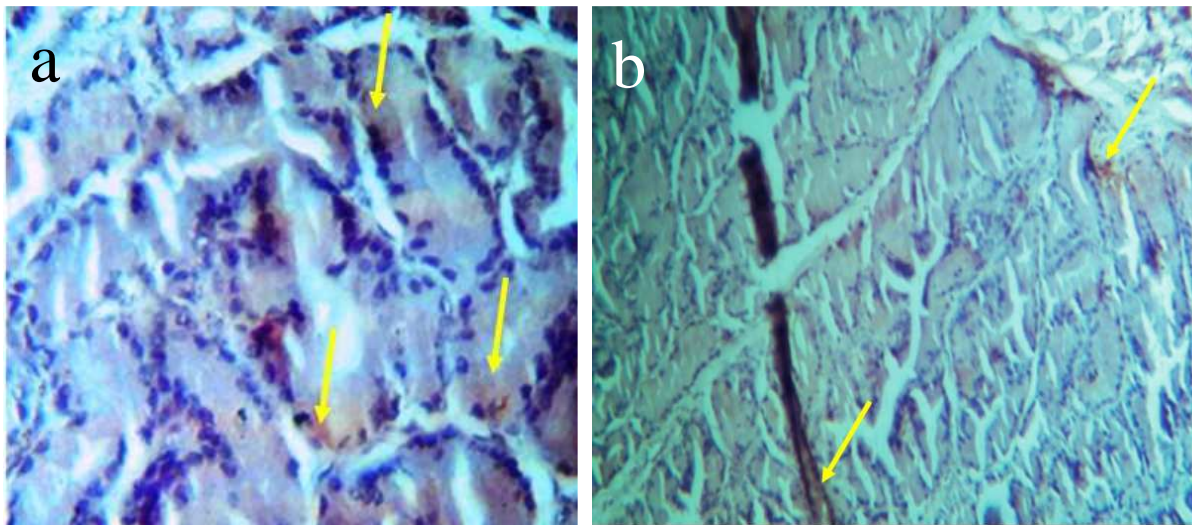


Fig. 4. Cross-section of prostate gland tissue of bull incubated with rat anti-ghrelin monoclonal antibody. (a) $\times 400$, (b) $\times 100$. A little brown color in prostate cells shows poor positive reaction of immunoperoxidase
 شکل ۴- نمونه آزمایشی مقطع عرضی بافت غده پروستات گاو انکوبه شده با آنتی بادی مونوکلونال ضد گرلین تهیه شده از موش، (a) $400\times$ ، (b) $100\times$. وجود رنگ قهوه‌ای خیلی ناچیز در سیتوپلاسم سلول‌های ترشحی غده پروستات نشان‌دهنده واکنش خیلی ضعیف ایمونوپروکسیداز و وجود آنتی‌ژن گرلین است

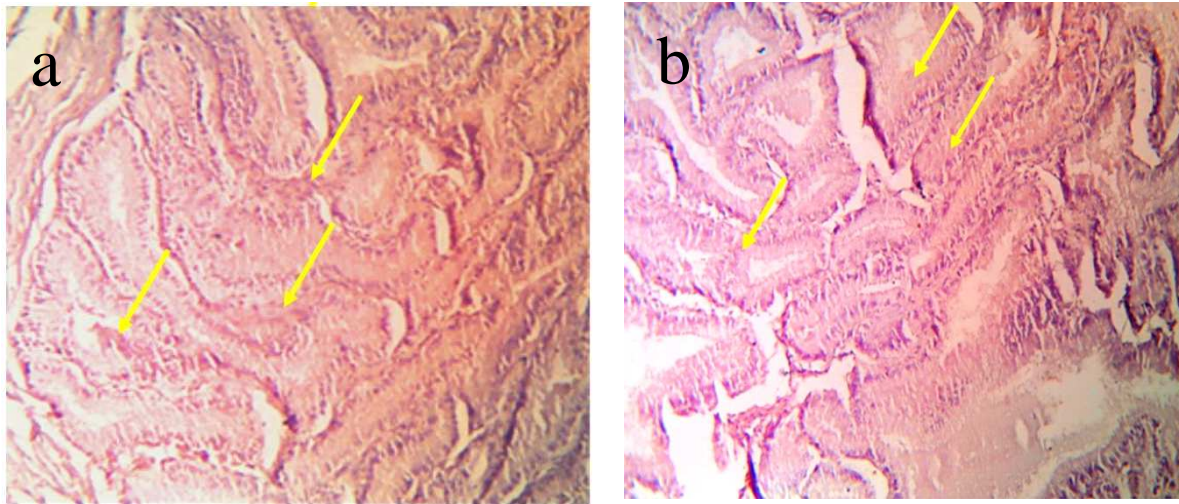


Fig. 5. Cross-section of vesicle seminal gland tissue of bull incubated with rat Anti-ghrelin monoclonal antibody. (a) $\times 400$, (b) $\times 100$. Brown color in vesicle seminal cells shows positive reaction of immunoperoxidase

شکل ۵- نمونه آزمایشی مقطع عرضی بافت غده وزیکول سمینال گاو انکوبه شده با آنتی‌بادی مونوکلونال ضد گرلین تهیه شده از موش، (a) $\times 400$ ، (b) $\times 100$. وجود رنگ قهوه‌ای در سیتوپلاسم سلول‌های ترشحی غده وزیکول سمینال نشان‌دهنده واکنش مثبت ایمنوپروکسیداز و وجود آنتی‌ژن گرلین است

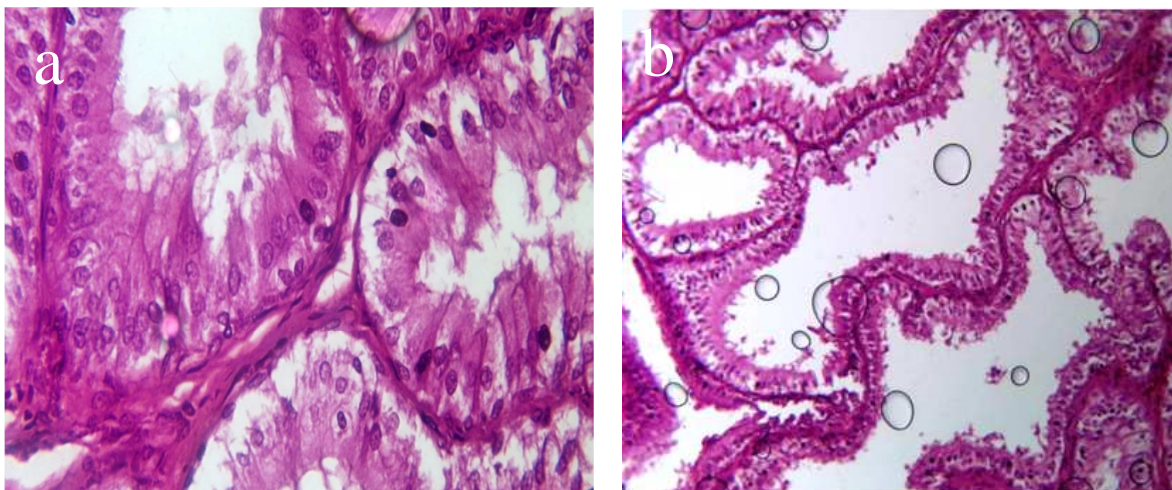


Fig. 6. Cross-section of ampulla gland tissue of bull stained with H&E staining. (a) $\times 400$, (b) $\times 100$
 شکل ۶- مقطع عرضی بافت غده آمپولای گاو تهیه شده با استفاده از رنگ‌آمیزی H&E- (a) $\times 400$ ، (b) $\times 100$

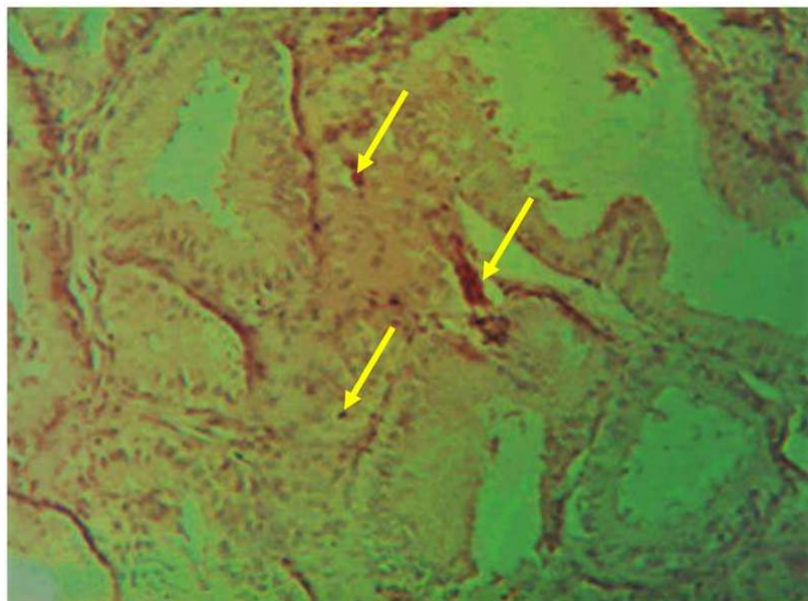


Fig. 7. Cross-section of ampulla gland tissue of bull incubated with rat Anti-ghrelin monoclonal antibody. $\times 100$. Brown color in vesicle seminal cells shows positive reaction of immunoperoxidase

شکل ۷- نمونه آزمایشی مقطع عرضی بافت غده آمپولا گاو انکوبه شده با آنتی بادی مونوکلونال ضد گرلین تهیه شده از موش $\times 100$. وجود رنگ قهوه‌ای در سیتوپلاسم سلول‌های ترشحی غده وزیکول سمینال نشان‌دهنده واکنش مثبت ایمونوپروکسیداز و وجود آنتی‌ژن گرلین است

گیرنده GHS-RA1 در اسپرم و نیز اثر گرلین روی تحرک اسپرم و غلظت یون کلسیم داخل سلولی نشان می‌دهد که این چنین آثار زیستی گرلین ممکن است تحت شرایط داخل بدنی ایجاد شود. (Moretti *et al.*, 2011) با روش ایمونوفلورسنس، گرلین را در مایع انزالی انسان شناسایی کردند. با توجه به اینکه وجود گیرنده گرلین (GHS-RA1) در دستگاه گلژی و آکروزوم اسپرماتیدها و نواحی آکروزومی یا غشای سلولی سر اسپرم اپیدیدیمی موش صحرایی تایید شده است، احتمالاً اسپرم گاو دارای گیرنده‌هایی برای گرلین باشد. (Moretti *et al.*, 2011) نقش احتمالی گرلین و اوبستاتین (Obestatin) در کنترل تکثیر سلولی و زنده‌مانی اسپرم را ثابت کردند. همچنین مطالعات نشان دادند که گرلین قادر به تنظیم اعمال کلیدی بیضه‌ای، از جمله بیان ژن لوله‌های اسپرم‌ساز، ترشح تستوسترون و تکثیر سلول لایدیگ است (Dupont *et al.*, 2010). (Moretti *et al.*, 2014) وجود گرلین در سلول‌های سرتولی، لایدیگ، اپیدیدیم و اسپرم انسان را اثبات کردند. (Dacheux *et al.*, 2012) بیان داشتند که گرلین قبل از ناحیه اپیدیمیس که در آن بالغ شدن اسپرم اتفاق می‌افتد، در اختیار اسپرم قرار می‌گیرد که احتمالاً

بحث

شواهد نشان می‌دهد که عمل گرلین فقط محدود به اعمال گوارشی و محرکی هورمون رشد نمی‌شود و اعمال نورواندوکرینی دیگری نیز دارد. نشان داده شده است که گرلین اثرات متعددی بر سیستم تولیدمثلی جوندگان دارد (Gaytan *et al.*, 2003). در همین راستا تحقیقاتی در خصوص اعمال گنادی گرلین در حیوانات مزرعه‌ای انجام شده است. در مطالعات قبلی نشان داده شده است که گرلین در سلول‌های لایدیگ و سرتولی بیضه گاو، گوسفند و بز بیان می‌شود (Bayezidi-Azar and Shokrollahi, 2016). صادق وزیری و همکاران، ۱۳۹۶، منصوری و شکراللهی، ۱۳۹۶). تاکنون در دام‌ها، گزارشی در خصوص بیان گرلین در غدد ضمیمه جنسی نرها وجود ندارد. البته مطالعاتی نشان داده‌اند که گرلین در سلول‌های لایدیگ و سرتولی انسان و موش بیان می‌شود و مشخص شده است که گیرنده گرلین بیشتر در سلول‌های ژرم بیان می‌شود (Moretti *et al.*, 2011; Łukaszyk *et al.*, 2009). (Łukaszyk *et al.*, 2009) بیان پروتئین GHS-RA1 در گلژی و آکروزوم‌های اسپرماتیدها و نواحی آکروزوم یا غشای سلولی سر اسپرم اپیدیدیمی را تایید کردند. بیان

نتیجه‌گیری کلی

در این تحقیق نشان داده شد که گرلین در غدد پروستات (با شدت رنگ‌پذیری ضعیف)، وزیکول سمینال و آمپولا بیان می‌شود. البته مطالعات تکمیلی باید روی بیان گرلین در پروستات حیوانات مزرعه‌ای انجام شود تا وجود این هورمون در پروستات به اثبات برسد. مطالعه مشابهی در خصوص وجود گرلین در آمپولا گزارش نشده است و می‌توان بیان کرد که تحقیق حاضر اولین شاهد را در خصوص بیان گرلین در آمپولا فراهم کرده است. بیان گرلین در غدد پروستات، وزیکول سمینال و آمپولای گاو نشان‌دهنده اثر این هورمون در خصوصیات باروری اسپرم است. همانطور که اشاره شد اثر گرلین به عنوان یک آنتی-اکسیدان و همچنین اثر بر تغییرات اسپرم در فرآیند بلوغ آن گزارش شده است و از طرفی وجود گیرنده گرلین در سلول‌های ژرم نشان‌دهنده وجود آن روی غشای اسپرم است. بنابراین می‌توان این گونه نتیجه‌گیری نمود که ممکن است گرلین احتمالاً در ظرفیت‌یابی اسپرم، توانایی چسبیدن به تخمک و نیز نفوذ در تخمک اثر داشته باشد که این آثار لزوم بیان گرلین در غدد ضمیمه و وجود آن در مایع منی را تقویت می‌بخشد.

روی تغییرات گنادی اسپرم مثل تحرک آن و همچنین اتصال به تخمک و نفوذ در آن تأثیر می‌گذارد. با توجه مطالب بیان شده به نظر می‌رسد که گرلین می‌تواند در یک شیوه اتوکراین/پاراکراین، اسپرماتوژنز را تنظیم کند (Moretti *et al.*, 2011)، از طرفی (Dupont *et al.*, 2010) اظهار داشتند که گرلین قادر است اعمال کلیدی بیضه همانند بیان ژن در لوله‌های سیمینیفر، ترشح تستسترون و تکثیر سلول‌های لایدیگ را میانجی‌گری کند (Dupont *et al.*, 2010)، همچنین در موش مشخص شده است گرلین بیان شده در سلول‌های لایدیگ و سرتولی دارای خصوصیات آنتی‌اکسیدانی است (Taati *et al.*, 2012; Kheradmand *et al.*, 2012). اما این نقش گرلین در این سلول‌ها و دیگر بافت‌های ترشحی نیاز به تحقیقات بیشتری دارد. با توجه به مطالب بالا می‌توان گفت که احتمالاً گرلینی که در غدد ضمیمه جنسی تولید می‌شود روی پارامترهای باروری اسپرم تأثیر می‌گذارد. در مطالعات دیگری نیز تأثیر گرلین بر تحرک اسپرم در انسان و موش گزارش شده است (Łukaszuk *et al.*, 2009; Moretti *et al.*, 2011).

فهرست منابع

- صادق وزیری س.، شکراللهی ب. و محمدی ص. ۱۳۹۶. موقعیت‌یابی گرلین در اپیدیدیم و بیضه قوچ. نشریه دامپزشکی (پژوهش و سازندگی)، ۱۱۴: ۷۵-۸۱.
- منصوری ک. و شکراللهی ب. ۱۳۹۶. موقعیت‌یابی ایمونوهیستوشیمیایی گرلین در بافت بیضه بز. نشریه دامپزشکی (پژوهش و سازندگی)، ۱۱۵: ۱۸۵-۱۹۳.
- Arvat E., Maccario M., Di Vito L., Broglio F., Benso A., Gottero C., Papotti M., Muccioli G., Dieguez C. and Casanueva F. F. 2001. Endocrine activities of ghrelin, a natural growth hormone secretagogue (GHS), in humans: comparison and interactions with hexarelin, a nonnatural peptidyl GHS, and GH-releasing hormone 1. *The Journal of Clinical Endocrinology and Metabolism*, 86: 1169-1174.
- Barreiro M. L. and Tena-Sempere M. 2004. Ghrelin and reproduction: a novel signal linking energy status and fertility? *Molecular and Cellular Endocrinology*, 226: 1-9.
- Bayezidi-Azar A. and Shokrollahi B. 2016. Immunohistochemical localization of Ghrelin in testicular tissues of Holstein bulls. *Iranian Journal of Applied Animal Science*, 6(3): 551-555.
- Broglio F., Benso A., Castiglioni C., Gottero C., Prodham F., Destefanis S., Gauna C., van der Lely A. J., Deghenghi R. and Bo M. 2003. The endocrine response to ghrelin as a function of gender in humans in young and elderly subjects. *The Journal of Clinical Endocrinology and Metabolism*, 88: 1537-1542.
- Castaneda T., Tong J., Datta R., Culler M. and Tschöp M. 2010. Ghrelin in the regulation of body weight and metabolism. *Frontiers in Neuroendocrinology*, 31: 44-60.
- Chen H., Cheung M. P., Chow P. H., Cheung A. L., Liu W., O W. S. 2002. Protection of sperm DNA against oxidative stress in vivo by accessory sex gland secretions in male hamsters. *Reproduction*, 124: 491-499.
- Chow P., Jiang H., Poon H. and Lee K. 2003. Embryos sired by males without accessory sex glands induce failure of uterine support: a study of VEGF, MMP and TGF expression in the golden hamster. *Anatomy and Embryology*, 206: 203-213.

- Curi S. M., Ariagno J. I., Chenlo P. H., Mendeluk G. R., Pugliese M. N., Sardi Segovia L. M., Repetto H. E. and Blanco A. M. 2003. Asthenozoospermia: analysis of a large population. *Archives of Andrology*, 49: 343-349.
- Dacheux J. L., Belleannee C., Guyonnet B., Labas V., Teixeira-Gomes A. P., Ecroyd H., Druart X., Gatti J. L. and Dacheux F. 2012. The contribution of proteomics to understanding epididymal maturation of mammalian spermatozoa. *Systems Biology in Reproductive Medicine*, 58:197-210.
- Dupont J., Maillard V., Coyral-Castel S., Rame C. and Froment P. 2010. Ghrelin in female and male reproduction. *International Journal of Peptides*, 2010: 1-8.
- Felix A. M. 2010. Circulating ghrelin concentrations during the transition period of dairy cattle and the associated relationship with milk production. MSc Thesis, The university of Arizona.
- Gaytan F., Barreiro M. L., Caminos J. E., Chopin L. K., Herington A. C., Morales C., Pinilla L., Paniagua R., Nistal M. and Casanueva F. 2004. Expression of ghrelin and its functional receptor, the type 1a growth hormone secretagogue receptor, in normal human testis and testicular tumors. *The Journal of Clinical Endocrinology and Metabolism*, 89: 400-409.
- Ghigo E., Broglio F., Arvat E., Maccario M., Papotti M. and Muccioli G. 2005. Ghrelin: more than a natural GH secretagogue and/or an orexigenic factor. *Clinical Endocrinology*, 62: 1-17.
- Henault M., Killian G., Kavanaugh J. and Griel L. 1995. Effect of accessory sex gland fluid from bulls of differing fertilities on the ability of cauda epididymal sperm to penetrate zona-free bovine oocytes. *Biology of Reproduction*, 52: 390-397.
- Iqbal J., Kurose Y., Canny B. and Clarke I. J. 2006. Effects of central infusion of ghrelin on food intake and plasma levels of growth hormone, luteinizing hormone, prolactin ,and cortisol secretion in sheep. *Endocrinology*, 147: 510-519.
- Kandasamy S., Jain A., Baviskar P., Kumar R., Joshi P., Agarwal S. K. and Mitra A. 2013. Molecular characterization and expression profile of ghrelin gene during different reproductive phases in buffalo (*Bubalus bubalis*). *Domestic Animal Endocrinology*, 45: 55-63.
- Kheradmand A., Dezfoulian O., Alirezaei M. and Rasoulian B. 2012. Ghrelin modulates testicular germ cells apoptosis and proliferation in adult normal rats. *Biochemical and Biophysical Research Communications*, 419: 299-304.
- Kojima M., Hosoda H., Date Y., Nakazato M., Matsuo H. and Kangawa K. 1999. Ghrelin is a growth-hormone-releasing acylated peptide from stomach. *Nature*, 402: 656-660.
- Korbonits M., Goldstone A. P., Gueorguiev M. and Grossman A. B. 2004. Ghrelin—a hormone with multiple functions. *Frontiers in Neuroendocrinology*, 25: 27-68.
- Lorenzi T., Meli R., Marzioni D., Morroni M., Baragli A., Castellucci M., Gualillo O. and Muccioli G. 2009. Ghrelin: a metabolic signal affecting the reproductive system. *Cytokine and Growth Factor Reviews*, 20: 137-152.
- Łukaszyk A., Rafińska L., Sawiński P., Kasprzak A., Olejniczak K., Ruciński M., Ruchała M. and Sowiński J. 2009. Immunohistochemical and hybridocytochemical study on ghrelin signalling in the rat seminiferous epithelium. *Folia Histochemica et Cytobiologica*, 47: 415-423.
- Manjunath P. and Therien I. 2002. Role of seminal plasma phospholipid-binding proteins in sperm membrane lipid modification that occurs during capacitation. *Journal of Reproductive Immunology*, 53: 109-119.
- Miller D. W., Harrison J. L., Brown Y. A., Doyle U., Lindsay A., Adam C. L. and Lea R. G. 2005. Immunohistochemical evidence for an endocrine/paracrine role for ghrelin in the reproductive tissues of sheep. *Reproductive Biology and Endocrinology*, 3: 60-71.
- Moretti E., Collodel G., Iacoponi F., Geminiani M., Pascarelli N. A., Campagna S., Franci B. and Figura N. 2011. Detection of obestatin in seminal plasma and its relationship with ghrelin and semen parameters. *Fertility and Sterility*, 95: 2303-2309.
- Moretti E., Vindigni C., Tripodi S. A., Mazzi L., Nuti R., Figura N. and Collodel G. 2014. Immunolocalisation of ghrelin and obestatin in human testis, seminal vesicles, prostate and spermatozoa. *Andrologia*, 46: 979-985.
- Taati M., Moghadasi M., Dezfoulian O., Asadian P., Kheradmand A., Abbasi M. and Zendehtdel M. 2012. The effect of ghrelin pretreatment on epididymal sperm quality and tissue antioxidant enzyme activities after testicular ischemia/reperfusion in rats. *Journal of Physiology and Biochemistry*, 68: 91-97.
- Vulliémoz N. R., Xiao E., Xia-Zhang L., Rivier J. and Ferin M. 2008. Astressin B, a nonselective corticotropin-releasing hormone receptor antagonist, prevents the inhibitory effect of ghrelin on luteinizing hormone pulse frequency in the ovariectomized rhesus monkey. *Endocrinology*, 149: 869-874.
- Yuan Y. Y., Chen W. Y., Shi Q. X., Mao L. Z., Yu S. Q., Fang X. and Roldan E. R. 2003. Zona pellucida induces activation of phospholipase A2 during acrosomal exocytosis in guinea pig spermatozoa. *Biology of Reproduction*, 68: 904-913.



Short communication

Immunohistochemical localization of Ghrelin in sex accessory glands of bull

M. Rahmi¹, B. Shokrollahi^{2*}, A. A. Amiri³

1. MSc. Graduated, Department of Animal Science, Agriculture Faculty, Sanandaj branch, Islaic Azad University, Kurdistan, Iran

2. Associate Professor, Department of Animal Science, Agriculture Faculty, Sanandaj branch, Islaic Azad University, Kurdistan, Iran

3. Lecturer, Department of Basic Sciences, Veterinary Faculty, Sanandaj branch, Islaic Azad University, Kurdistan, Iran

(Received: 15-04-2018 – Accepted: 26-09-2018)

Abstract

Ghrelin is a 28 amino acid peptide hormone that is expressed in the stomach and a range of peripheral tissues. Expression and functional role of ghrelin in the sex accessory glands of mammals have not been studied yet (except for human). This study was aimed to determine the immunohistochemical position of ghrelin in prostate, seminal vesicles and ampulla tissues of Holstein bulls. Anti-ghrelin mouse monoclonal antibody was used as primary antibody and donkey polyclonal antibody Anti-IgG Horseradish Peroxidase (HRP) was used as secondary antibody. Samples of sex accessory glands tissues were collected from five Holstein bulls aged two years old, and preserved in 10% buffered formalin for the immunohistochemical test. Then, paraffin blocks and tissue sections were prepared. The immunohistochemical results were positive for the secretory cells of prostate, seminal vesicles and ampulla. But the intensity of staining in the prostate glands was very weak than to the other glands. According to the results of this research, the expression of ghrelin in some accessory glands of the bull may display its possible role in fertility parameters of sperm and overall fertilization process.

Keywords: Ampulla, Prostate, Holstein bull, Ghrelin, Vesicle seminal

*Corresponding author: Borhansh@gmail.com