



مقاله پژوهشی

روند تغییرات وزن و بهبود زخم در فیل ماهیان پرورشی ایمپلنت شده با سطوح مختلف هورمون ۱۷-بتا استرادیول

بهرام فلاحتکار^{۱*}، سبحان رعناي اخوان^۲

تاریخ دریافت: اردیبهشت ۹۶

تاریخ پذیرش: مهر ۹۶

چکیده

نظر به روند طولانی بلوغ در ماهیان خاویاری، امروزه از راهکارهای مختلف مدیریتی و تغذیه‌ای برای کوتاه کردن این دوره استفاده می‌شود. ایمپلنت‌های هورمونی باعث پیش انداختن رسیدگی و موفقیت تولیدمثل در این ماهیان می‌شوند که این امر مستلزم جراحی و در پی آن ایجاد عارضه زخم و عواقب احتمالی آتی بر بدن این ماهیان است. در این مطالعه، ۲۰ عدد فیل ماهی سه ساله ($6/9 \pm 0/2$ کیلوگرم) در حوضچه‌های بتونی برای مدت ۱۶۸ روز نگهداری شدند و هر ۴۵ روز یک بار با کیسول‌های محتوی مقادیر صفر، ۳، ۶ و ۱۲ میلی‌گرم هورمون ۱۷-بتا استرادیول به ازای هر کیلوگرم وزن بدن با ایجاد شکاف یک سانتی‌متری در ناحیه شکمی ایمپلنت شدند. هر سه هفته پس از کاشت، شاخص زخم و روند تغییرات وزنی مورد بررسی قرار گرفت. نتایج نشان داد که بین تیمارهای مختلف به لحاظ شاخص بهبود زخم اختلاف معنی‌داری یافت نشد و عمدتاً پس از سه هفته بهبود یافتند. روند تغییرات وزنی در زیست‌سنجی‌های اول، دوم و سوم اختلاف معنی‌داری نداشت، اما ماهیان هورمون‌تراپی شده در مقایسه با ماهیان تیمار شاهد به لحاظ وزنی و سایر شاخص‌های رشد (وزن کسب شده، نرخ رشد ویژه و شاخص وضعیت)، اختلاف معنی‌داری را در مرحله چهارم ایمپلنت به نمایش گذاشتند ($P < 0/05$)، هر چند اختلاف معنی‌داری بین ماهیان ایمپلنت شده با سطوح مختلف هورمون، به لحاظ وزنی یافت نشد ($P > 0/05$). این نتایج نشان می‌دهد که هورمون ۱۷-بتا استرادیول با تغییر در مسیرهای فیزیولوژیک، بخش اعظم انرژی را از رشد عضلانی به فرآیندهای مربوط به رسیدگی جنسی تخصیص می‌دهد. نظر به اثرات متفاوتی که هورمون ۱۷-بتا استرادیول بر عملکردهای مختلف بدن ماهیان می‌گذارد، نتایج این مطالعه نشان داد که هر چند وزن ماهیان به طور معنی‌داری تحت تاثیر هورمون استرادیول قرار گرفت، اما بهبود زخم در آن‌ها تقریباً روندی بدون تغییر و مستقل داشت.

واژگان کلیدی: فیل ماهی، استروئید جنسی، زخم، رشد.

۱- استاد گروه شیلات، دانشکده منابع طبیعی، دانشگاه گیلان، صومعه‌سرا، ایران.

۲- دکتری فیزیولوژی آبزیان، گروه جانور شناسی، دانشگاه اتاگو، داندین، نیوزلند.

* نویسنده مسئول: falahatkar@guilan.ac.ir

مقدمه

یکی از بزرگترین مشکلات پیش روی پرورش تاس ماهیان، دستیابی دیر هنگام به سن بلوغ است. تلاش‌های بسیاری برای کوتاه کردن این دوره به انجام رسیده است. استفاده از روش‌های مدیریتی مناسب مانند تراکم بهینه، نگهداری در شرایط مناسب و استفاده از غذاهای با کیفیت مطلوب از جمله این تلاش‌ها است. علاوه بر موارد مدیریتی ذکر شده، امروزه علاقه زیادی برای استفاده از روش‌هایی که در آن، تحریک رسیدگی جنسی ماهیان ماده پرورشی به کمک دستکاری‌های هورمونی (دستکاری اندوکراینی محور تولیدمثلی) انجام می‌پذیرد، به وجود آمده است (پیکان حیرتی، ۱۳۸۸).

امروزه به علم هورمون‌شناسی ماهی‌ها در روند تکثیر و پرورش و کنترل تولیدمثل و تناوب نسل آبزیان به نحو مطلوبی توجه شده است (Loir and Billard, 1990; Prat et al., 1990; Dabrowski et al., 1996; Kinnberg et al., 2000). کنترل هورمونی به عنوان یک ابزار مطالعاتی و کاربردی در جهت موفقیت در تکثیر و پرورش آبزیان به کار گرفته می‌شود به نحوی که کاشت^۱ برخی از هورمون‌ها

تاس ماهیان یکی از خانواده‌های مهم ماهی محسوب می‌شوند و دارای ۴ جنس هستند (Nelson, 1994) که فیل ماهی (*Huso huso*) یکی از شاخص‌ترین آن‌ها به شمار می‌رود. پرورش ماهیان خاویاری به طور جدی از اوایل دهه ۱۹۸۰ در برخی نقاط جهان گسترش یافت (Bronzi et al., 1999) و در حال حاضر این ماهیان در بسیاری از کشورها پرورش داده می‌شوند (Bronzi and Rosenthal, 2014). افزایش تقاضای جهانی برای گوشت و خاویار و قیمت بالای آن، سبب رشد و توسعه پرورش و تکثیر این ماهیان شده است. این در حالی است که پرورش و تکثیر این ماهیان نیز با مشکلاتی مانند وابسته بودن مراکز پرورش به بچه ماهیان انگشت قد به دست آمده از مولدین وحشی صید شده، با استفاده از تحریکات هورمونی، دسترسی محدود به مولدین ماده وحشی، سن بالای بلوغ و توقف طولانی در مرحله پیش زرده‌سازی روبه‌رو است (Moberg et al., 1991). به منظور جلوگیری از فشار صید بر روی ذخایر طبیعی و جلوگیری از خطر انقراض باید نسبت به پرورش مصنوعی ماهیان خاویاری در محیط‌های پرورشی اقدام کرد.

1- Implantation

گونه‌های مهره‌دار، در ماهیان نیز شامل فازهای التهاب^۱، بازسازی اپیتلیوم^۲، تکثیر^۳، ساماندهی^۴، تمایز و تفکیک^۵ است (Ramesh and Maridass, 2010). در گونه‌های ماهیان استخوانی فلس‌دار، این رویدادها به دلیل تخریب اپیتلیوم (روپوست) و درم (پوست) در محل زخم اتفاق می‌افتد. به طور کلی، پاسخ التهابی را می‌توان برای ۳-۴ روز مشاهده کرد. التهاب به دنبال آسیب و صدمه پس از ۱-۳ ساعت مشهود می‌شود. سلول‌های اپیتلیال ظرف مدت ۱ ساعت از زمان آسیب و صدمه شروع به مهاجرت در امتداد لبه‌های زخم می‌کنند. در بسیاری از گونه‌های ماهیان بازسازی اپیتلیوم معمولاً ظرف مدت ۱۲ تا ۲۴ ساعت تکمیل می‌شود. تکثیر، ساماندهی و تفکیک و تمایز سلول‌های بهبود یافته اپیدرم ۹ تا ۴۸ ساعت پس از بازسازی اپیتلیوم اتفاق می‌افتد و در ۳-۴ روز کامل می‌شود. اگر بافت عضلانی آسیب ببیند، بازسازی عضله ۷-۸ روز پس از آسیب و زخم آغاز و ظرف مدت ۱۰ تا ۱۵ روز کامل می‌شود (Castillo-Briceno et al., 2010).

می‌تواند باعث پیش انداختن رسیدگی و در نهایت القای اوولاسیون شود.

هورمون‌های استروئیدی از مهم‌ترین هورمون‌های جنسی هستند و با توجه به نقش گسترده‌ای که در سیستم‌های مختلف بدن ایفا می‌کنند، می‌توانند سبب توسعه روش‌های کنترل تولیدمثل ماهیان شوند (So et al., 1985). ۱۷-بتا استرادیول (E₂) از جمله هورمون‌های استروئیدی است که نقش کلیدی آن در تولید و تحریک ساخت پروتئین‌های زرده‌ای ویتلوژنین در هپاتوسیت‌های کبد بسیار برجسته است (Menuet et al., 2005). همچنین این هورمون در توسعه عصبی، رشد، رسیدگی جنسی، کنترل فرآیندهای تولیدمثلی و در تنظیم تکثیر سلولی در بافت‌های عادی و سرطانی نقش ایفا می‌کند (Martyniuk et al., 2006).

به طور کلی، بهبود زخم روندی پاتوفیزیولوژیک است، به بیان دیگر زخم در اثر تخریب سلولی و یا تغییر آناتومیک در بافت زنده ایجاد می‌شود. روند بهبود زخم، مشابه سایر

-
- 1- Inflammation
 - 2- Reepithelialization
 - 3- Proliferation
 - 4- Organization
 - 5- Differentiation

بهره گرفته شد. برای عدم پرش ماهیان در طول دوره از روکش توری بر روی مخازن پرورش استفاده شد. دمای نگهداری ماهیان در طول دوره از ۱۱/۸ درجه سانتی‌گراد در اسفند تا ۲۴/۴ درجه سانتی‌گراد در مرداد در نوسان بود.

انتخاب ماهی

فیل ماهیان (*Huso huso*) مورد استفاده در این مطالعه حاصل تکثیر مصنوعی مولدین در سال ۱۳۸۵ در مجتمع تکثیر و بازسازی ذخایر ماهیان خاویاری شهید دکتر بهشتی بودند که پس از عادت‌دهی به غذای دستی، به مزرعه پرورش ماهیان خاویاری قروق تالش منتقل شدند و در آن جا به مدت سه سال در شرایط معمول مورد پرورش قرار گرفتند. برای انتخاب ماهیان مورد نیاز در این پژوهش، ابتدا ماهیان به کمک ساچوک صید شدند و سپس بر روی میز جراحی قرار داده شدند. پس از ایجاد شکاف کوچک یک سانتی‌متری به کمک اسکالپل شماره ۲۲، ماهیان به کمک دستگاه لاپاراسکوپ تعیین جنسیت شدند (فلاحتکار، ۱۳۹۰؛ Falahatkar et al., 2011) و از میان ماهیان ماده (n=۷۰)، ۲۰ قطعه که بیشترین نزدیکی را به لحاظ وزنی و مرحله رسیدگی جنسی داشتند و در ابتدای مرحله پیش زرده‌سازی بودند، برای

ظرفیت و استعداد بهبود زخم در ماهیان در ارتباط با عمق زخم، وضعیت سلامت و تغذیه ماهی است (Enoch and Harding, 2003). مطالعات نشان داده که عواملی مانند جنس بخیه (Lowartz et al., 1999; Swanberget al., 1999)، دمای آب (Knights and Lasee, 1999) و شرایط تغذیه‌ای نقش مهمی در پروسه بهبود زخم بازی می‌کنند، اما با این وجود مطالعات ناچیزی در مورد روند بهبود زخم در ماهیان خاویاری انجام گرفته است. نظر به روند طولانی بلوغ در ماهیان خاویاری و ضرورت دستکاری‌های هورمونی و کاشت هورمون که مستلزم جراحی بر روی این ماهیان است، این مطالعه با هدف مشاهده روند التیام زخم ناشی از جراحی و تغییرات وزنی فیل ماهیان پرورشی ایمپلنت شده با سطوح مختلف هورمون ۱۷-بتا استرادیول طراحی و انجام شد.

مواد و روش‌ها

مخازن پرورشی و شرایط نگهداری ماهی

در این آزمایش از سه حوضچه گرد بتونی با قطر ۳ متر، ارتفاع ۰/۵۷ متر با حجم آبیگری ۳/۹۶ متر مکعب، دبی یکسان، اکسیژن محلول $7 \pm 0/8$ میلی‌گرم در لیتر و رژیم نوری طبیعی

برای شروع آزمایش، ماهیان پس از توزین، تعیین جنسیت، بررسی وضعیت گنادی و نمونه برداری از گناد، به صورت تصادفی در بین سه حوضچه پرورش توزیع شدند.

تهیه کپسول های هورمونی

از کپسول های قابل هضم موجود در بازار که برای تهیه مواد دارویی از آنها استفاده می شود، در این مطالعه بهره برده شد. برای تهیه کپسول ها، با توجه به وزن ماهیان و تیمارهای مورد آزمایش، سطح هورمون ۱۷-بتا استرادیول (Sigma-Aldrich، آمریکا) به کمک ترازو با دقت ۰/۰۰۰۱ گرم توزین شد. در این مطالعه از کره کاکائو (Altinmarka، ترکیه) ذوب شده در دمای ۳۸ درجه سانتی گراد به عنوان حامل هورمون استفاده شد. پس از حل شدن هورمون در ۰/۲ میلی لیتر حامل، کپسول بسته شد و تا زمان کاشت در دمای ۴ درجه سانتی گراد نگهداری شد.

انجام مطالعه انتخاب شدند. نمونه های کوچکی از گناد به روش بیوپسی برای تشخیص دقیق مرحله رسیدگی جنسی و تهیه برش های بافت شناسی جدا شد (پوستی و صدیق مروستی، ۱۳۷۸). سپس محل شکاف به کمک سوزن مخصوص و نخ ابریشمی با یک بخیه ساده بسته شد. همزمان با بخیه ماهیان، از محلول اکسی تتراسایکلین ۵ درصد (رازک، تهران) به میزان ۱ میلی لیتر به ازای هر ماهی به صورت تزریقی عضلانی برای پیشگیری از عفونت استفاده شد و محل زخم و بخیه به کمک بتادین ضد عفونی شد.

طراحی آزمایش

برای انجام این مطالعه ۴ تیمار و برای هر تیمار، ۵ قطعه ماهی به عنوان تکرار در نظر گرفته شد. تیمارهای مورد استفاده در این مطالعه در جدول ۱ آورده شده است (Akhavan et al., 2015).

جدول ۱: تیمارهای آزمایشی

| تیمارها | ترکیب |
|---|--|
| تیمار شاهد | دریافت کپسول های بدون هورمون + کره کاکائو |
| تیمار سطح پایین هورمون ۱۷-بتا استرادیول | دریافت کپسول های حاوی $3\text{mg E}_2/\text{kg}$ + کره کاکائو |
| تیمار سطح متوسط هورمون ۱۷-بتا استرادیول | دریافت کپسول های حاوی $6\text{mg E}_2/\text{kg}$ + کره کاکائو |
| تیمار سطح بالای هورمون ۱۷-بتا استرادیول | دریافت کپسول های حاوی $12\text{mg E}_2/\text{kg}$ + کره کاکائو |

کاشت هورمون

بيست فيلماهى ماده سه ساله که به لحاظ رسيدگى جنسى در مرحله پيش زرده سازى بودند و به لحاظ وزن و طول قرابت بالايى با يکديگر داشتند براى انجام اين مطالعه انتخاب شدند. وزن متوسط ماهيان در شروع آزمون $6/9 \pm 0/2$ کيلوگرم و طول ماهيان $12/1 \pm 10/8/9$ سانتى متر (ميانگين \pm انحراف معيار) بود. براى انجام اين مطالعه پس از لاپاراسکوپى و بيوپسى اوليه براى تعيين جنسيت و مرحله رسيدگى براى طى دوره ريکاورى به مخازن پرورشى انتقال يافتند. پس از يک هفته ريکاورى، ماهيان از حوضچه ها صيد شده، با کپسول مربوطه ايمپلنت شدند. ايمپلنت هورمون به صورت داخل صفاقى انجام پذيرفت. در اين مرحله، ناحيه شکمى ماهيان به کمک اسکالپل شماره ۲۲ به اندازه ۱ سانتى متر باز شد و پس از کاشت هورمون در ناحيه صفاقى، محل شکاف با يک بخيه بسته شد (Conte et al., 1988). جنس نخ بخيه در اين مطالعه، ابريشمى بود.

زيست سنجى و تعيين شاخص هاى رشد

ايمپلنت هورمونى هر ۱/۵ ماه يک بار انجام پذيرفت. زيست سنجى ماهيان در طول دوره، سه

روز پيش از ايمپلنت هورمونى به کمک ترازو با دقت ۱۰ گرم انجام شد و نوسانات رشد مورد بررسى قرار گرفت. در پايان دوره آزمون براى بررسى اثرات هورمون تراپى بر شاخص هاى رشد، وزن کسب شده (WG)، نرخ رشد ويژه (SGR) و شاخص وضعيت (CF) در هر يک از گروه ها با استفاده از رابطه هاى ۱ تا ۳ تعيين شد (فلاحتکار، ۱۳۹۴).

رابطه ۱:

$$WG(g) = W_f - W_i$$

W_i : وزن اوليه (گرم)؛ W_f : وزن نهايى (گرم).

رابطه ۲:

$$SGR(\%/day) = [(LnW_f - LnW_i) / t] \times 100$$

LnW_i : لگاريتم نپرين وزن اوليه (گرم)؛ LnW_f : لگاريتم نپرين وزن نهايى (گرم)؛ t : مدت پرورش (روز).

رابطه ۳:

$$CF = W / TL^3 \times 100$$

W : وزن تر (گرم)؛ TL : طول کل (سانتى متر).

تعيين شاخص بهبود زخم

در طول دوره آزمون، هر سه هفته پس از جراحى و کاشت هورمون، ماهيان به لحاظ ظاهرى و وضعيت زخم مورد بررسى قرار گرفتند و اطلاعات مربوطه به طور دقيق ثبت شد.

شاخص رتبه‌بندی برای تعیین روند بهبود زخم در ماهیان بر اساس مشاهدات مساحت و وضعیت زخم در جدول ۲ ارائه شده است.

تجزیه و تحلیل آماری

برای بررسی آماری نرم‌افزار SPSS نسخه ۱۵ مورد استفاده قرار گرفت. جهت مقایسه تغییرات وزنی در بین تیمارهای مختلف و بررسی روند تغییرات بهبود زخم، از آزمون تحلیل واریانس یک‌طرفه (One-way ANOVA) استفاده شد و پس از مشاهده اختلاف در میانگین‌ها، برای تعیین اختلاف در تیمارها از پس‌آزمون توکی (Tukey) با سطح اطمینان ۹۵ درصد استفاده شد. داده‌ها نیز به صورت میانگین \pm انحراف معیار ارائه شده است.

نتایج

تغییرات وزنی و شاخص‌های رشد

نتایج به دست آمده از بررسی روند تغییرات وزنی فیل ماهیان ایمپلنت شده با سطوح مختلف هورمون ۱۷-بتا استرادیول (صفر، ۳، ۶ و ۱۲ میلی‌گرم در کیلوگرم) در شکل ۱ ارائه شده است. نتایج حاکی از این امر بود که در بین ماهیان تیمارهای مختلف به لحاظ تغییرات وزنی در زیست‌سنجی‌های اول، دوم و سوم اختلاف معنی‌داری یافت نشد ($P > 0/05$). این در حالی بود که وزن ماهیان هورمون‌تراپی شده در مقایسه با ماهیان تیمار شاهد اختلاف معنی‌داری را در زیست‌سنجی چهارم ایمپلنت هورمونی نشان داد ($P < 0/05$).

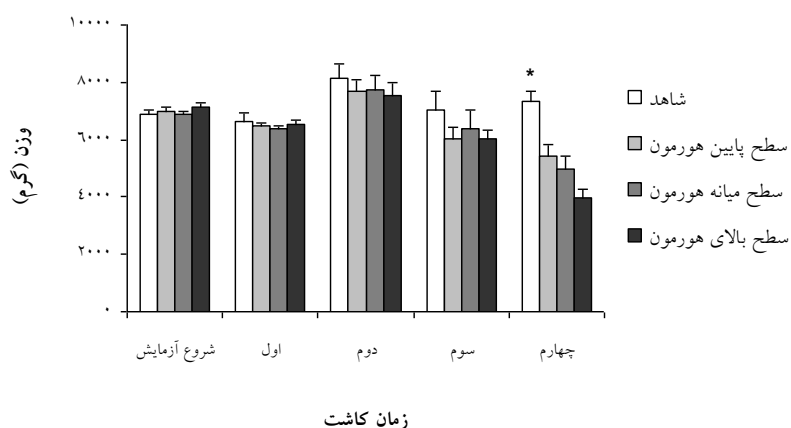
جدول ۲: رتبه‌بندی و شاخص‌های توصیفی در روند تعیین بهبود زخم در فیل ماهیان جراحی شده

| شاخص زخم | شرایط توصیفی زخم حاصل از جراحی |
|----------|---|
| ۱ | زخم ایجاد شده از جراحی در این ماهیان کاملاً باز است. |
| ۲ | شکاف کوچک بازی در اثر جراحی در این ماهیان مشهود است. |
| ۳ | زخم در این ماهیان در حال بهبود بوده، اما همچنان محل زخم پر خون است. |
| ۴ | زخم بهبود یافته است ولی هنوز به حالت اولیه برنگشته است. |
| ۵ | زخم جوش خورده است و محل آن کاملاً پر شده است. |

اختلاف معنی‌داری بین ماهیان ایمپلنت شده با سطوح مختلف هورمون، به لحاظ وزنی یافت نشد اما کمترین میانگین وزن در تیمار سطح بالای هورمون و بالاترین میانگین وزنی در تیمار سطح پایین هورمونی مشاهده شد (شکل ۱). پس از ۱۶۸ روز، بیشترین میانگین وزنی در ماهیان تیمار شاهد ($7/3 \pm 0/4$ کیلوگرم) و کمترین آن در بین ماهیان ایمپلنت شده با سطوح بالای هورمون ($3/9 \pm 0/3$ کیلوگرم) مشاهده شد (جدول ۳).

شاخص‌های رشد اندازه‌گیری شده در ماهیان گروه‌های مختلف در جدول ۳ ارائه شده است. نتایج موید وجود اختلاف معنی‌دار در

شاخص‌های وزن نهایی، WG، SGR و CF ماهیان هورمون‌تراپی شده در مقایسه با تیمار شاهد است ($P < 0/05$)، اما بین ماهیان هورمون‌تراپی شده به لحاظ شاخص‌های رشد اختلاف معنی‌داری یافت نشد. در مورد شاخص وضعیت نیز تفاوت معنی‌داری بین تیمارهای سطح بالا و متوسط با تیمار شاهد مشاهده شد. در کلیه موارد، حداقل میزان رشد در بالاترین سطح هورمون و بهترین شرایط رشدی و وزنی در تیمار شاهد مشاهده شد، به این معنی که تیمارهای هورمونی سبب کاهش رشد در این ماهیان شد.



شکل ۱: روند تغییرات وزنی در فیل ماهیان ایمپلنت شده با سطوح مختلف هورمون ۱۷-بتا استرادیول (صفر، ۳، ۶ و ۱۲ میلی‌گرم در کیلوگرم) در طی ۱۶۸ روز پرورش (میانگین \pm انحراف معیار). فاصله زمانی کاشت در هر مرحله ۴۵ روز بود. علامت «*» نشان دهنده وجود اختلاف معنی‌دار بین تیمار شاهد با سایر تیمارها در زیست‌سنجی چهارم است ($P < 0/05$).

جدول ۳: شاخص‌های رشد اندازه‌گیری شده در فیل ماهیان ایمپلنت شده با سطوح مختلف هورمون ۱۷-بتا استرادیول (E₂) پس از ۱۶۸ روز پرورش (میانگین ± انحراف معیار)

| شاخص | تیمار | شاهد (۰mg/kg) | سطح پایین (۳mg/kg) | سطح میانه (۶mg/kg) | سطح بالا (۱۲mg/kg) |
|--------------------|-------|----------------------------|--------------------------|---------------------------|----------------------------|
| وزن ابتدایی (گرم) | | ۶۸۶۹±۴۲۰/۳ | ۷۰۰۰±۲۶۹/۸ | ۶۸۶۵±۲۹۵/۶ | ۷۱۴۵±۳۵۱/۹ |
| وزن نهایی (گرم) | | ۷۳۵۴±۷۸۷/۶ ^a | ۵۴۲۵±۸۷۰/۴ ^b | ۴۹۶۰±۱۰۸۱/۵ ^b | ۳۹۸۱±۷۰۴/۰ ^b |
| طول کل (سانتی‌متر) | | ۱۱۰/۲±۱۱/۴ | ۱۰۶/۵±۱۵/۶ | ۱۰۸/۲±۲۴/۵ | ۱۰۵/۳±۲۸/۵ |
| SGR (درصد در روز) | | ۰/۰۴±۰/۱ ^a | -۰/۱۸±۰/۱ ^b | -۰/۲۳±۰/۲ ^b | -۰/۴۰±۰/۱ ^b |
| WG (گرم) | | ۱۱۶۲/۹۵±۴۸۵/۰ ^a | -۱۵۷۵±۹۷۹/۶ ^b | -۱۹۰۵±۱۲۴۵/۳ ^b | -۳۱۶۳/۷±۸۰۸/۱ ^b |
| CF | | ۰/۵۵±۰/۰۶ ^a | -۰/۴۵±۰/۴۶ ^{ab} | -۰/۳۹±۰/۰۵ ^b | ۰/۳۴±۰/۳۴ ^b |

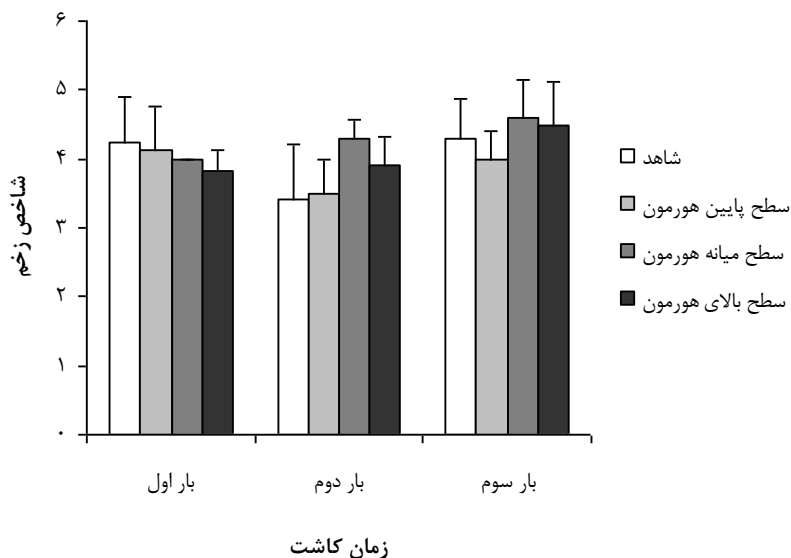
وجود حروف متفاوت در هر ردیف نشان دهنده اختلاف معنی‌دار بین تیمارها است ($P < 0.05$).

بهبود زخم

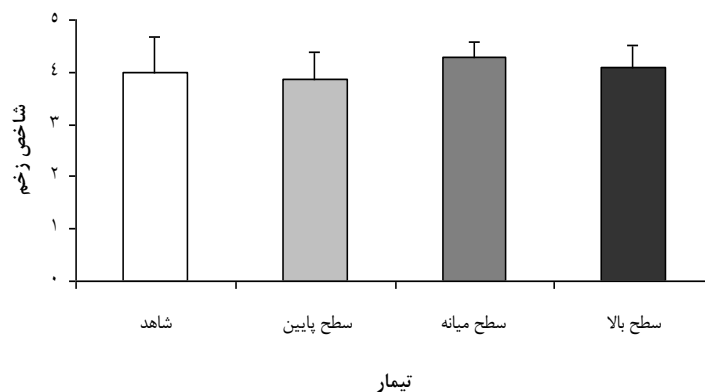
شاخص‌های زخم (به صورت مجموع میانگین)

در طول دوره پرورش نیز مشخص شد که بهبود زخم تحت تاثیر مقدار کاشت هورمون E₂ نبود، به طوری که اختلاف خاصی بین تیمارها در این باره مشاهده نشد (شکل ۳). خاطر نشان می‌شود اثر زخم تقریباً به طور کامل در کلیه ماهیان پس از گذشت سه هفته از جراحی ناشی از کاشت هورمون بهبود یافت.

نتایج به دست آمده از تغییرات روند بهبود زخم در ماهیان مورد مطالعه در شکل ۲ ارائه شده است. نتایج نشان دهنده عدم وجود اختلاف معنی‌دار در تیمارهای مختلف و زمان‌های مختلف در طول دوره کاشت و پرورش بود، به طوری که هیچ گونه روند خاصی در بهبود زخم در طول دوره و در بین ماهیان تیمارهای مختلف مشاهده نشد. با در نظر گرفتن مجموع



شکل ۲: روند تغییرات بهبود زخم در فیل ماهیان ایمپلنت شده با سطوح مختلف هورمون ۱۷-بتا استرادیول (صفر، ۳، ۶ و ۱۲ میلی‌گرم E_2 در کیلوگرم) پس از ۱۶۸ روز پرورش (میانگین \pm انحراف معیار). اختلاف معنی‌داری بین تیمارها مشاهده نشد ($P > 0.05$). برای مشاهده رتبه‌بندی و شاخص‌های توصیفی در روند تعیین بهبود زخم جدول ۲ مراجعه شود.



شکل ۳: شاخص بهبود زخم در فیل ماهیان ایمپلنت شده با سطوح مختلف هورمون ۱۷-بتا استرادیول (صفر، ۳، ۶ و ۱۲ میلی‌گرم E_2 در کیلوگرم) به صورت کلی در طول دوره پرورش (میانگین \pm انحراف معیار).

بحث

نتایج مطالعه حاضر نشان داد که زخم حاصل از جراحی به منظور کاشت هورمون در ماهیان تیمار شده با هورمون ۱۷-بتا استرادیول عمدتاً پس از سه هفته بهبود نسبی یافت و محل جراحی طی این مدت بسته شد، هر چند مکان جراحی و التهاب اطراف بخیه در این ماهیان برای مدت طولانی تری باقی ماند. این امر حتی در مورد ماهیان تیمار شده با سطوح مختلف هورمون مذکور نیز صدق می‌کرد، به طوری که اختلاف معنی‌داری در شاخص بهبود زخم در ماهیان گروه‌های مختلف مشاهده نشد و بهبود زخم تحت تاثیر تیمارهای هورمونی قرار نداشت. این حالت مشابه ماهیان ایمپلنت شده با هورمون هیدروکورتیزون و تری‌یدوتیرونین بود (Poursaeid et al., 2010). نتایج مطالعات بر روی ماهیان استخوانی نشان داد که به کارگیری هورمون‌های مختلف و استفاده از برخی از ترکیبات غذایی می‌تواند روند بهبود زخم را تحت تاثیر قرار دهد، به طوری که اضافه کردن برخی از مواد مکمل به جیره غذایی ماهیان مانند کیتین، کیتوزان و انواع ویتامین‌ها می‌تواند سبب تسریع در روند بهبود زخم شود (Bartone and Adickes, 1988; Conte et al., 1988). درجه حرارت محیط نیز یکی از عوامل مهمی است که تاثیر مستقیم بر روند

از آنجا که پوست ماهی، جاندار را از محیط پیرامون مجزا می‌کند و راهی برای بسیاری از تماس‌ها و ارتباطات خارجی با محیط اطراف و دریافت پیام‌های حسی، حرکت، تنفس، تنظیم یونی، ترشح (دفع) و تنظیم حرارتی است. مدیریت بهبود زخم در ماهیان بسیار حائز اهمیت است. در مطالعه حاضر، بررسی روند تغییرات بهبود زخم در فیل ماهیان ایمپلنت شده با سطوح مختلف هورمون ۱۷-بتا استرادیول (صفر، ۳، ۶ و ۱۲ میلی‌گرم در کیلوگرم) نشان داد که شکاف زخم در ماهیان به وسیله ترمیم اپیدرم پوشیده شد و در طی دوره تحت تاثیر تیمارهای مختلف قرار نگرفت. بسته شدن شکاف زخم عامل مهمی در کمک به کاهش از دست دادن مایعات، پروتئین‌ها و یون‌ها از طریق زخم و همچنین محدود شدن ورود عوامل بالقوه بیماری‌زا است. ترمیم پوست که نقش مهمی در استحکام و قوام پوست و نیز حفاظت بدن بر عهده دارد به طور تدریجی صورت می‌گیرد. ضخامت و تشکیل لایه‌های اپیتلیوم جدید در مراحل مختلف بهبود زخم، کاهش می‌یابد اما ترمیم کامل و بازیافتن ساختمان طبیعی درم ممکن است مدت زیادی به طول انجامد (Ramesh and Maridass, 2010).

۱۷- بتا استراديول (E_2) بر وزن ماهيان قابل مشاهده بود. هورمون E_2 با کاهش فعاليت تيروئيدى، محور رشد را تحت تاثير قرار مي‌دهد، به طوري که در کنش متقابل بين E_2 و هورمون‌هاى تيروئيدى به ماهيان تنها اجازه شرکت و مداخله در يك فرآيند هزينه‌بر مانند توليدمثل (در ارتباط با E_2) و يا رشد سوماتيک (در ارتباط با هورمون‌هاى تيروئيدى) در زمان خاص از چرخه زندگى داده مي‌شود (Cyr and Eales, 1996). در اين مطالعه تفاوت معنى‌دار بين تيمارهاى هورموني با تيمار شاهد گواه اين امر است که چگونه استروئيد به کار گرفته شده با تغيير متابوليسم انرژى، نياز افزايش يافته ماهى را براي توسعه گنادى تامين مي‌کند.

نتايج مطالعات پيشين در مورد اضافه کردن E_2 به جيره غذايى ماهيان خاويارى مويد اين امر بود که متناسب با افزايش به کارگيرى هورمون، اثرات سويى در رفتار تغذيه‌اى و متعاقب آن رشد ماهيان مشاهده مي‌شود (Akundov and Fedorov, 1995; Flynn and Benfey, 2007). نتايج مطالعات بر روى ساير ماهيان نيز نشان دهنده اين قضيه بود، به طوري که به عنوان مثال به کارگيرى $10\text{ mg } E_2$ در هر کيلوگرم جيره به مدت ۴۵ روز در ماهى هاليبوت اطلس (*Hippoglossus*)

بهبود زخم و ميزان ترميم بافت پوششى آسيب ديده دارد. هر چند افزايش دما باعث تسريع روند بهبود زخم مي‌شود، اما از سوي ديگر سبب افزايش التهاب و عفونت در ماهيان مي‌شود (Wagner et al., 2011).

نتايج مطالعات گوناگون بر روى ماهيان نشان داده است که به کارگيرى بخيه‌هاى مونوفيلامنتى Polydioxanone و Polyglyconate نسبت به بخيه‌هاى مولتى فيلامنتى ابريشمى و يا کرومى داراى برترى است (Hurty et al., 2002). از اين رو، انتظار مي‌رود زخم حاصل از جراحى‌ها با استفاده از نخ‌هاى بخيه با کيفيت بهتر و استفاده از مديريت خاص تغذيه‌اى و نگهدارى در شرايط مطلوب دمائي مى‌تواند روند بهبود زخم را تسريع کند. همچنين به نظر مي‌رسد که نوع بخيه به کار گرفته شده براي بستن محل شکاف نيز در اين روند حائز اهميت است (Wagner et al., 2011)، به طوري که نحوه بستن شکاف مى‌تواند بر بسته بودن شکاف و باقى ماندن طولانى مدت بخيه در محل زخم تاثيرگذار باشد.

نتايج به دست آمده از اين مطالعه نشان داد که ايمپلنت هورموني سبب کاهش وزن و شاخص‌هاى رشد در ماهيان شد، به طوري که با تکرار اين عمل، اثرات سوء به کارگيرى هورمون

اثرات منفی ناشی از دستکاری ماهیان، استرس ناشی از فرآیندهای جراحی بر رشد و سلامت ماهی به راحتی گذشت. در این مطالعه مشخص شد که به کارگیری ایمپلنت ۱۷-بتا استرادیول هر چند به طور معنی‌داری سبب کاهش وزن ماهیان در ارتباط مستقیم با میزان به کارگیری هورمون بود، اما فرآیند بهبود زخم در این ماهیان تقریباً روندی بدون تغییر و مستقل داشت. این طور به نظر می‌رسد که بهبود زخم در ارتباط با آسیب فیزیکی و دستکاری‌های انجام شده در حین فرآیند جراحی است. بنابراین، به نظر می‌رسد با به کارگیری روش‌های مبتنی بر اصول جراحی، به کارگیری مواد جدید در نخ بخیه همراه با کاهش استرس و استفاده از شیوه‌های تغذیه‌ای و خوراکی‌های خاص، بهبود زخم را در ماهیان مدیریت کرد. نتایج این مطالعه موید ضرورت مطالعات بیشتر درباره تاثیر ایمپلنت‌های هورمونی در ماهیان خاویاری برای دستیابی به روشی استاندارد که در آن کمترین آسیب به ماهی وارد شود، است. همچنین به کارگیری هورمون استرادیول در دامنه فیزیولوژیک مناسب (سطح پایین هورمون در این مطالعه) با سن و وزن ماهی برای کاهش اثرات سوء ایمپلنت بر رشد ماهیان توصیه می‌شود.

hippoglossus سبب کاهش رشد در این ماهیان شد (Hendry et al., 2003). این موضوع در مطالعه Islinger و همکاران در سال ۲۰۰۳ بر روی ماهیان گورخری (*Danio rerio*) نیز مشاهده شد.

در بررسی ماکروسکوپی، ماهیان هورمون‌تراپی شده ظاهری کشیده و لاغرتر در مقایسه با ماهیان تیمار شاهد به نمایش گذاشتند. هر چند تفاوت معنی‌داری در بین تیمارهای هورمونی مشاهده نشد، اما شاخص CF اختلاف معنی‌داری با گروه شاهد داشت و مشخص شد که با افزایش تعداد دفعات به کارگیری هورمون، وزن ماهیان کاهش یافت که بیانگر اثر سوء این هورمون است. با استمرار ایمپلنت می‌توان انتظار داشت که وزن ماهیان بیش از پیش متاثر شوند و حتی به دلیل اثرات سوء هورمون ماهیان تلف شوند. از این رو، به نظر می‌رسد استفاده از ایمپلنت E₂ باید در یک سطح مشخص، با تعداد دفعات محدود و با فواصل بیشتر صورت پذیرد.

در مجموع، هر چند به کارگیری شیوه‌های دستکاری هورمونی در ماهیان خاویاری با هدف پیش‌رسی و کوتاه کردن رویداد بلوغ در این ماهیان می‌تواند به لحاظ اقتصادی سود سرشاری برای پرورش‌دهندگان فراهم آورد، اما نباید از

تشکر و قدردانى

نویسندگان این مقاله از مسئولین مزرعه پرورش ماهیان خاویاری قرووق تالش به خاطر در اختیار قرار دادن ماهیان این مطالعه و امکانات مرکز و همچنین از کمک‌های پرسنل محترم آن مرکز خصوصا آقایان شاهواری و وزیرى کمال

تشکر را دارند. از مهندس حسین طلوعی و دکتر سمانه پورسعید به خاطر کمک در انجام مراحل مختلف این مطالعه تشکر و قدردانى می‌گردد. انجام بخشى از این تحقیق با حمایت صندوق پژوهشگران و فناوران کشور صورت گرفت که شایسته قدردانى و سپاس است.

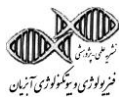منابع

- پوستی ا. و صدیق مروستی س.ع. ۱۳۷۸. اطلس بافت شناسی ماهی، اشکال طبیعی و آسیب شناسی (ترجمه). انتشارات دانشگاه تهران. ۳۲۸ص.
- پیکان حیرتی ف. ۱۳۸۸. مطالعه القای رشد تخمک فیلماهی پرورشی در مرحله پیش زرده گیری با استفاده از کاشت هورمون. رساله دکتری، دانشگاه تهران. ۸۸ص.
- فلاحتکار ب. ۱۳۹۰. روش های جراحی و نمونه برداری در ماهیان خاویاری. یازدهمین همایش علمی پژوهشی دانشگاه گیلان، رشت. ۶۴ص.
- فلاحتکار ب. ۱۳۹۴. تغذیه و جیره نویسی آبزیان. انتشارات موسسه آموزش عالی علمی کاربردی وزارت جهاد کشاورزی. ۳۲۳ص.
- Akhavan S.R., Falahatkar B., Gilani M.H.T. and Lokman P.M. 2015. Effects of estradiol-17 β implantation on ovarian growth, sex steroid levels and vitellogenin proxies in previtellogenic sturgeon *Huso huso*. Animal Reproduction Science, 157: 1–10.
- Akundov M.M. and Fedorov K.Y. 1995. Effects of exogenous estradiol on ovarian development in juvenile sterlet, *Acipenser ruthenus*. Journal of Ichthyology, 35: 109–120.
- Bartone F.F. and Adickes E. 1988. Chitosan: Effects on wound healing in urogenital tissue. Preliminary report. Journal of Urology, 140: 1134–1137.
- Bronzi P. and Rosenthal H. 2014. Present and future sturgeon and caviar production and marketing, A global market overview. Journal of Applied Ichthyology, 30: 1536–1546.
- Bronzi P., Rosenthal H., Arlati G. and Williot P. 1999. A brief overview on the status and prospects of sturgeon farming in Western and Central Europe. Journal of Applied Ichthyology, 15: 4–5.
- Bunnell D.B. and Isely J.J. 1999. Influence of temperature on mortality and retention of simulated transmitters in rainbow trout. North American Journal of Fisheries Management, 19: 152–154.
- Castillo-Briceno P., Bihan D., Nilges M., Hamaia S., Meseguer J., Garcia-Ayala A., Farndale R.W. and Mulero V. 2010. A role for specific collagen motifs during wound healing and inflammatory response of fibroblasts in the teleost fish gilthead seabream.

- Molecular Immunology, 48: 826–834.
- Conte F.S., Doroshov S.I., Hung S.S.O. and Strange E.M. 1988.** Hatchery manual for the white sturgeon (*Acipenser transmontanus* Richardson): With application to other North American Acipenseridae. Division of Agricultural and Natural Resource, University of California, USA. 104P.
- Cyr D.G. and Eales J.G. 1996.** Interrelationships between thyroidal and reproductive endocrine systems in fish. Reviews in Fish Biology and Fisheries, 6: 165–200.
- Dabrowski K., Ciereszko R.E., Ciereszko A., Toth G., Charist S.A., El-Saidy D. and Ottobre J.S. 1996.** Reproductive physiology of yellow perch (*Perca flavescens*) environmental and endocrinological cues. Journal of Applied Ichthyology, 12: 139–148.
- Enoch S. and Harding K. 2003.** The science behind the removal of barriers to healing wounds. Wound Bed Preparation, 15: 213–229.
- Falahatkar B., Tolouei M.H., Falahatkar S. and Abbasalizadeh A. 2011.** Laparoscopy, a minimally-invasive technique for sex identification in cultured great sturgeon *Huso huso*. Aquaculture, 321: 273–279.
- Flynn S.R. and Benfey T.J. 2007.** Effects of dietary estradiol-17 β in juvenile shortnose sturgeon, *Acipenser brevirostrum*, Lesueur. Aquaculture, 270: 405–412.
- Hendry C.I., Martin-Robichaud D.J. and Benfey T.J. 2003.** Hormonal sex reversal of Atlantic halibut (*Hippoglossus hippoglossus* L). Aquaculture, 219: 769–781.
- Hurty C.A., Brazik D.C., Law J.M., Sakamoto K. and Lewbart G.A. 2002.** Evaluation of the tissues reactions in the skin and body wall of koi (*Cyprinus carpio*) to five suture materials. Veterinary Record, 151: 324–328.
- Islinger M., Wilimski D., Volkl A. and Braunbeck T. 2003.** Effects of 17 α -ethynilestradiol on the expression of three oestrogen responsive genes and cellular ultrastructure of liver and testes in male zebrafish. Aquatic Toxicology, 62: 85–103.
- Kinnberg K., Korsgaard B., Bjerregaard P. and Jespersen A. 2000.** Effect of nonylphenole and 17 β -Esteradiol on vitellogenin synthesis and testis morphology in male platyfish (*Xiphophorus maculatus*). Journal of Experimental Biology, 203: 171–181.
- Knights B.C. and Lasee B.E. 1996.** Effects of implanted transmitters on adult bluegills at two

- temperatures. Transactions of the American Fisheries Society, 125: 440-449.
- Loir M. and Billard R. 1990.** Hormonal control of gamete production in male teleost fish. *Rivista Italiana di Acquacoltura*, 25: 43-52.
- Lowartz S.M., Holmberg D.L., Ferguson H.W. and Beamish F.W.H. 1999.** Healing of abdominal incisions in sea lamprey larvae: A comparison of three wound-closure techniques. *Journal of Fish Biology*, 54: 616-626.
- Martyniuk C.J., Gallant N.S., Marlatt S.C., Woodhouse A.J. and Trudeau V.L. 2006.** Current perspectives on 17β -estradiol action and nuclear estrogen receptors in teleost fish. P: 625-664. In: Reinecke M.G. and Zaccone B.G. (Eds.). *Kapoor Fish Endocrinology*. Science Publishers, USA.
- Menuet A., Adrio F., Kah O. and Pakdel F. 2005.** Regulation and function of estrogen receptors: Comparative aspects. P: 224-253. In: Melamed P. and Sherwood N. (Eds.). *Hormones and their Receptors in Fish Reproduction*. World Scientific Publishing Co. Pte. Ltd., Singapore.
- Moberg G.P., Doroshov S.I., Chapman F.A., Kroll K.J., Van Eenennaam J. and Watson J.G. 1991.** Effects of various hormone implants on vitellogenin synthesis and ovarian development in cultured white sturgeon, *Acipenser transmontanus*. P: 389-399. In: Williot P. (Ed.). *Proceedings of the First International Symposium on Sturgeon*. Bordeaux Gironde, France.
- Nelson J.S. 1994.** *Fishes of the world*. John Wiley and Sons Inc., USA. 600P.
- Poursaeid S., Falahatkar B., Mojazi Amiri B. and Van Der Kraak G. 2010.** Wound healing and hematological response in female great sturgeon, *Huso huso*, following surgically implanted hydrocortisone and 3,5,3'-triiodothyronine. 2nd International Congress on Aquatic Animal Health Management and Diseases, Tehran, Iran. 158P.
- Prat F., Zanuy S., Carillo M. and De Mones A. 1990.** Seasonal changes in plasma level of gonadal steroids of sea bass, *Dicentrarchus labrax* L. *General and Comparative Endocrinology*, 78: 361-373.
- Ramesh U. and Maridass M. 2010.** Wound healing effect of chitosan in fresh water fish *Cyprinus carpio* L. *International Journal of Biology and Biotechnology*, 1: 99-102.
- So Y., Idler D.R., Truscott B. and Walsh J.M. 1985.** Progesterone, androgens and their glucuronides in terminal stage of oocyte maturation in Atlantic salmon.

- Journal of Steroid Biochemistry, 23: 583–591.
- Swanberg T.R., Schmetterling D.A. and McEvoy D.H. 1999.** Comparison of surgical staples and silk sutures for closing incisions in rainbow trout. North American Journal of Fisheries Management, 19: 215–218.
- Wagner G.N., Cooke S.J., Brown R.S. and Deters K.A. 2011.** Surgical implantation techniques for electronic tags in fish. Reviews in Fish Biology and Fisheries, 21: 71–81.



Research Paper

Weight changes and wound healing trend in farmed great sturgeon, *Huso huso*, following surgical implantation with different levels of 17- β estradiol

Bahram Falahatkar^{1*}, Sobhan Ranaye Akhavan²

Received: May 2017

Accepted: October 2017

Abstract

A number of management and nutritional strategies are used to induce reproductive maturation and early puberty in sturgeons. Hormonal implants can have a promoting effect on sexual maturation and ovulation in sturgeons, but the surgical procedure for implantation leaves an external injury on the skin leading to further side effects on fish body. In this study, 20 three-year-old great sturgeon (6.9 ± 0.2 kg) were maintained in concrete tanks for 168 days and implanted by cutting a small incision on fish abdomen. Implantation capsules contained 0, 3, 6 and 12 mg 17- β estradiol (E_2) per kg of body weight of fish and administered each 45 days. The wound index and weight change trend of the implanted fish was evaluated every three weeks after implantation. Results showed that there were no significant differences between implanted fish and control fish in terms of wound healing index and after 3 weeks relative improvement was achieved. Weight change in the first, second and third biometry was not significantly different ($P > 0.05$). However, there was a significant difference in the fourth biometry between E_2 implanted fish and control in terms of weight and growth performance indices (weight gain, specific growth rate and condition factor) ($P < 0.05$), but there were no significant differences between fish that was implanted with different levels of E_2 ($P > 0.05$). These findings suggest that E_2 implantation alters physiological pathways by partitioning energy from muscle growth toward support of maturation-related processes. This study showed that E_2 can influence fish weight, but the wound healing process was almost unchanged and independent.

Key words: *Huso huso*, Sex Steroid, Wound, Growth.

1- Professor in Fisheries Department, Faculty of Natural Resources, University of Guilan, Sowmeh Sara, Iran.

2- Ph.D. in Aquatic Animal Physiology, Department of Zoology, University of Otago, Dunedin, New Zealand.

*Corresponding Author: falahatkar@guilan.ac.ir