

اثر بررسی غلظت‌های مختلف سم ورتیمک بر بافت گوارشی کپور معمولی (*Cyprinus carpio*) تغذیه شده با ایزومالتوالیگوساکارید

سید علی اکبر هدایتی*^۱، فاطمه دارابی تبار^۲

^۱گروه شیلات، دانشکده شیلات و محیط زیست، دانشگاه علوم کشاورزی و منابع طبیعی گرگان، گرگان، ایران.

^۲گروه شیلات، دانشکده منابع طبیعی دریا، دانشگاه علوم و فنون دریایی خرمشهر، خرمشهر، ایران.

*نویسنده مسئول: hedayati@gau.ac.ir

تاریخ پذیرش: ۹۶/۶/۱۴

تاریخ دریافت: ۹۶/۲/۲۷

چکیده

در این تحقیق در این تحقیق ۱۴۷ قطعه ماهی کپور با میانگین وزنی 37 ± 0.4 با شرایط محیطی آکواریوم، نگهداری شدند. LC50/96h برای سم ورتیمک ۱/۲۴۳ ppm محاسبه گردید که براساس آن سه غلظت کشنده ۲ ppm، ۳ ppm و ۶ ppm برای این بررسی در نظر گرفته شد. اضافه کردن پری‌بیوتیک ایزومالتوالیگوساکارید به غذا با روش اسپری کردن به میزان ۱g/kg صورت گرفت. نتایج نشان داد تیمارهایی که بعد از القای ایزومالتوالیگوساکارید در معرض سم ورتیمک قرار گرفتند، عارضه‌های بافتی نظیر واکنش‌ها شدن پرزهای روده، خونریزی، نکروز، دژنراسیون اپی‌تلیوم، از بین رفتن پرزهای روده، در بافت روده مشاهده شد که عارضه‌ها به ترتیب در غلظت ۶ ppm، ۳ ppm و ۲ ppm بیشترین اثر تخریب را در بافت روده نشان دادند. ایزومالتوالیگوساکارید نتوانست از میزان عارضه‌های ناشی از آسیب بافتی سم ورتیمک در بافت روده بکاهد. با توجه به این که پری بیوتیک از طریق گوارش و روده جذب می‌شود و اثر مثبت در این اندام‌ها نشان می‌دهد ولی در این بررسی اثر معنی‌دار و مثبتی در بافت روده مشاهده نشد.

واژگان کلیدی: ایزومالتوالیگوساکارید، روده، ورتیمک، سد دفاعی.

مقدمه

راحتی از سد دفاعی بدن آبزیان گذشته و وارد خون می‌شوند و از طریق خون به بافت‌های مختلف بدن انتقال می‌یابند (Vutukuru et al., 2007).

استفاده از میکروارگانیزم‌های مفید (پروبیوتیک-ها) در جیره غذایی آبزیان یکی از راه‌های افزایش امنیت بهداشتی مزارع پرورشی است. افزودن پروبیوتیک‌ها به جیره غذایی باعث افزایش فعالیت آنزیم‌های گوارشی و تحریک اشتها ایجاد تعادل میکروبی در روده میزبان، ساخت ترکیبات مفید از جمله ویتامین‌ها و برخی آنزیم‌ها، تحریک و افزایش کارایی سیستم ایمنی و افزایش رشد و توسعه سطوح غذایی می‌شود (Gatesoupe, 1999; Liu et al., 2010). اغلب پروبیوتیک‌ها در دسته‌ی الیگو-ساکاریدهای غیرقابل هضم تقسیم‌بندی می‌شوند. الیگوساکاریدهای غیرقابل هضم از جمله عواملی هستند که قابلیت تحریک رشد باکتری‌های مفید روده یا همان باکتری‌های پروبیوتیکی را دارا هستند. پس از معرفی ایده پروبیوتیک و مشخص شدن وجود

ورتیمک (Abamectin) از گروه شیمیایی آورمکتین (Avermectin) و با منشاء میکروبی بوده که از تخمیر یک اکتینومیست به نام *Streptomyces avermitilis* به دست می‌آید. این آفت‌کش در بازار با نام تجاری ورتیمک (Vertimec EC1.8%) یافت می‌شود. این سم دارای اثر تماسی و گوارش است که فعالیت سیستمیکی محدودی داشته و قادر است در حشره‌ها نفوذ کند. این ترکیب از لحاظ آفت‌کشی تاثیر آهسته‌ای داشته، اما اثر فلج‌کنندگی آن به سرعت بروز می‌کند.

برای ارزیابی میزان سمیت آلاینده‌های محیطی شاخص‌های فیزیولوژیکی متفاوتی در ماهی‌ها وجود دارد که از جمله آن‌ها بافت‌شناسی است. بافت‌شناسی ارزیابی کاملی از سلامتی موجود زنده را فراهم می‌کند و به‌طور مؤثری اثرات مواجهه با آلاینده‌های محیطی را انعکاس می‌دهد. با توجه به ماهیت اغلب سموم و آلاینده‌های زیست محیطی، این ترکیبات به-

غذای تجاری اسپری شد. غذادهی به بچه ماهی‌ها به صورت دستی به میزان ۳ درصد وزن بدن و ۳ وعده در روز صورت پذیرفت. LC50/96h برای سم آبامکتین ۱/۲۴۳ محاسبه گردید که براساس آن سه غلظت کشنده ۲ ppm، ۳ ppm، ۶ ppm برای این بررسی در نظر گرفته شد. هر یک از غلظت‌های آبامکتین در سه تکرار ایجاد گردید.

طی دوره ۹۶ ساعت تحت تأثیر قرار دادن ماهیان در معرض پروبیوتیک ایزومالتو الیگوساکارید و پروبیوتیک و سم آبامکتین، ماهیان توسط ۲۲۰ میلی گرم بر لیتر محلول بیهوش کننده گل میخک به سرعت بیهوش شده و بافت کبد، آبشش و روده آن‌ها برای مطالعات بافت‌شناسی جدا گردید. نمونه‌ها ابتدا به مدت ۲۴ ساعت در محلول بوئن تثبیت شدند. سپس چندین مرتبه با الکل اتانول ۷۰ درصد مورد شستشو قرار گرفتند. پس از آن توسط الکل ۹۵ و ۱۰۰ و نهایتاً توسط الکل بوتانول آگیری شدند. پس از قرار دادن نمونه‌ها در گزیلول به مدت سه ساعت به منظور شفاف سازی، برای پارافینه کردن در پارافین مایع در داخل آون قرار داده شدند و سپس با پارافین قالب‌گیری شدند. از بافت‌ها برش‌هایی به ضخامت ۶-۵ میکرومتر تهیه شد. پس از نگهداری به مدت ۴۸ ساعت در دمای ۳۷ درجه سانتی‌گراد آون به روش استاندارد هماتوکسیلین ائوزین رنگ‌آمیزی صورت گرفت. در نهایت به منظور بررسی عوارض بافتی ناشی از اثر سم و مقایسه بافت‌های مورد نظر با نمونه‌های شاهد از میکروسکوپ نوری مجهز به دوربین عکس- برداری استفاده گردید (-Martoja and Martoja, Pierson, 1967). آنالیزها با استفاده از نرم‌افزار SPSS و EXCEL انجام شد.

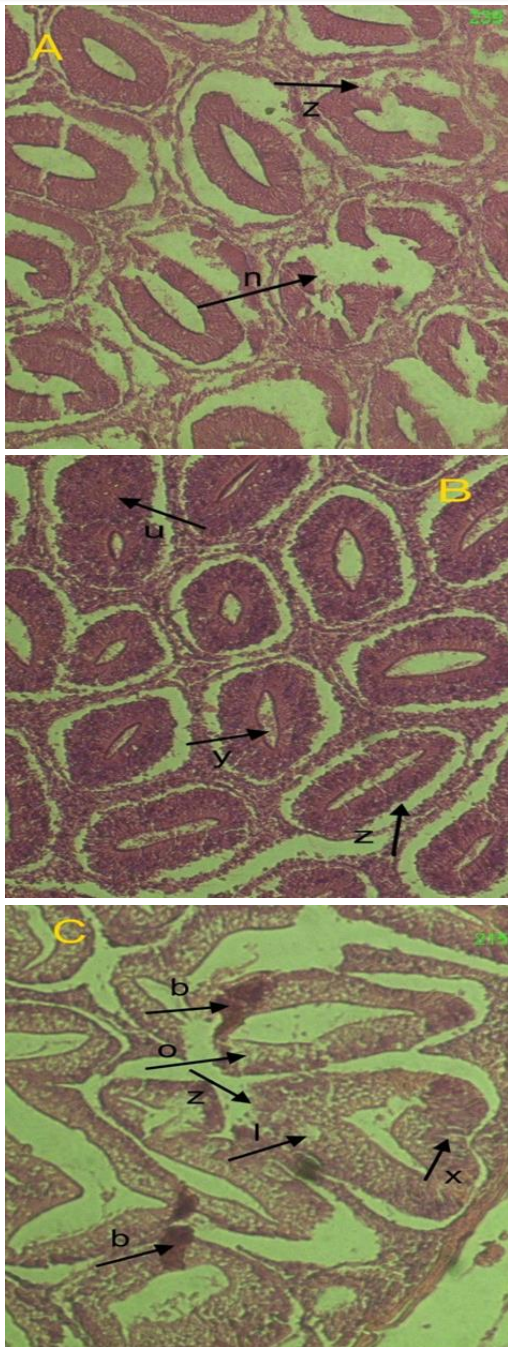
نتایج

بررسی‌های بافت‌شناسی ماهیان که در معرض پروبیوتیک و ورتیمک قرار داشتند، نشان دهنده بروز ناهنجاری‌های ساختاری در بافت کبد و آبشش بود

باکتری‌های مفید در دستگاه گوارش تحقیقات بسیاری در این زمینه انجام شده و هم‌اکنون نیز این روند ادامه دارد. پروبیوتیک‌ها ترکیب غذایی غیر قابل هضمی هستند که از طریق تحریک انتخابی، رشد و فعال کردن یک یا تعداد محدودی از باکتری‌های موجود در روده اثرات سودمندی بر میزبان داشته و می‌تواند سلامتی میزبان را بهبود بخشد (Gibson et al., 1995). همچنین با توجه به اثرات مثبت پری-بیوتیک ایزومالتو الیگوساکارید بر ایمنی، رشد و برخی از شاخص‌های زیستی گونه‌های آبزیان، در این مطالعه اثرات ایمنی پری-بیوتیک ایزومالتو الیگوساکارید بر بافت کبد، آبشش و روده ماهی کپور معمولی در غلظت‌های کشنده سم آبامکتین بررسی می‌شود.

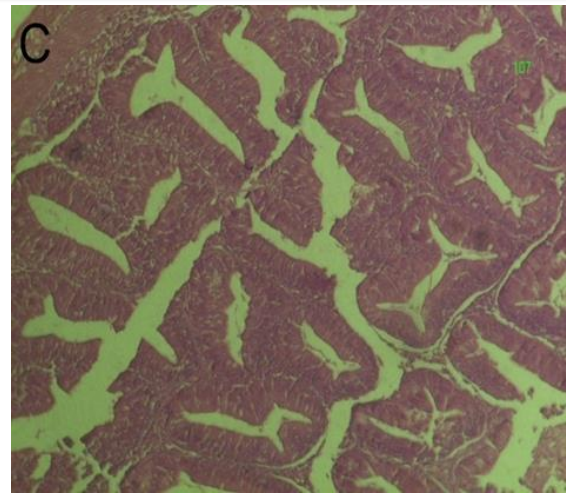
مواد و روش‌ها

در این تحقیق ۱۴۷ قطعه ماهی کپور با میانگین وزنی 37 ± 0.4 به مدت دو هفته جهت سازگاری با شرایط محیطی در ۱۲ آکواریوم، نگهداری شدند. آزمایش در چهار تیمار و سه تکرار صورت گرفت. تعدادی آکواریوم ۱۰۰ لیتری در سالن آبی‌پروری دانشگاه علوم کشاورزی و منابع طبیعی گرگان برای انجام طرح در نظر گرفته شد. بعد از ضدعفونی و آماده‌سازی آکواریوم‌ها، آگیری آن‌ها صورت گرفت. در این مطالعه از غذای تجاری (انرژی ۳۰۰۱، ماهیران، ایران) به عنوان جیره پایه برای گروه شاهد استفاده شد. ترکیبات تقریبی جیره استفاده شده شامل ۴۱ درصد پروتئین، ۶ درصد چربی، ۵ درصد فیبر خام و ۱۲ درصد رطوبت بود. اضافه کردن پروبیوتیک ایزومالتو الیگوساکارید به غذا با روش اسپری کردن به میزان ۱g/kg صورت گرفت. به این صورت که ابتدا میزان ۲ گرم پودر ژلاتین را به آب اضافه کرده و پس از حل شدن پودر در آب مقادیر مورد نیاز پروبیوتیک را که از قبل توزین و آماده شده بود، به محلول آب و پودر ژله اضافه شد. در نهایت پس از حل شدن پروبیوتیک، محلول آماده شده بر



شکل ۲ - بررسی اثر پری بیوتیک ایزومالتوالیگوساکارید بر بافت روده ماهی کپور معمولی ناشی از غلظت‌های کشنده آبامکتین با بزرگنمایی ۲۰۰ برابر (A= غلظت ۲ ppm سم آبامکتین، B= غلظت ۳ ppm سم آبامکتین، C= غلظت ۶ ppm سم آبامکتین) (واکنش شدن (l)، دژنراسیون اپی‌تلیوم (o)، نکروز (n)، خونریزی (b)، از بین رفتن پرزهای روده (z)، نفوذ ضخامت لنفوسیت (y)، تغییر شکل و از بین رفتن سلول‌های پوششی (u)، فساد پرزها (x)).

تجمع سم در بافت‌های ماهی نیز باعث افزایش تأثیر سوء آن بر بدن ماهی و در مدت ۹۶ ساعت انجام آزمایشات موجب پایین آمدن سیستم ایمنی بدن



شکل ۱ - بافت روده نمونه شاهد ماهی کپور معمولی با بزرگنمایی ۱۰۰ برابر.

(شکل‌های ۱ و ۲). وسیع‌ترین اثر تخریب در غلظت ۶ ppm صورت گرفت. که شامل عارضه‌هایی نظیر واکنش شدن، خونریزی، نکروز، دژنراسیون اپی‌تلیوم، از بین رفتن پرزهای روده، تغییر شکل و از بین رفتن سلول‌های پوششی و فساد پرزها بود. ولی در غلظت ۳ ppm عارضه واکنش شدن، خونریزی، نکروز، دژنراسیون اپی‌تلیوم، تخریب پرزهای روده، تغییر شکل و تخریب سلول‌های پوششی نسبت به غلظت ۶ ppm کمتر مشاهده شد (جدول ۱).

بحث

آفت‌کش‌ها از دو طریق وارد منابع آبی می‌شوند که یکی از طریق کاربرد مستقیم آفت‌کش‌ها در اکوسیستم‌های آبی و دیگری در اثر استفاده غیرمستقیم مانند ریزش اتمسفری و فرسایش به دست آمده از زمین‌های کشاورزی و همچنین نفوذ فاضلاب‌های صنعتی و کشاورزی است که به منابع آبی راه می‌یابند (Piri Zirkoohi et al., 1997).

یکی از عوامل تأثیرگذار در مسمومیت آبزیان عامل زمان است. هنگامی که ماهی در معرض غلظت ثابتی از سم باشد، به مرور زمان هم مقاومت ماهی تحلیل می‌رود و هم فرصت بیشتری برای تأثیر گذاری روی ماهی دارد. علاوه بر این در مواردی

جدول ۱- اثر پروبیوتیک ایزو مالتو الیگوساکارید (به میزان ۱g/kg) بر تخریب بافت روده ناشی از غلظت‌های کشنده آدامکتین.

عارضه‌های روده	۰	۱ppm	۳ppm	۶ppm
واکنش‌ها شدن	-	++	++	++++
خونریزی	-	+	+	++++
نکروز	-	+++	+++	++++
دژنراسیون اپی تلیوم	-	++	++	+++
از بین رفتن پرزهای روده	-	+++	+++	++++
نفوذ ضخامت لنفوسیت	-	-	+++	+
تغییر شکل و از بین رفتن سلول‌های پوشش	-	+++	+++	++++
فساد پرزها	-	+++	+++	++++

عدم مشاهده عارضه (-)، ۱ تا ۳ عارضه مشاهده شده (+)، ۳ تا ۵ عارضه مشاهده شده (++)، ۵ تا ۱۱ عارضه مشاهده شده (+++). و بیشتر از ۱۱ (++++)

الیگوساکارید به تنهایی در جیره غذایی ماهی کپور معمولی باعث ایجاد آسیب و ایجاد عارضه در بافت روده شده است. روده به‌عنوان اولین ارگان در تماس با آلاینده‌هایی که از طریق گوارش منتقل می‌شود (Braunbeck and Appelbaum, 1999).

Raunbeck و Appelbaum (۱۹۹۹) نشان دادند که قرار گرفتن روده در معرض سم آندوسولفان باعث تغییر در پوشش اپی تلیال و اختلال در عملکرد جذب در روده می‌شود. Satyanarayan و همکاران (۲۰۱۲) نشان دادند که روده ماهی کپور معمولی در معرض آفت‌کش‌های DDT، BHC و کلر آلدترین دچار آسیب نکروز اپی تلیال حاد شدند. قرار گرفتن ماهی در معرض آلاینده‌های شیمیایی به احتمال زیاد باعث القاء تعداد ضایعات زیاد در اندام‌های مختلف از جمله روده می‌شود (Das and Gupta, 2013). روده یک عضو کامل چند منظوره است. علاوه بر دستگاه گوارش، روده به هضم و جذب مواد غذایی، تعادل آب و الکترولیت‌ها، متابولیسم هضم، ایمنی، نظم غدد درون ریز ضروری می‌باشد. اکرمی و همکاران (۱۳۸۸)، در مطالعه‌ای اثرات افزودن ۱/۵، ۳ و ۴/۵ درصد پروبیوتیک مانان الیگوساکارید را به جیره ماهی سفید (*Rutilus kutum*)، بر شاخص‌های رشد، FCR، بازماندگی و مقاومت به تنش شوری را بررسی کردند. نتایج مطالعه موید این بود که این پروبیوتیک اثری بر فاکتورهای بررسی شده نداشت.

ماهی می‌شود. آبشش‌ها به‌عنوان ارگانی که در معرض مداوم محیط خارجی قرار دارند، اولین هدف آلاینده‌ها می‌باشند، بنابراین آبشش بافت مناسبی جهت بررسی اثر کوتاه مدت آلاینده‌ها می‌باشد. از طرفی این عناصر سمی در اندام‌های ذخیره می‌شوند و تجمع زیستی رخ می‌دهد (Pelgrom *et al.*, 1995).

با وجود اثرات مفیدی که برای پروبیوتیک‌ها در نظر گرفته شده است، تحقیقات محدودی در زمینه تاثیر پروبیوتیک در آبیان پرورشی انجام شده است. اکرمی و همکاران (۱۳۸۷) اثر استفاده از اینولین در سطوح ۱، ۲ و ۳ درصد را در جیره‌ی ماهی قزل‌آلای رنگین کمان بررسی کردند. یافته‌های آن‌ها نشان داد که این نوع پروبیوتیک نمی‌تواند مکمل مناسبی برای جیره‌ی غذایی ماهی قزل‌آلای رنگین کمان در نظر گرفته شود و در تیمارهای تحت بررسی تفاوت آماری معنی‌داری در نرخ بازماندگی مشاهده نگردید. در مطالعه‌ای دیگر، با افزودن اینولین به‌میزان ۵ یا ۱۰ g/kg جیره ماهی سیم دریایی (*Spaus aurata*) طی مدت ۱ تا ۲ هفته در شرایط پرورشی دریافتند که اینولین بازدارندگی معنی‌داری در پارامترهای سیستم ایمنی به دنبال داشت و پیشنهاد کردند که اینولین نمی‌تواند محرک ایمنی مناسبی برای این گونه باشد (Cerezuela *et al.*, 2008). که نتایج این مطالعه نشان داد که افزودن پروبیوتیک ایزومالتو

عارضه‌های ناشی از آسیب بافتی سم آبامکتین در بافت روده بکاهد. با توجه به اینکه پروبیوتیک از طریق گوارش و روده جذب می‌شود و اثر مثبت در این اندام‌ها نشان می‌دهد ولی در این بررسی اثر معنی‌دار و مثبتی در بافت روده مشاهده نشد.

منابع

اکرمی ر، کریم آبادی ع، محمدزاده ح، احمدی فر، ا. ۱۳۸۸. تاثیر پربیوتیک مانان الیگوساکارید بر رشد، بازماندگی، ترکیب بدن و مقاومت به تنش شوری در بچه ماهی سفید (*Rutilus frisii kutum*). مجله علوم و فنون دریایی، ۴۷-۵۷.

اکرمی ر، قلیچی ا، ابراهیمی ا. ۱۳۸۷. تأثیر سطوح مختلف پربیوتیک اینولین بر رشد و زنده مانی ماهی قزل آلی رنگین کمان (*Oncorhynchus mykiss*). خلاصه مقالات اولین کنفرانس ملی علوم شیلات و آبیان ایران، صفحه ۱۲-۱۰.

Braunbeck T., Appelbaum S. 1999. Ultrastructural alterations in the liver and intestine of carp *Cyprinus carpio* induced orally by ultra-low doses of endosulfan. *Diseases of Aquatic Organisms*, 36(3), 183-200.

Csillik B., Fazakas J., Nemcsok J., Knyihar-Csillik, E. 2000. Effect of the pesticide deltamethrin on the Mauthner cells of Lake Balaton fish. *Journal of Neurotoxicology* 21, 343-352.

Çalışkan M., Erkmén B., Yerli S.V. 2003. The effects of zeta cypermethrin on the gills of common guppy *Lebistes reticulatus*. *Environmental Toxicology and Pharmacology* 14(3), 117-120.

Cerezuela R., Cuesta A., Meseguer J. 2008. Effect of inulin on gilthead seabream (*Sparus aurata*) innate immune parameters. *Fish and Shellfish Immunology*, 24(5), 663-668.

Fanta E., Rios F.S., Romão S., Vianna A.C. C., Freiburger S. 2003. Histopathology of the fish *Corydoras paleatus* contaminated with sublethal levels of organophosphorus in water and food. *Journal of Ecotoxicology and Environmental Safety*, 54, 119-130.

Gatesoupe F.J. 1999. Review: The use of

پروبیوتیک استفاده شده به میزان یک گرم بر کیلوگرم واحد غذا در این مطالعه نتوانست بر آسیب‌های بافتی ناشی از غلظت‌کننده سم آبامکتین بکاهد و تیمارهایی که بعد از دادن پروبیوتیک در معرض سم آبامکتین قرار گرفتند، عارضه‌های بافتی نظیر واکوئوله شدن، خونریزی، نکروز، دژنراسیون اپی-تلیوم، تخریب پرزهای روده، تغییر شکل و تخریب سلول‌های پوششی و فساد پرزها در بافت روده مشاهده شد که عارضه‌ها به ترتیب در غلظت ۶ ppm، ۳ ppm و ۲ ppm بیشترین اثر تخریب را در بافت روده نشان دادند.

اولسن و همکاران (۲۰۰۱)، مطالعه‌ای روی تاثیر اینولین را بر سلول‌های انتروسیت روده ماهی چار قطبی (*Salvelinus alpinus*) Arctic char انجام دادند. نتایج حاصل شده از تحقیق نشان داد که به کارگیری ۱۵ درصد اینولین در جیره‌ی غذایی به سبب عدم تخمیر و تجزیه‌ی آن منجر به انباشت کربوهیدرات‌ها و در نهایت تاثیر نامطلوب بر سلول‌های انتروسیت روده می‌گذارد. استایکو و همکاران (۲۰۰۷)، در مطالعه‌ای روی قزل‌آلی رنگین کمان در دو سیستم پرورش در قفس و کانال‌های دراز، اثر افزودن پربیوتیک مانان الیگوساکارید را روی فاکتورهای رشد، بازماندگی و ایمنی این ماهی بررسی کردند. نتایج نشان داد که در هر دو سیستم ذکر شده افزودن این پربیوتیک به‌طور معنی‌داری وزن، بازماندگی ایمنی را افزایش و ضریب تبدیل غذایی را کاهش داد.

این مطالعه نشان داد که غلظت‌های کشنده سم آبامکتین باعث آسیب‌های شدید در بافت روده می‌شود. که شدت این آسیب‌ها با افزایش غلظت در ۶ ppm سم آبامکتین و افزایش مدت زمان قرار گیری در معرض سم ۹۶ ساعت افزایش پیدا می‌کند. تیمارهایی که به آن‌ها پروبیوتیک داده شده بود زمانیکه در معرض غلظت‌های کشنده سم آبامکتین قرار گرفتند، ایزوماتوالیگوساکارید نتوانست از میزان

- some pesticides commonly used in Iranian Agriculture on Aquatic food chain. Thesis submitted to the Hungarian Academy of Sciences for Ph.D. degree, 131 p.
- Pelgrom S., Lamers L., Lock R., Balm P., Wendelaar Bonga S.E. 1995. Integrated physiological response of tilapia (*Oreochromis mossambicus*) to sublethal copper exposure. *Aquatic Toxicology* 32(4), 303-320.
- Staykov Y., Spring P., Denev S., Sweetman, J. 2007. "Effect of a mannan oligosaccharide on the growth performance and immune status of rainbow trout (*Oncorhynchus mykiss*). *Aquaculture International* 17, 153-161.
- Safahieh A., Hedayati A., Savari A., Movahedinia A. 2011. Effect of sublethal dose of mercury toxicity on liver cells and tissue of yellowfin seabream (*Acanthopagrus latus*). *Toxicology and Industrial Health* 28(7), 583-92.
- Satyanarayan S. Satyanarayan J.P.K.A., Verma S. 2012. Histopathological changes due to some chlorinated hydrocarbon pesticides in the tissues to *Cyprinus carpio*. *IOSR Journal of Pharmacy* 2, 60-66.
- Vutukuru S.S., Prabhath N.A., Raghavender M., Yerramilli A. 2007. Effect of arsenic and chromium on the serum amino-transferases activity in Indian major carp, *Labeo rohita*. *International Journal of Environmental Research and Public Health* 4, 224-227.
- probiotics in aquaculture. *Aquaculture*, 180, 147- 165.
- Gibson, G.R., Roberfroid M.B. 1995. Dietary modulation of the human colonic microbiota: Introducing the concept of prebiotics. *Journal of Nutrition* 125, 1401-1412.
- Hedayati A., Tarkhani R. 2014. Hematological and gill histopathological changes in iridescent shark, *Pangasius hypophthalmus* (Sauvage, 1878) exposed to sublethal diazinon and deltamethrin concentrations. *Fish Physiology and Biochemistry* 40, 715-720.
- Liu K., Chiu C., Shiu Y., Cheng W., Liu C. 2010. Effects of the probiotic, *Bacillus subtilis* E20, on the survival, development, stress tolerance and immune status of white shrimp, *Litopenaeus vannamei* larvae. *Fish and Shellfish Immunology* 28, 837-844.
- Martoja R., Martoja-Pierson M. 1967. Initiation Aux techniques de l histology animale. Masson et Cie, Paris. 345 p.
- Mansingh A., Wilson A. 1995. Baseline studies on the status of insecticidal pollution of Kingston Harbour Insecticide contamination of Jamaican environment. 3. *Marine Pollution Bulletin* 30, 640-643.
- Olsen R.E., Myklebust R., Kryvi H., Mayhew T.M., Ringø E. 2001. Damaging effect of dietary inulin on intestinal enterocytes in Arctic charr (*Salvelinus alpinus* L). *Aquaculture Research* 32, 931-934.
- Piri Zirkoohi M., Vince O. 1997. Effect of

Different concentrations of Vertimec in the gastrointestinal tissue of common carp (*Cyprinus carpio*) fed isomaltooligosaccharide

Seyyed Aliakbar Hedayati^{*1}, Fatemeh Darabitabar²

¹Department of Fisheries, Faculty of Fisheries and Environment, Gorgan University of Agricultural Sciences and Natural Resources, Gorgan, Iran.

²Department of Fisheries, Khoramshahr Marine Science and Technology University, Khoramshahr, Iran.

*Corresponding author: hedayati@gau.ac.ir

Received: 2017/5/17

Accepted: 2017/9/5

Abstract

In this study, 147 common carp for two weeks were kept in the aquarium condition. $LC_{50} / 96h$ of Vertimec was calculated as 1.243 and on this basis three lethal concentration 2, 3, 6 ppm were considered for this study. Isomaltooligosaccharide prebiotic was sprayed to the food as 1 g / kg. The results showed that after induction of isomaltooligosaccharide to the treatments that were exposed to vertimec, histopathological disorders such as vacuolization latest, bleeding, necrose, degeneration of the epithelium, loss of intestinal villi in the intestinal tissue was observed. Concentration of 6, 3 and 2 ppm had severe effects on intestinal tissue, respectively. Isomaltooligosaccharide could not decrease the histopathological effects tissue due to vertimec exposue. Since tis prebiotic is absorbed via intestinal tissue and can show its positive effect of this organ, but the results did not show significant and positive effect in the intestinal tissue.

Keywords: Isomaltooligosaccharides, Intestinal, Vertimec, Defense.