

مقایسه تزریق داخل ضایعه سولفات روی و ترکیب پنج ظرفیتی آنتیموان در درمان لیشمانیوز جلدی حاد

دکتر فریبا ابرجی، دکتر آناهیتا والی^۲، دکتر علی اصیلان^۳ و دکتر محمدعلی شاه طالبی^۴

خلاصه

لیشمانیوز حاد جلدی یک بیماری آندمیک در کشورهای در حال توسعه است. سازمان جهانی بهداشت، ترکیبات پنج ظرفیتی آنتیموان مانند گلوکانتیم را جهت درمان سالک توصیه نموده است اما قیمت زیاد، عوارض جانبی، نیاز به تزریقات مکرر و اثربخشی ناکامل از محدودیت‌های این نوع درمان می‌باشند. در این مطالعه، اثربخشی تزریق داخل ضایعه سولفات روی ۲٪ در درمان سالک تعیین و با اثربخشی تزریق داخل ضایعه گلوکانتیم مقایسه گردید. این مطالعه آینده‌نگر، به شکل کارآزمایی بالینی مورد - شاهدهی دو سوکور انجام شد. ۱۰۴ بیمار با ضایعه پوستی تپیک سالک و اسمیر مستقیم مثبت از نظر جسم لیشمن، با تزریق داخل ضایعه محتوی یکی از دو ویال مشابه که با علائم A و B توسط یک پزشک مستقل از مطالعه کدگذاری شده بود، تحت درمان قرار گرفتند. بیماران در فواصل دو هفته‌ای تا ۶ هفته ویزیت می‌شدند و در صورت نیاز، تزریق داخل ضایعه تکرار می‌شد. بهبودی ضایعات با معاینه بالینی و اسمیر مستقیم ارزیابی می‌شد. از ۶۶ نفر بیماری که مطالعه را کامل کردند، ۳۵ نفر گلوکانتیم و ۳۱ نفر سولفات روی دریافت کرده بودند. میزان بهبودی پس از ۶ هفته در مورد گلوکانتیم ۶۰٪ و در مورد سولفات روی ۸۳/۸۷٪ بود. پاسخ به درمان با گلوکانتیم در هفته‌های دوم و چهارم و ششم به ترتیب ۳/۵×۱/۱۴ و ۳/۶۸×۱/۱۱ و ۳/۸×۱/۰۵ و در مورد سولفات روی ۳/۸۴×۱/۱۱ و ۴/۶×۱/۲۵ و ۳/۸۵×۱/۲۴ بود. با استفاده از آزمون آماری t-student، با ۹۹٪ اطمینان می‌توان گفت که در پایان هفته دوم و چهارم سولفات روی از گلوکانتیم مؤثرتر بود (P=۰/۰۱). اما پس از گذشت شش هفته، تفاوت اثربخشی دو محلول از نظر آماری معنی‌دار نبود (P=۰/۰۵). پس از یک بار تزریق داخل ضایعه سولفات روی، ۵۴/۸۴٪ بیماران بهبود کامل داشتند. با تکرار درمان اثربخشی گلوکانتیم (و نه سولفات روی) به

طور قابل توجهی افزایش می‌یافت. بر اساس این مطالعه، درمان سالک حاد جلدی با تزریق داخل ضایعه سولفات روی ۲٪، ممکن است مؤثر باشد.

واژه‌های کلیدی: لیشمانیوز جلدی، سولفات روی، ترکیبات پنج ظرفیتی آنتیموان، تزریق داخل ضایعه، درمان

مقدمه

انگل لیشمانیا مؤثر باشند. در مطالعات *in vitro* روی قادر به مهار رشد گونه‌های مولد لیشمانیوز جلدی دنیای قدیم بوده است. مطالعات دیگر نشان داد که تزریق داخل ضایعه سولفات روی ۲٪، بی‌خطر و مؤثر است و عوارض جانبی آن درد هنگام تزریق و هیپرپیگماتاسیون پس از التهاب است (۱۰). سولفات روی نمک بی‌ضرری است که در درمان اکرودرماتیت انتروپاتیکی، بیماری ویلسون، آرتريت روماتوئید، زخم‌های مزمن و... بکار می‌رود. تنها مورد منع مصرف آن حساسیت مفرط به دارو می‌باشد (۱). این مطالعه به منظور ارزیابی اثربخشی تزریق داخل ضایعه سولفات روی ۲٪ در درمان سالک و مقایسه آن با تأثیر درمانی گلوکانتیم، انجام شد.

بیماران و روش‌ها

مطالعه آینده‌نگر به روش کارآزمایی بالینی، مورد - شاهدی دو سوکور در فاصله زمانی شهریور ۷۷ تا آذر ماه ۷۸ در بیمارستان امین اصفهان انجام شد. از بیمارانی که با ضایعه پوستی تیپیک سالک مراجعه می‌کردند، اسمیر مستقیم از نظر جسم‌لیشمن تهیه می‌گردید. ابتدا ضایعه با الکل ۷۰٪ تمیز می‌شد. نمونه‌ها بیستوری شماره ۱۵ از حداقل دو محل هر ضایعه تهیه می‌شد، سپس روی لام شیشه‌ای تمیز گسترده می‌شد و با گیمسارنگ آمیزی می‌گردید. بعداً لام با بزرگنمایی ۱۰۰ میکروسکوپ از نظر وجود اماستیگوت‌های داخل یا خارج ماکروفاژ بررسی می‌شد. بیمارانی که شرایط زیر را داشتند، وارد

لیشمانیوز یک بیماری پروتوزوئری است که در کشورهای در حال توسعه اندمیک می‌باشد. حداقل ۱۲ میلیون نفر در دنیا به یکی از انواع آن مبتلا هستند و میزان بروز آن از ۴۰۰۰۰۰ نفر در سال می‌گذرد (۸). اگرچه لیشمانیوز جلدی حاد یا سالک خود به خود بهبود می‌یابد (۲)، به دلایلی نیاز به درمان دارد که عبارتند از طولانی بودن دوره ابتلا به بیماری که بسته به گونه انگل آلوده‌کننده، چندین ماه و گاهی چندین سال طول می‌کشد و پس از بهبودی کامل، اسکار بدشکلی بر جای می‌گذارد که علاوه بر تخریب ساختمان‌های مجاور مثل گوش و بینی ممکنست عملکرد عضو درگیر را نیز مختل کند، مثل حالتی که در صورت گرفتاری پلک چشم اتفاق می‌افتد و عوارض پسیکولوژیک مثل اضطراب و افسردگی نیز ایجاد می‌کند.

سازمان جهانی بهداشت استفاده از ترکیبات پنج ظرفیتی آنتیموان مثل گلوکانتیم را جهت درمان سالک توصیه کرده است (۱۰). قیمت زیاد و عوارض جانبی بالقوه (تب، سرفه اسپاسمودیک، استفراغ، میالژی، اختلال عملکرد کبد، کلیه و قلب)، نیاز به تزریقات مکرر و اثربخشی ناکامل، محدودیت‌های گلوکانتیم هستند (۳).

گلوکانتیم، نمک یک فلز سنگین به نام آنتیموان است که با ایجاد وقفه در فعالیت گلیکولیتیک و اکسیداسیون اسیدهای چرب، باعث مهار رشد اماستیگوت‌ها می‌شود (۶). بر همین مبنا ممکنست فرض کنیم که فلزات سنگین دیگر با سمیت کمتر، مثلاً روی هم ممکنست علیه

بی‌هوازی تهیه شد و محیط‌های کشت تا یک هفته نگهداری شد که هیچ ارگانیزی رشد نکرد. سپس ویال‌ها که از نظر شکل و اندازه کاملاً مشابه بودند، توسط یک پزشک مستقل از مطالعه کدگذاری شده و محتوای شیشه‌ها ثبت شد.

به منظور تزریق داخل ضایعه از سرنگ انسولین استفاده می‌شد. حجم محلول تزریق شده متناسب با اندازه ضایعه بود. ضایعه با حجمی از محلول A یا B تا حدی انفیلتره می‌شد که کاملاً سفید رنگ شود. به منظور انفیلتره کردن کامل ضایعه و پیشگیری از تلقیح جسم لیشمن در پوست سالم مجاور، سوزن از محلی روی پوست سالم مجاور ضایعه با زاویه ۳۰ تا ۴۵ درجه نسبت به سطح پوست وارد قسمت اندوره شده و حین حرکت، محلول تزریق می‌شد. تغییر جهت حرکت سوزن برای انفیلتره کردن تمام قسمت‌های ضایعه، قبل از خروج کامل سر سوزن از پوست انجام می‌شد. پس از تزریق داخل ضایعه، بیماران در فواصل دو هفته‌ای ویزیت می‌شدند. در هر بار مراجعه، بهبودی ضایعه با معاینه بالینی و در صورت لزوم، تکرار اسمیر مستقیم ارزیابی و با استفاده از سیستم شرقی (System of Sharquie) ثبت می‌شد (۱۰).

۱- کم، کاهش ادم و قرمزی ضایعه.

۲- ملایم، کاهش اندازه ضایعه تا ۳۰٪.

۳- متوسط، کاهش اندازه ضایعه بیش از ۳۰٪ و کمتر از ۶۰٪.

۴- مشخص، کاهش اندازه ضایعه بیش از ۶۰٪ یا اسمیر منفی.

۵- کامل: ناپدید شدن کامل ضایعه با اسمیر منفی.

منظور از اندازه ضایعه، اندازه منطقه اندوره برحسب میلی‌متر است که پس از لمس و تغییر حدود آن

مطالعه می‌شدند: لام مستقیم ضایعه از نظر جسم لیشمن مثبت باشد، تعداد ضایعات پوستی کمتر از چهار عدد باشد، از ظهور ضایعه جلدی حداکثر ۱۲ هفته گذشته باشد. (این معیار بکار می‌رود تا احتمال بهبود خود به خود ضایعات در دوره پیگیری بیمار کمتر شود)، عفونت مجدد (Reinfection) نباشد (سابقه ابتلا قبلی به سالک نداشته باشد)، حامله و شیرده نباشد، ضایعه روی صورت و مفصل نباشد و شکل ضایعه اسپوروتریکوئید یا باد سرخی (اریزیپلوئید) نباشد.

در مورد ماهیت مطالعه و روش انجام آن به بیماران توضیحات کامل داده شد و افرادی که موافقت کتبی خود را اعلام نمودند، وارد مطالعه شدند. از بیماران تحت مطالعه شرح حال گرفته شد و جنس، سن و محل سکونت و خصوصیات ضایعه پوستی (محل، اندازه اندوراسیون و مدت ضایعه) ثبت شد.

بیماران به طور اتفاقی (randomly) به صورت یک در میان، با تزریق داخل ضایعه محتوای یکی از دو ویال مشابه که با برچسب A و B مشخص شده بودند، درمان می‌شدند. این ویال‌های ۵۰ ml قبلاً با آمپول‌های ۵ میلی‌لیتری مگلو مین آنتی‌مونات (گلوکانتیم) به روش استریل پر شده بودند. تعدادی ویال ۵۰ ml دیگر با محلول سولفات روی ۲٪ پر شده بودند به طوری که غیرقابل افتراق از ویال‌های حاوی گلوکانتیم بودند. محلول مورد نظر با حل کردن ۲ گرم سولفات روی (H₂O; BDHV) ۴ (Zn so) در آب فاقد یون و دو بار تقطیر شده، تهیه شد. برای استریل کردن محلول از ۲ روش استفاده شد، اول محلول از صافی‌های مخصوص با قطر منفذ ۰/۴۵ میکرون عبور داده شد و سپس ویال‌ها در اتوکلاو با حرارت ۱۲۱ درجه سانتی‌گراد به مدت ۲۰ دقیقه قرار داده شد. از محتوای ویال‌ها، کشت‌های هوازی و

آزمون آماری t-student انجام شد. عدد t محاسبه شده در هفته دوم و چهارم و ششم به ترتیب ۱۱/۵۸، ۳/۱۳ و ۰/۱۷ بود. میزان بهبودی (cure rate) عبارت است از عده ای از بیماران که بهبودی کامل یافته بودند تقسیم بر کل بیماران و پاسخ ۴ و ۵ بهبودی کامل در نظر گرفته شد.

میزان بهبودی در گروه B، پس از ۲ هفته، ۸۴/۸۴٪ و پس از ۴ هفته، ۷۴/۸۹٪ و پس از ۶ هفته، ۸۳/۸۷٪ بود و میزان بهبودی در گروه A، پس از ۲ هفته، ۵/۷۱٪ و پس از ۴ هفته، ۳۷/۱۴٪ و پس از ۶ هفته، ۶۰٪ بود (نمودار ۱). تعداد بیمارانی که جهت پی گیری مراجعه نموده و مطالعه را کامل کردند، در گروه A بیشتر بود که شاید به علت درد شدیدتری باشد که بیمار با تزریق سولفات روی تجربه می کند.

تزریق داخل ضایعه گلوکانتیم در ۸/۵۲٪ موارد منجر به واکنش ازدیاد حساسیت شد که به شکل خارش، قرمزی و پوسته ریزی در اطراف محل تزریق بود. تزریق داخل ضایعه سولفات روی ۲٪ در ۲ مورد (۶/۴۵٪)، منجر به شوک وازوواگال بخاطر درد شدید شد. همچنین در ۲۲/۵۸٪ موارد پس از ۲ هفته اسکار سیاه رنگی در محل ضایعه ظاهر شد که در عرض چند روز زخمی گردید. در پی گیری یک ساله (۹ بیمار، ۵ محلول B و ۴ محلول A)، هیچ موردی از عود مشاهده نشد. زخم با مراقبت موضعی (شستشو با نرمال سالین و پماد تتراسیکلین) پس از یک ماه با گذاشتن هیپرپیگمانتاسیون و اسکار بهبود

توسط خط کش شفاف و انعطاف پذیر اندازه گیری می شد. موارد ۴ و ۵ به عنوان بهبودی کامل (Cure) در نظر گرفته می شد. در موارد ۱، ۲ و ۳، تزریق داخل ضایعه تکرار می شد. مدت پی گیری بیماران ۶ هفته بود در پایان این مدت، معاینه بالینی و اسمیر مستقیم در همه بیماران تکرار می شد.

میانگین پاسخ به درمان با محلول A یا B، در هر گروه محاسبه و مقایسه میانگین ها با آزمون آماری T-student انجام شد.

نتایج

ابتدا ۱۰۴ بیمار وارد مطالعه شدند که سن بیماران از ۲ سال تا ۶۷ سال بود. ۵۰ نفر از بیماران مرد و ۵۴ نفر زن بودند. بیشتر بیماران در قسمت های شمالی شهر اصفهان زندگی یا کاری کردند. ۱۳ نفر به علت ظهور ضایعات جدید و ۶ نفر به علت اسپوروتریکوئید شدن، نیاز به درمان سیستمیک پیدا کرده و از مطالعه خارج شدند. ۱۹ نفر جهت پی گیری کامل مراجعه نکردند. ۳۵ نفر محلول A و ۳۱ نفر محلول B دریافت کرده بودند. ویال A محتوی گلوکانتیم و ویال B محتوی سولفات روی ۲٪ بود. مشخصات بیماران در دو گروه درمانی در جدول ۱ نشان داده شده است. پاسخ به درمان با عددی از یک تا پنج (مطابق سیستم شرقی) درجه بندی می شد. میانگین و انحراف معیار پاسخ به درمان در هر گروه، در فواصل دو هفته ای محاسبه شد. نتایج در جدول ۲ نشان داده شده است. مقایسه میانگین ها با

جدول ۱: مشخصات بیماران مبتلا به سالک در دو گروه درمانی

مدت ضایعات (هفته)	زن	مرد	انحراف معیار ± سن متوسط	طبیف سنی	تعداد بیماران	داروی تزریق شده
۶/۷۳ ± ۰/۵۳	۲۱	۱۴	۱۰/۵۱ ± ۳/۷۶	۲-۶۷	۳۵	گلوکانتیم
۷/۶۴ ± ۰/۱۲	۱۴	۱۷	۱۲/۴۳ ± ۶/۵۱	۳-۶۴	۳۱	سولفات روی ۲٪

جدول ۲: مقایسه پاسخ ضایعات لیشمانیوز جلدی حاد به درمان با گلوکانتیم و سولفات روی

تعداد بیماران	محلول تزریق شده	میانگین و انحراف معیار ضایعه بر حسب سیستم شرقی		
		در پایان هفته دوم	در پایان هفته چهارم	در پایان هفته ششم
سولفات روی ۲٪ B	۳۱	۳/۸۴ ± ۱/۱۱	۴/۶ ± ۱/۲۵	۳/۸۵ ± ۱/۲۴
گلوکانتیم A	۳۵	۳/۵۱ ± ۱/۱۴	۳/۶۸ ± ۱/۱۱	۳/۸۰ ± ۱/۰۵

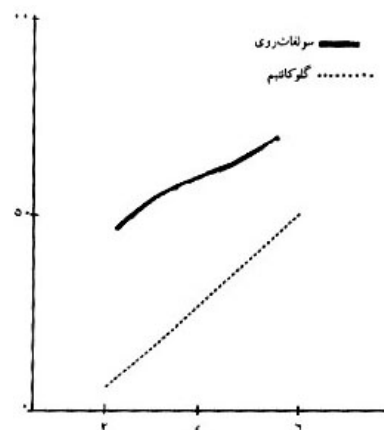
تفاوت در گونه انگل یا تفاوت در زمینه ژنتیکی و سیستم ایمنی میزبان باشد (۵).

در مطالعات *in vitro* و در حیوانات نشان داده شده است که حساسیت پروماستیگوت‌ها و آماستیگوت‌های لیشمانیا ماژور و لیشمانیا تروپیکا نسبت به سولفات روی بیشتر از گلوکانتیم است (۷).

سولفات روی در غلظت ۲٪ محرک (Irritant) است و یون‌روی، پروتئین‌ها را رسوب می‌دهد. در مطالعات قبلی نشان داده شده است که سولفات روی ۲٪ باعث مهار رشد درصد زیادی از آماستیگوت‌ها می‌شود. بنابراین به نظر می‌رسد که سولفات روی انگل‌ها و بافت اطراف را مستقیماً تخریب می‌کند و مکانیسم اثر آن تغییر فشار اسمزی نیست. Sharquie و همکاران بهبودزگیل‌های ویروسی را با تزریق داخل ضایعه سولفات روی گزارش کرده‌اند که شاهدهی بر ادعای فوق است (۱۰).

در پایان دومین و چهارمین هفته پس از تزریق، اثربخشی سولفات روی از گلوکانتیم بیشتر بود ($P < 0.01$). اما پس از شش هفته، اثربخشی سولفات روی و گلوکانتیم تفاوت معنی‌دار آماری نداشت ($P > 0.05$). در نمودار ۱، اگرچه منحنی B از منحنی A بالاتر است ولی شیب منحنی A بیشتر می‌باشد. بر این اساس، اگر مدت پی‌گیری بیماران

می‌یافت. بین سن و جنس بیماران، محل، اندازه و مدت ضایعه با اثربخشی محلول A یا B رابطه‌ای وجود نداشت.



نمودار ۱: مقایسه اثربخشی سولفات روی و گلوکانتیم در درمان لیشمانیوز جلدی

بحث و نتیجه‌گیری

نتایج مطالعه نشانگر اثربخشی بالای هر دو دارو در درمان سالک است. میزان بهبودی (cure rate) ۶ هفته پس از تزریق داخل ضایعه سولفات روی، ۸۳/۹٪ و در مورد گلوکانتیم ۶۰٪ بود. این نتایج، اثربخشی کمتر هر دو دارو را در مقایسه با مطالعات دیگر نشان می‌دهد (۹، ۱۰). در مصر، اثربخشی تزریق داخل ضایعه ترکیبات آنتی‌موان در درمان سالک، ۹۲٪ و در ترکیه بیش از ۹۰٪ بوده است (۴، ۱۱). علت اثربخشی کمتر در مطالعه مامکنست

Isfahan University of Medical Sciences and Health Services, Isfahan, Iran

Acute cutaneous Leishmaniasis (ACL) is an endemic disease in developing countries. The first line drug for treatment of ACL, according to WHO recommendation, is the pentavalent antimony compound such as meglumine antimoniate (Glucantime [sb]). High cost, side effects, multiple injections and incomplete efficacy are limitations of this therapy. We evaluated the efficacy of intralesional (IL) injection of Zinc sulfate 2% in treatment of ACL and compared that with efficacy of IL injection of Glucantime (sb). This prospective double-blind case control clinical trial was performed on 104 patients with typical lesions of ACL and positive direct smear. These patients were treated by IL injection of contents of one of two similar vials A or B. The vials were coded by an independent physician. The patients were seen in two weeks intervals and injection was repeated when required. Improvement was evaluated by clinical examination and direct smear. Follow-up period was six weeks. 66 patients were followed until 6 weeks (35 patients from A group and 31 from B group). After 6 weeks, the cure rates were 60% for A solution and 83.87% for B solution. After 2, 4 and 6 weeks of treatment, the responses to therapy with A solution were respectively 3.5×1.14 , 3.68×1.11 and 3.8×1.05 versus 3.84×1.11 , 4.6×1.25 , 3.85×1.24 for B solution. After second and fourth weeks, the efficacy of treatment with B solution was higher than A solution ($P < 0.01$), but after six weeks no significant differences were observed between two groups ($P > 0.05$). After only one injection of B solution, cure rate was 54.84%. Reinjection significantly increased efficacy of A, but not of the B solution. A solution was Glucantime and B solution was Zinc sulfate 2%. On the basis of this trial, treatment of ACL by intralesional injection of Zinc sulfate 2% maybe effective.

Journal of Kerman University of Medical Sciences, 2000; 7(4): 161-166

Key Words: Cutaneous leishmaniasis, Zinc sulfate, Pentavalent antimony compounds, Intralesional injection, Treatment

منابع

طولانی تر باشد و تزریق داخل ضایعه گلوکانتیم تکرار شود، احتمالاً منحنی A، منحنی B را قطع کرده و بالاتر قرار می گیرد. اگرچه تعداد قابل توجهی از بیماران (۵۴/۸٪)، پس از تنها یک بار تزریق با محلول سولفات روی بهبودی کامل می یابند و با تزریقات بعدی عده کمتری به دارو جواب می دهند، در مورد گلوکانتیم عکس این حالت صادق است، یعنی اگرچه تعداد کمی (۵/۷۱٪) پس از یک بار تزریق بهبودی کامل پیدا می کنند، با تکرار تزریق عده بیشتری به دارو پاسخ می دهند. درد موقع تزریق داخل ضایعه سولفات روی شدید است که با تزریق قبلی لیدوکائین می توان آن را کاهش داد.

سولفات روی ارزان و در دسترس بوده و منجر به واکنش از دیاد حساسیت نمی شود و در موارد حساسیت به گلوکانتیم یا سایر موارد ممنوعیت مصرف گلوکانتیم، سولفات روی جایگزین مناسبی است.

عده ای از بیماران (۵۴/۸٪) به سولفات روی پاسخ دراماتیک داده و تنها با یک بار تزریق بهبودی کامل پیدامی کنند. مطالعه روی سوش انگل و سیستم ایمنی و ژنتیک میزبان به تعیین این عده کمک می کند. بر اساس این مطالعه، در مواردی که درمان سیستمیک سالک ضروری نیست، تزریق داخل ضایعه سولفات روی ۲٪ احتمالاً مفید خواهد بود، در صورتی که ضایعه بیمار به ۲ بار تزریق با فواصل دو هفته ای پاسخ نداد، تغییر دارو به گلوکانتیم ارجح است.

Summary

Comparison of Intralesionally Injected Zinc Sulfate and Pentavalent Antimony Compound in Treatment of Acute Cutaneous Leishmaniasis
F. Iraj, MD¹, A. Vali, MD², A. Asiliyan, MD³, and MA., Shah-Talebi, PhD⁴.

1. Assistant Professor, 2. Resident, 3. Professor of Dermatology, 4. Associate Professor of Pharmaceutics,

۱. جاویدان نژاد، صادق و حاجی بابایی، ملوک: اطلاعات دارویی بالینی. نشر علوم دانشگاهی، تهران، ۱۳۷۶، ص ۹۱۰-۹۰۹.

2. Bryceson ADM and Hay RJ. Parasitic worms and protozoa. In: Champion RH, Burton JL, Burns DA and Breathnach SM. (Eds). Rook textbook of dermatology. 6th ed., London, Blackwell Science., 1998; pp1411-1412.
3. Goldsmith RS. Antiprotozoal drugs. In: Katzung BG (Ed). Basic and clinical pharmacology. 7th ed., London, A Simon and Schuster, 1998; pp854-855.
4. Gurei MS, Tatli N, Ozbilge H, et al. Efficacy of cryotherapy and intralesional pentostam in treatment of cutaneous leishmaniasis. *J Egypt SOC Parasitol* 2000; 30(1): 169-176.
5. Launois P, Conceicao Silva F, Himmerlich H, Parra Lopez C, Tachini Cottier F and Louis JA. Setting in motion the immune mechanisms underlying genetically determined resistance and susceptibility to infection with leishmania major. *Parasit Immunol* 1998; 20(5): 223-230.
6. Lerner EA, Grevelink SA. Leishmaniasis. In: Arnd KA, LeBoit PE, Robinson JK and Wintroub BU (Eds). Cutaneous medicine and surgery. 1st ed., Philadelphia, W.B. Saunders Co., 1996; pp1163-1171.
7. Najim RA, Sharquie KE and Farjou IB. Zinc sulphate in the treatment of cutaneous leishmaniasis: an *in vitro* and animal study. *Mem inst Oswaldo Cruz* 1998; 93(6): 831-837.
8. Pearson RD, De Queiroz Sousa A and Jeronimo SMB. Leishmania species: Visceral (kala-Azar), cutaneous and mucosal leishmaniasis. In: Mandell GL, Bennett JE and Dolin R (Eds). Principles and practice of infectious diseases. 5th ed., Philadelphia, Churchill Livingstone co., 2000; pp2831-2833.
9. Sharquie KE, Al Talib KR and Chu AC. Intralesional therapy of cutaneous leishmaniasis with sodium stibogluconate antimony. *Br J Dermatol* 1988; 119(1): 53-57.
10. Sharquie KE, Najim RA and Farjou IB. A comparative controlled trial of intralesionally administered Zinc sulfate, hypertonic sodium chloride and pentavalent antimony compound against acute cutaneous leishmaniasis. *Clin Exp Dermatol* 1997; 22(4): 169-173.
11. Uzun S, Uslular C, Yucel A, Acar MA, Ozpoyraz M and Memisoglu HR. Cutaneous leishmaniasis: evaluation of 3074 cases in the cukurova region of Turkey. *Br J Dermatol* 1999; 140(2): 347-350.