

مقاله پژوهشی

گزارش یک مورد بیمار آلوده به لینگواتولاسراتا در کاشان

دکتر احمد یگانه مقدم، دکتر صفرعلی طالاری^۲ و مهندس روح‌ا... دهقانی^۳

خلاصه

لینگواتولا سراتا یکی از انگل‌های اکتوپارازیت از شاخه بندپایان است که بیشتر حیوانات گوشتخوار و گیاهخوار و ندرتاً انسان به آن آلوده می‌شوند. این انگل گاهی در مرحله بلوغ و اغلب در مرحله لاروی و نیمفی باعث بیماری پنتاستومیازیس در انسان می‌شود. انسان در اثر عدم رعایت بهداشت و مصرف جگر خام یا نیمه پخته به گونه *Linguatula serrata* آلوده می‌گردد. آلودگی در انسان اغلب در حفرات بینی، حلق و سینوس‌ها دیده شده‌است. بیماری بیشتر موجب فارنژیت، حالت تهوع و

استفراغ، سوزش و خارش حلق، سرفه‌های شدید و آبریزش بینی در افراد می‌شود (Marrara syndrome). درمان بیماری با عمل جراحی و برداشتن انگل و تجویز آنتی‌هیستامین‌ها امکان‌پذیر می‌باشد. این مقاله گزارش آلودگی در یک زن ۳۰ ساله اهل و ساکن حسن آباد کاشان است که پس از خوردن جگر خام گوسفند دچار فارنژیت، سوزش و خارش شدید حلق با سرفه‌های شدید، حالت تهوع و استفراغ شده بود. پس از خارج نمودن انگل از ناحیه کنار لوزه بیمار، نیمف بند پا تشخیص داده شد. پس از بررسی خصوصیات مرفولوژیک آن در چسب ژل گلیسرین توسط فرد متخصص، وجود لینگواتولا سراتا *linguatula serrata* تأیید گردید.

واژه‌های کلیدی: لینگواتولا سراتا، پنتاستومیازیس، کاشان، سندرم مارارا

مقدمه

شیوع پنتاستومیید در افریقا، اروپا،

لینگواتولا سراتا یک پنتاستوم

آسیا، آمریکا و اسرائیل گزارش شده است

مشترک بین انسان و حیوان از خانواده

(۱۰). در ایران موارد آلودگی انسانی آن

linguatulidae است که مشخصات

در سال ۱۳۶۸ در تبریز (۲)، ۱۳۶۹ در

بندپایان و آنلیدها رادارا می‌باشد. در

تهران (۶)، ۱۳۷۳ در مشهد (۵)، ۱۳۷۵ در

راسته پنتاستومیید

شیراز (۳) و ۱۳۷۶ در کاشان (۱) گزارش

ارگانسیم‌های *serratalinguatula* و

گردیده است. موارد نادری از آن در دنیا

Armillifer armillatus

پس از بیوپسی یا اتوپسی تشخیص و

شناخته شده‌اند (۳، ۱۲).

گزارش شده است (۳) شیوع انگل در

حیوانات بیشتر از انسان است به طوری که

نشخوار کنندگان (گوسفند، بز) با مصرف آب و سبزیجات آلوده به تخم انگل به بیماری لینگواتولوزیس احشایی مبتلامی شوند در حالی که انسان و گوشتخواران با مصرف کبد و سایر احشاء محتوی نوچه‌های انگل که به صورت خام یا نیم‌پخته خورده می‌شود، به فرم لینگواتولوزیس نازوفارنژیال مبتلامی شوند (۱۸، ۱۰، ۶).

تخم انگل پس از بلع در دستگاه گوارش انسان یا نشخوار کنندگان باز شده و لارو از آن خارج می‌شود. لاروها پوسته‌اندازی کرده با گذشتن از دیواره روده به غدد مزانتریک، کبد، ریه، طحال، چشم و سایر اعضا وارد می‌شوند و در آنجا به درون کپسول فرورفته و تبدیل به نوچه (nymph) می‌شوند. اگر انسان جگر محتوی نوچه‌ها را بخورد، نوچه‌ها با مهاجرت خود را به بافت‌های حلق و بینی می‌چسبانند و به کرم بالغ به طول ۱۰-۵ میلی‌متر تبدیل می‌شوند (۱۰، ۴).

موارد آلودگی در سگ‌های بررسی شده در شیراز ۷۶٪ و در سودان ۴۷-۵۶٪ بوده است (۱۸، ۴).

لینگواتولا سراتا یا کرم زبانی شکل دوره بلوغ خود را در بینی، سینوس‌های اطراف بینی، حفرات بدن خزندگان، پرندگان، سگ‌سانان، گربه‌سانان و انسان طی می‌کند. عفونت عموماً در مناطق گرمسیر و تحت گرمسیر دیده می‌شود (۱۲) و انگل پس از استقرار در مجاری بینی میزبان نهایی تخم‌گذاری می‌کند. تخم‌ها از طریق بینی و مدفوع به محیط خارج دفع و پس از بلع توسط میزبان ثانویه یعنی حیوانات علف‌خوار یا انسان وارد مرحله لاروی می‌شوند. اندازه لارو ۲-۵ میلی‌متر و دارای ۴ تا ۶ پامی باشد که پس از مهاجرت به کبد، طحال و غدد لنفاوی تبدیل به نوچه یا nymph می‌شود. اندازه نیمف در حیوانات ۱۰-۵ میلی‌متری در انسان کمی کوچک‌تر است و اطراف آن توسط کپسول آهکی احاطه می‌شود (۱).

گلودرد، خارش، سوزش و سرفه شدید شده بود.

بعد از مراجعه به متخصص گوش و حلق و بینی و معاینه نمونه از انتهای زبان و کنار لوزه بیمار جدا گشته و بلافاصله جهت تشخیص به آزمایشگاه مرکزی کاشان ارسال شد. در آنجا برای مشاهده خصوصیات مورفولوژیک انگل از چسب ژل گلیسرین (۱۳) استفاده و لینگواتولا سراتا تشخیص داده شد. در آزمایش خون بیمار شاخص‌های گلوبول قرمز و سفید، میزان سدیمانتاسیون و آزمایشات بیوشیمیایی طبیعی بود اما میزان ائوزینوفیل ۱۸٪ گزارش شد. بیمار هفته‌ای یک بار به مدت یک‌ماه کنترل گردید اما پس از آن هیچ اثری از آلودگی مشاهده نشد.

در مقاله حاضر ضمن معرفی یک

زن مبتلا به لینگواتولا سراتادر مورد خصوصیات بیولوژیک، تغییرات آن در بدن میزبان و عوارض ناشی از آلودگی آن بحث می‌گردد.

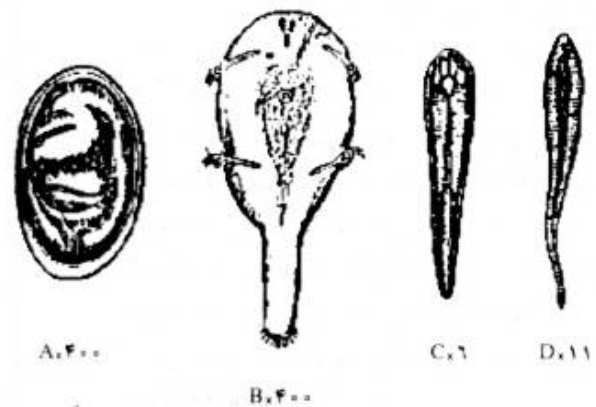
گزارش بیمار

بیمار مورد نظر زنی ۳۰ ساله، اهل و ساکن حسن آباد کاشان بود که با شکایت گلودرد، خارش شدید در گلو و دهان و سرفه‌های شدید مراجعه کرده بود. بنا به گفته بیمار وی مدت ۲ سال در فصل تابستان دچار خارش گلو و گوش بوده که با استفاده از داروهای ضد حساسیت برطرف می‌شده است. بیمار به علت کم‌خونی مزمن ۲ روز قبل از عارضه مبادرت به مصرف جگر خام ۴-۳ دفعه در هر روز کرده و از همان زمان دچار

وجود لارو و فرم بالغ لینگواتولا
 سراتا در حفرات بینی، حلق و سینوسها
 موجب سردرد، گلو درد، سوزش و
 خارش، سرفه، اختلال در بلع، استفراغ،
 عطسه، سینوزیت، قرمزی و تورم صورت،
 گرفتگی بینی، آبریزش بینی، خس خس
 کردن و گاهی عوارض کبدی یا چشمی
 می شود (۶، ۱۲).

التهاب حلق انگلی تظاهر غیر معمول
 انسانی است که در انسان به صورت درد
 حلقی، سرفه و عطسه در طی چند دقیقه تا
 نیم ساعت پس از خوردن جگر خام
 گوسفند، بروز می نماید (۸). آسیب های
 پاتولوژیک پنتاستومااید به صورت
 گرانولوم با افزایش ائوزینوفیل است و
 مشاهده کریستال های شارکوت لیدن دلیل
 بر این ادعاست (۶).

پنتاستومیازیس عفونتی خود محدود
 شونده است و درمان اختصاصی ندارد
 (۱۷)، لذا در مواردی که بیماری با
 تظاهرات خارش حلق و آبریزش بینی



A x 400 C x 6 D x 11
 B x 400

شکل ۱: لینگواتولا سراتا. A تخم
 جنین دار. B جنین آکاریفرم
 C. نوچه. D بالغ

بحث

دو ساعت پس از بلع گوشت نیمه پخته به صورت سرفه، گرفتگی فاریکس، گرفتگی بینی و عدم تعادل شروع شد و ۱۰ روز بعد از خارج کردن انگل، عوارض آن محو گردید (۹، ۱۱).

بیمار معرفی شده در این مقاله دچار گلو درد، قرمزی و وجود نقاط سفید رنگی در مخاط دهان و ته گلو بود. برای تشخیص از نقاط سفید رنگ نمونه برداری و به روش کارمین استیک رنگ آمیزی شد و توسط فرد متخصص با میکروسکوپ و استراسکوپ مورد بررسی قرار گرفت و گونه لینگواتولا سراتا تشخیص داده شد. با توجه به گزارش های فوق الذکر و مشاهده پنتاستومیازیس ناشی از لارو و نیمف لینگواتولا سراتا در سراسر دنیا و به خصوص ایران و اعتقاد مردم در خون ساز بودن جگر خام، به نظرمی رسد تعداد مبتلایان بیشتر از موارد گزارش شده باشد. از این رو توصیه می شود پزشکان در صورت مشاهده علائم بالینی بیمار راجهت

همراه است معمولاً توسط متخصصین عفونی پی گیری می شود. لارو انگل اغلب در ناحیه حلق وجود ندارد ولی در صورت مشاهده به راحتی می توان آن را از سطح مخاط جدا نمود و برای جلوگیری از واکنش های آلرژیک ناشی از آن می توان از داروهای آنتی هیستامین استفاده کرد.

Gardiner و همکاران در سال ۱۹۸۴ و Baird و همکاران در سال ۱۹۸۸ گرانولومای کبدی ناشی از لینگواتولا سراتا را در انسان گزارش کردند (۸، ۱۴). Long و همکارانش در سال ۱۹۸۷ در اسرائیل و Lozo و همکارانش در سال ۱۹۹۹ در اکوادور یک مورد گلوکوم ناشی از لینگواتولا سراتا را گزارش کردند (۱۵، ۱۶).

بر اساس گزارش Buslau و همکارانش در سال ۱۹۹۰ در دانشگاه فرانکفورت، عارضه نازوفارنژیال ناشی از لینگواتولا سراتا در یک توریست آلمانی

rarely human. Human might be involved in case of consuming raw or semicooked liver of animals. The infestation may lead to acute pharyngitis, dysphagia, vomiting, nasal discharge, a human infestation is usually the result of consumption of raw or semi cooked animal liver carrying *Linguatula* spp. Human infestation usually occurs through nostrils, throat and sinuses. The clinical manifestations are pharyngitis, nausea, vomiting, pharyngeal irritation severe cough and rhinitis (Morris syndrome). The choice of treatment is surgery and removal of parasite and using antihistamines. This is a case report of a 30-year old woman from Hassan-Abad, Kashan, presented with the typical symptoms of the disease after eating raw sheep liver. Diagnosis was made after removal of the nymph parasite from the tonsil margin. *Linguatula serrata* was confirmed to be the cause after

بررسی و تشخیص انگل فوق به آزمایشگاه هدایت نمایند. با توجه به اهمیت بیماری پیشنهاد می شود تحقیقاتی از نظر میزان آلودگی دام و انسان به این انگل در منطقه انجام شود.

Summary

A Case of Human
Linguatula Serrata

Infestation in Kashan

A. Yeganeh Moghadam,
PhD.1, SA. Talari, PhD.2,
R. Dehghani, MSc.3

1. Assistant Professor of ENT
2. Associate Professor of
Parasitology, 3. Instructor of
Parasitology, Kashan
University of Medical Sciences
and Health Services, Kashan,
Iran

Linguatula serrata, an ectoparasite, belonging to the arthropods order, has diverse forms of adult, nymph and larva. It causes pentastomiasis and respiratory tract disorder in reptiles or carnivorous and herbivorous mammals and

۳. سجادی، سید محمود و اردهالی،
صدرالدین: گزارش یک مورد
آلودگی انسانی به لینگواتولا سراتا
در شیراز، سومین کنگره ملی
بیماری‌های قابل انتقال بین انسان و
حیوان، دانشگاه علوم پزشکی
مشهد، ۶-۴ اردیبهشت ۱۳۷۵.

۴. سجادی، سید محمود و
همکارانش: تعیین میزان شیوع
لینگواتولا سراتا در سگ‌های
ولگرد شیراز، دانشگاه علوم
پزشکی شیراز، دومین کنگره
سراسری بیماری‌های انگلی ایران،
مهرماه ۱۳۷۶، ص ۱۷۶، ۳۰-۲۷.
۵. فتی، عبدالمجید؛ الهی، رضا؛
برنجی، فریبا و میرصالحی، مرتضی:
پنتاستومیازیس و گزارش اولین
مورد بیماری حلزون در استان
خراسان. مجله دانشکده پزشکی
دانشگاه علوم پزشکی مشهد،

*morphologic study in the
laboratory.*

*Journal of Kerman University
of Medical Sciences, 2001;
8(3): 175-178*

key words: *Linguatula
serrata, Pentastomiasis,
Marrara, Kashan*

منابع

۱. اربابی محسن؛ هوشیار، حسین؛
مؤیدی، ایرج و بوستانی، محمد:
گزارش اولین مورد بیماری حلزون
از کاشان. مجله علمی پژوهشی
دانشگاه علوم پزشکی شهید
صدوقی یزد، ۱۳۷۶، سال پنجم،
شماره ۲، صفحه ۶۱-۵۸.
۲. حجتی، محمد: گزارش یک
مورد نازوفرثیال پنتاستومیازیس در
آذربایجان غربی. مجله پزشکی
دانشگاه علوم پزشکی تبریز، ۱۳۶۸،
سال بیست و سوم، شماره ۶، صفحه
۴۲-۵۰.

۷. ملکی، محسن و عریان، احمد:
تشخیص لینگواتولا و ضایعات
حاصله در لاشه بزهای حومه شیراز
و اهمیت آن در بهداشت عمومی.
دومین کنگره ملی بیماری‌های قابل
انتقال بین انسان و حیوان، دانشگاه
آبان ۱۳۷۲، تبریز، ص ۴-۱.

۱۳۷۳، سال سی و هفتم، شماره ۴۶،
صفحه ۱۴۰-۱۳۵.
۶. قلی نظری، محمدرضا: آلوگی
به لارو پنتاستوم در انسان. مجله
دانشکده پزشکی دانشگاه علوم
پزشکی شهید بهشتی، ۱۳۶۹، سال
چهاردهم، شماره ۱ و ۲، صفحه
۶۶-۶۲.

8. Baird JK, Kassebaum LJ and
Ludwing GK. Hepatic
granuloma in a man from
North America caused by
a nymph of linguatula
serrata. *Pathology* 1988;
20(2):198-199.
9. Buslau M, Kuhne U, Narsch
WC: Dermatological sings of
nasopharyngeal Linguatulosi
the possible role of major
basic
protein, *Dermatologica*, 1990;
181:327-329.
10. Cannon DA: Linguatulid
infestation of man, *Ann Trop
Med* 1942; 36: 160-166.

11. Deweese MW, Murrah
WF, Caruthers SB: Case
report of a tongue worm
(Linguatula serrata) in the
anterior chamber. *Arch
Ophthalmol* 1962; 68:587-590.
12. Drabick JJ.
Pentastomiasis. *Rev Infect Dis*
1987; 9(6): 1087-1094.
13. Garcia LS, Ash LR:
Diagnostic Parasitology
2nd ed., St. Louis, the C.V.
Mosby Co., 1979.
14. Gardiner CH, Dyke JW,
Shirley SF. Hepatic granuloma
due to a nymph of linguatula
serrata in a woman from
Michigan: a case report and

review of the literature. *Am J Trop Med Hyg* 1984; 33(1): 187-189.

15. Lang Y, Gazozi H, Epstein Z, Barkay S, Gold D and Lengy J. Intraocular pentastomiasis causing unilateral glaucoma. *Br J Ophthalmol* 1987; 71(5):391-395.

16. Lazo RF, Hidalgo E, Lazo JE *et al.* Ocular linguatuliiasis in Ecuador: Casereport and morphometric study of the larva of *Linguatula serrata*. *Am J Trop Med Hyg* 1999; 63(3): 405-409.

17. Self, JT: Pentastomiasis: Host responses to larval and nymphal infections. *Trans Am Microsc Soc* 1972; 91(1): 2-8.

18. Yagi H, el Bahari S, Mohamed HA *et al.* The Marrara syndrome: a hypersensitivity reaction of the upper respiratory tract and buccopharyngeal mucosa to nymphs of *linguatula serrata*. *Acta Trop* 1996; 62(3): 127-134.