

مقاله پژوهشی

بررسی نتایج جراحی آزاد سازی نسوج خلفی - داخلی (PMR) به روش تورکو در بیماران مبتلا به کلاب فوت مادرزادی در گروه سنی ۶ ماه تا ۵ سال

دکتر سیدحجت آیت الهی موسوی^۱

خلاصه

در این مطالعه آینده‌نگر تعداد ۶۵ پا متعلق به ۳۷ کودک بین سنین ۶ ماه تا ۵ سال (۵۶-۶ ماه) و مبتلا به کلاب فوت مادرزادی که جهت درمان به بخش ارتوپدی مراجعه کرده بودند، انتخاب شدند. بیماری در ۷۵٪ موارد دوطرفه بود. بیماران مذکور ۲۳ مورد و مؤنث ۱۴ مورد بودند. سابقه فامیلی بیماری در همه موارد منفی بود. متوسط سن هنگام جراحی ۲۰/۳ ماه (۵۶-۶ ماه) بود. تمامی این بیماران تحت عمل جراحی PMR (Post Medial Release) به روش تورکو قرار گرفتند. دو هفته بعد از جراحی گچ اصلاحی زیر بیهوشی عمومی تعویض شد و در هفته ششم پین و بخیه‌ها کشیده و مجدداً گچ گیری شد. بیماران به مدت سه الی چهار ماه گچ گیری شده و بعد از آن کفش کلاب فوت تجویز شد. در شش مورد عوارض فوری بعد از جراحی مثل تورم شدید پا یا تاول در محل تورنیکه و یک مورد عفونت زخم دیده شد. رادیوگرافی‌های قبل و بلافاصله بعد از عمل جراحی و نیز به طور تأخیری در پی گیری انجام شد و معاینه بالینی نیز صورت گرفت. در رادیوگرافی‌ها بلافاصله بعد از عمل تقریباً در تمامی موارد اصلاح دفورمیتی به دست آمده بود. در پی گیری‌های بیماران (به طور متوسط ۲۴/۳ ماه) نتایج درمانی بر طبق Turco criteria به شرح زیر به دست آمد: عالی تا خوب = ۴۸٪، نسبتاً خوب = ۱۳٪ یا (۲۰٪) و ناموفق = ۴٪ (۶٪). از ۱۷ پا که دچار عود دفورمیتی در مدت پی گیری شدند متاتارسوس آداکتوس شایع ترین فرم دفورمیتی عود کننده بود (۱۳٪). بیماران که دچار عود دفورمیتی شدند سن بالای ۲ سال داشتند و بالاترین طیف سنی نیز در این گروه بود. به علاوه تعدادی از آنها (۶٪) در مورد گچ گیری‌های اصلاحی و پوشیدن کفش کلاب فوت سهل انگاری داشتند. بنابر این به نظر می‌رسد این روش جراحی در کودکان زیر ۵ سال قادر به اصلاح دفورمیتی تقریباً در همه موارد بلافاصله بعد از جراحی است. در پی گیری‌ها نیز بهترین نتیجه در کودکان زیر دو سال به دست آمد.

واژه های کلیدی: کلاب فوت مادرزادی، تورکو، PMR

۱- استادیار گروه ارتوپدی، دانشگاه علوم پزشکی و خدمات بهداشتی - درمانی کرمان

تاریخ پذیرش مقاله: ۸۲/۳/۱۳

تاریخ دریافت مقاله: ۱۳۸۱/۹/۱۹

مقدمه

کلاب فوت (پاچنبیری) یکی از ناهنجاری‌های مادرزادی در اندام تحتانی است که شیوع آن یک در هزار تولد زنده می‌باشد (۳،۶،۱۷). اگر چه اغلب موارد این بیماری به صورت تک‌گیر (Sporadic) هستند ولی الگوی توارثی اتوزومال غالب نیز دیده شده است (۳،۱۲،۱۷). این بیماری می‌تواند به صورت یک ناهنجاری مادرزادی و یا جزئی از بیماری‌ها و یا سندرم‌های دیگر مثل آرتروگریپوزیس، فلج مغزی و میلومنگوسل باشد. تئوری‌های مختلفی برای کلاب فوت مادرزادی (Congenital clubfoot) مطرح شده که تئوری Germ plasm defect استخوان تالوس از همه پذیرفته‌تر است که بر طبق آن استخوان تالوس به طور اولیه در وضعیت پلان تار فلکشن و اینورژن قرار گرفته و بقیه استخوان‌های میدتارسال و Subtalar complex متعاقب این وضعیت تالوس در وضعیت مشابهی قرار گرفته که سرانجام این دفورمیتی را ایجاد می‌کند (۳،۱۲،۱۷،۲۰). اجزاء این بیماری شامل اکتینوس Forefoot adduction و heel Varus و نیز گاه‌گاه Internal torsion استخوان تی بیا می‌باشد (۳،۱۷،۲۰). درمان این بیماری در ابتدا به شکل گچ‌گیری اصلاحی سریال می‌باشد که میزان موفقیت آن بسیار متغیر (۸۰-۱۵٪) می‌باشد (۳). این بیماری کلاً به درمان مقاوم است و تمایل زیادی به عود دارد. در بیمارانی که تا سن ۶ ماهگی به درمان کنسرواتیو جواب ندهند، توصیه به جراحی جهت اصلاح دفورمیتی می‌شود (۳،۱۷،۱۹). لازم است جهت Stretching بیشتر نسوج نرم و پوست طرف مدیال پا، گچ‌گیری تا قبل از عمل جراحی ادامه داشته باشد. بیمارانی که دفورمیتی نوع شدید دارند بیشتر نیاز به درمان جراحی پیدا می‌کنند که معیار شدت دفورمیتی وجود چین عرضی کف پای (Crease)، سفت بودن (Rigidity) و غیر قابل اصلاح بودن آن با دستکاری در نظر گرفته شده است (۲،۷،۱۹). معمولاً تا سن پنج سالگی درمان جراحی نسوج نرم پا

جهت اصلاح دفورمیتی کافی است ولی از این سن به بعد اکثر موارد علاوه بر آزادسازی نسوج نرم نیاز به جراحی استخوانی نیز دارند (۳،۴).

تورکو (Turco) در سال ۱۹۷۰ روش جراحی آزادسازی نسوج نرم خلفی - داخل (PMR) را مطرح کرد که نتایج درمانی وی با موفقیت بالایی همراه بود (۱۹،۲۰). ولی بعد از تورکو مقالات دیگری چاپ شد که نتایج آنها تا حدی متفاوت می‌نمود و میزان موفقیت اولیه را که وی مطرح کرده بود در پی نداشت (۸،۱۰،۱۳،۵). عده ای از محققان علت آن را عدم توانایی جراح در آزادسازی نسوج لاترال علاوه بر نسوج خلفی داخلی از داخل انسزیون پیشنهادی تورکو دانسته و بنابر این آزادسازی نسوج خلفی داخلی و نیز نسوج نرم خارجی را از طریق دو انسزیون جداگانه و یا به شکل انسزیون Cincinnati پیشنهاد کرده‌اند (۲،۳،۵،۱۷). به واسطه این که جراحی‌های پیشنهادی احتمال عوارض زودرس بعد از جراحی مثل نکروز پوست، ادم شدید و عفونت بیشتر را دارند و نیز اکثر جراحان ارتوپد ایران در دوران دستیاری خود عمدتاً با روش جراحی تورکو (Turco) آموزش می‌بینند و این روش یکی از متداول‌ترین روش‌های جراحی کلاب فوت به خصوص در کودکان زیر پنج سال است و از طرفی در ایران مطالعه زیادی در مورد نتایج درمانی و عوارض این روش جراحی انجام نشده است، نویسنده بر آن شد تا نتایج این روش درمانی را بررسی و ارائه نماید.

روش کار

مطالعه حاضر یک بررسی آینده‌نگر است. در این مطالعه تعداد ۶۵ پا متعلق به ۳۷ کودک بین ۶ ماه تا ۵ سال (۵۶-۶ ماه) که مبتلا به کلاب فوت مادرزادی (Congenital clubfoot) بودند و بیماری آنها جزئی از سندرم یا بیماری دیگری نبود و دفورمیتی

جراحی مقایسه شد (۱۵،۱۶). بیماران بر طبق معیار تورکو (Turco criteria) (۱۹،۲۰) پس از عمل جراحی در طبقه بندی زیر قرار گرفتند:

۱- عالی (Excellent): دفورمیتی به طور کامل از نظر بالینی و رادیوگرافیک اصلاح شده است. دورسی فلکشن میچ پا کامل است. کف پا صاف (plantigrade) است.

۲- خوب (Good): زوایای رادیوگرافیک اصلاح شده است. در معاینه بالینی پا Plantigrade است. ممکن است مقداری Deformity Flat-foot یا Adduction deformity در قسمت جلو پا دیده شود که کاملاً نرم و قابل اصلاح است. عضلات ساق آتروفی دارد.

۳- متوسط (Fair): از دست رفتن اصلاح به دست آمده دیده می شود ولی آنقدر شدید نیست که نیاز به جراحی مجدد باشد. این از دست رفتن اصلاح (Correction) هم در معاینه بالینی و هم در رادیوگرافی مشخص است. محدودیت دورسی فلکشن میچ پا تا ۹۰ درجه وجود دارد. ممکن است اصلاح بیش از حد (Over correction) نیز دیده شود.

۴- ناموفق (Failure): اصلاح (Correction) کاملاً از دست رفته که نیاز به جراحی مجدد می باشد.

عوارض زودرس محل جراحی که با معاینه بیماران در دوران بستری در بیمارستان مشخص شده بود نیز ثبت گردید. در این مطالعه سعی شد که نتایج عمل جراحی فوق هم بلافاصله بعد از جراحی و هم به طور تأخیری در پی گیری های انجام شده مورد تجزیه و تحلیل قرار گرفته و عللی که در پیدایش عود دفورمیتی و کاهش موفقیت این روش جراحی نقش دارند، مورد ارزیابی قرار گیرند. اطلاعات ثبت شده توسط نرم افزار Epi Info 6 مورد تجزیه و تحلیل آماری قرار گرفت.

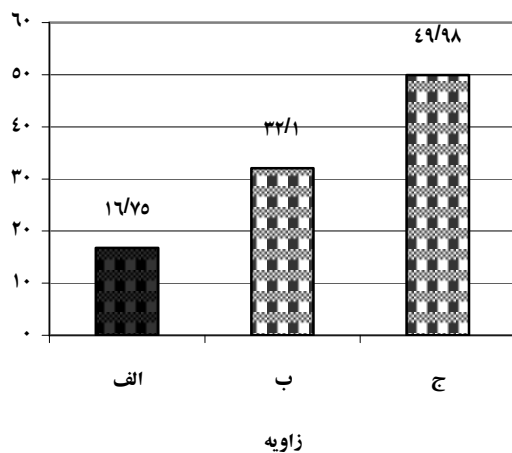
نتایج

تعداد ۶۵ پا متعلق به ۳۷ بیمار مورد عمل جراحی آزادسازی نسوج نرم به روش پوسترومدیال قرار گرفتند. در ۲۸ مورد

آنها با درمان کنسرواتو اصلاح نشده بود یا این که در سنین فوق به طور اولیه جهت درمان مراجعه کرده بودند و نیاز به جراحی کلاب فوت داشتند، انتخاب شدند. این مطالعه بین سال های ۱۳۷۷ تا ۱۳۸۰ در بخش ارتوپدی صورت گرفت. هیچ کدام از بیماران سابقه جراحی قبلی کلاب فوت نداشتند. تمامی این بیماران تحت عمل جراحی آزادسازی نسوج نرم خلفی داخلی (PMR) به روش Turco قرار گرفتند. بعد از جراحی بین هفته دوم تا سوم تعویض گچ کلاب فوت زیر بیهوشی صورت گرفته و حداکثر اصلاح (Correction) به دست آمد و در هفته ششم بعد از جراحی مجدداً گچ تعویض شده و پین خارج و بخیه ها نیز کشیده شدند. بیماران تا سه الی چهار ماه بعد از جراحی گچ گیری داشتند و بعد از آن از کفش های کلاب فوت و یا Pre-walker shoe استفاده کردند. قبل از جراحی در معاینه بالینی شدت دفورمیتی (با توجه به معیارهایی که در مقدمه آمده است)، میزان حرکات میچ پا و مفصل ساب تیلار، تعیین و رادیوگرافی های رخ و نیمرخ جهت تعیین زاویه تالو کالکانثال و نیز رادیوگرافی رخ جهت تعیین زاویه تالوس با متاتارس اول به عمل آمد (۱۱). بلافاصله بعد از عمل نیز زوایای فوق تعیین و ثبت شد. در پی گیری های بالینی نیز این زوایا جهت بررسی نتایج دیررس تعیین شد (حداقل شش ماه پس از جراحی). بعد از گچ اصلاحی دوم نیز حرکات مفاصل میچ و ساب تیلار مجدداً بررسی شد. اطلاعات هر بیمار شامل شدت دفورمیتی، یک طرفه یا دوطرفه بودن ناهنجاری، سابقه فامیلی کلاب فوت، رابطه فامیلی پدر و مادر، وضعیت زایمان، طول مدت عمل، سابقه گچ گیری قبل از عمل جراحی، طول مدت بستری، سن و جنس ثبت گردید.

در پی گیری های انجام شده معاینات بالینی با توجه به معیارهای ذکر شده انجام گردید و زوایای رادیوگرافیک مذکور نیز بررسی و با زوایای قبل و بلافاصله بعد از عمل

بود. کمترین مقدار زاویه بین استخوان تالوس و متاتارس اول ۶ درجه و بیشترین آن ۱۵ درجه پس از جراحی رسیده بود. به طور متوسط تغییر مقدار زوایا به دنبال جراحی در مورد زاویه تالوکالکائال در نمای رخ ۳۹/۹۸ درجه و در نمای نیمرخ همراه با دورسی فلکشن ۳۲/۱ درجه و در مورد زاویه بین تالوس و متاتارس اول ۱۶/۷۵ درجه بود (نمودار ۱). در پی گیری های بعدی که از ۶-۴ ماه بعد از عمل



نمودار ۱: متوسط تغییر مقدار زوایا به دنبال عمل جراحی

الف: تغییر در زاویه بین تالوس و متاتارس اول
ب: تغییر در زاویه تالوکالکائال در نمای نیمرخ
ج: تغییر در زاویه تالوکالکائال در نمای رخ

تا ۳۶ ماه بعد از عمل انجام شده رادیوگرافی های مجدد به عمل آمد. در مجموع تعداد ۱۷ پا (۲۶٪) عود دفورمیتی داشتند که ۱۳ مورد (۲۰٪) متاتارسوس آداکتوس، ۳ مورد (۴٪) اکتینوس و یک مورد (۱٪) واروس پاشنه بود (جدول ۱).

بیماری دوطرفه و در ۹ مورد یک طرفه بود. متوسط سن بیماران ۲۰/۳ ماه (۵ ماه تا ۶ سال) و میانه سنی آنها هنگام عمل جراحی ۱۲ ماه بود. بیماران مذکر ۲۳ مورد و مؤنث ۱۴ مورد بودند. در ۲ پا بیماری خفیف و در ۶۳ پا شدید بود. در ۳۲ بیمار زایمان واژینال انجام شده بود که یک مورد آنها بریچ بود و در پنج مورد زایمان به شکل سزارین بود که در چهار مورد به دلیل بریچ انجام شده بود. سابقه فامیلی کلاب فوت در تمامی موارد منفی بود. در ۱۳ مورد رابطه فامیلی بین پدر و مادر وجود داشت و در چهار مورد بیماران فرزند اول خانواده بودند. ۸ مورد بیماران گچ گیری قبل از عمل نداشتند و در بقیه موارد متوسط مدت گچ گیری به عنوان درمان کنسرواتیو قبل از عمل جراحی ۶/۵ هفته بود (۲ هفته تا ۲۴ هفته). در یک بیمار سین داکتیلی و در یک مورد دیگر پلی داکتیلی به عنوان ناهنجاری مادرزادی همراه بود و ناهنجاری دیگری در بیماران وجود نداشت و همگی کلاب فوت مادرزادی ایدیوپاتیک داشتند. متوسط طول مدت عمل جراحی ۱۴۱ دقیقه (۹۵-۱۸۵ دقیقه) بود. متوسط مدت بستری ۴/۳ روز (۸-۲ روز) بود. متوسط مدت پی گیری بعد از عمل جراحی ۲۴/۳ ماه بود. در همه بیماران قبل از عمل حرکات مفصل مچ پا و ساب تیلار غیر طبیعی بود و هشت تا ده هفته بعد از عمل در ۶۰ پا حرکات فوق طبیعی و در پنج پا غیر طبیعی بود. قبل از عمل در عکس رخ کمترین زاویه تالوکالکائال ۵ درجه و بیشترین مقدار ۲۵ درجه و در نمای نیمرخ در حالت بیشترین دورسی فلکشن کمترین زاویه تالوکالکائال صفر و بیشترین آن ۲۰ درجه بود. همچنین کمترین مقدار زاویه تالوس با متاتارس اول ۹ درجه و بیشترین مقدار ۸ درجه بود. بلافاصله پس از انجام عمل جراحی کمترین مقدار زاویه تالوکالکائال در نمای رخ ۳۶ درجه و بیشترین مقدار آن ۵۳ درجه بود و در نمای نیمرخ همراه با دورسی فلکشن کمترین مقدار زاویه ۲۷ درجه و بیشترین آن ۴۸ درجه

بحث و نتیجه گیری

جدول ۱: فراوانی عود دفورمیتی پس از جراحی

درصد	تعداد	فراوانی نوع دفورمیتی
۲۰	۱۳	متاتارسوس آداکتوس
۴	۳	اکینوس
۱	۱	واروس پاشنه

کلاب فوت مادرزادی ناهنجاری است که تشخیص آن با معاینه بالینی و رادیوگرافی کار مشکلی نیست. در این بیماری مشکل اصلی برای بیمار، والدین او و نیز پزشک معالج، نحوه درمان و تمایل این بیماری به عود و مقاومت در برابر روش‌های مختلف درمانی می‌باشد. همانطوری که در مقدمه نیز اشاره شد در کودکان بالای شش ماه مبتلا به این ناهنجاری نیاز به درمان جراحی می‌باشد و روش PMR تورکو بسیار متداول است. در یک مطالعه توسط نخعی در ایران میزان موفقیت این عمل جراحی در ۷۰٪ در یک پی‌گیری به طور متوسط سه ساله بررسی شد که ۴۹٪ موارد نتیجه عالی تا خوب، ۳۹٪ نسبتاً خوب و ۱۱٪ ضعیف بود (۱). در مطالعه تورکو در بررسی ۳۱ پا در یک پی‌گیری دو ساله در ۸۷٪ موارد که نتیجه عالی و یا خوب، در ۹٪ نسبتاً خوب و در ۳٪ ناموفق بود. در بررسی مذکور بهترین نتایج عمل جراحی در کودکان زیر دو سال بود (۱۹،۲۰).

Zaky در مطالعه خود ضمن در نظر گرفتن نیاز به جراحی مجدد در بیماران جراحی شده با روش تورکو میزان موفقیت عمل جراحی در بیماران مورد بررسی خود را ۹۲٪ رضایت‌بخش اعلام کرده و بهترین نتایج درمان جراحی را در کودکان با متوسط سن یک سال گزارش کرده است. در مطالعه مذکور آنچه بیش از همه با میزان موفقیت عمل جراحی رابطه عکس داشت سن بالای بیست ماه هنگام عمل بود (۲۱). مطالعه Kamolpom نیز بر روی یکصد و یک پا نتایج خوب و عالی تا حد ۸۹/۱٪ در پی داشت (۹). Levin به دنبال این عمل جراحی ۳۸/۹٪ نتیجه عالی و ۲۶/۹٪ نتیجه خوب داشت و سن بالای ۲۲ ماه در هنگام جراحی را به عنوان ریسک فاکتوری برای نتایج این تکنیک جراحی اعلام داشت (۱۰). مطالعه Harrold و Derosa نیز نتایج مشابهی داشت (۵۸).

در بیمارانی که عود دفورمیتی داشتند متوسط سن ۲۹/۳ ماه بود (۵۶-۱۰ ماه) و متوسط مدت گچ‌گیری قبل از عمل جراحی ۵/۸ هفته بود. ۱۲ مورد از موارد فوق سن بالای ۲ سال داشتند و کودکان با بالاترین طیف سنی یعنی ۴۸ ماهه و ۵۶ ماهه همگی در این گروه قرار داشتند.

چهار مورد (۶ پا) از موارد فوق پی‌گیری منظمی در مورد گچ‌گیری‌های بعد از هفته ششم و پوشیدن کفش مخصوص کلاب فوت نداشتند. در معاینه بالینی انجام شده در پی‌گیری‌ها علاوه بر حرکات مچ پا و مفصل ساب‌تیلار به شکل پا و آتروفی عضلات ساق نیز توجه شده بود. با توجه به معیارهای تورکو می‌توان نتایج عمل را به شکل زیر اعلام کرد:

عالی (Excellent): ۲۱ پا

خوب (Good): ۲۷ پا

نسبتاً خوب (Fair): ۱۳ پا

ناموفق (Failure): ۴ پا

سن بیمارانی که عمل ناموفق داشتند هنگام جراحی بالای سه سال بود. در شش مورد (۹٪) عوارض فوری جراحی دیده شد که شامل دو مورد تاول در محل بستن تورنیکت، سه مورد ادم شدید اندام تحتانی (که نیاز به شکافتن گچ بود) و یک مورد عفونت در محل زخم جراحی بود. در این دسته در دو مورد گچ‌گیری قبل از جراحی انجام نشده بود و در چهار مورد سن بیمار بالای دو سال بود.

در پایان مطالعه بر طبق معیارهای Turco در ۴۸ پا (۷۳٪) نتیجه در حد عالی و یا خوب، ۱۳ پا (۲۰٪) نتیجه نسبتاً خوب و در ۴ پا (۶٪) نتیجه ناموفق بود. در ۱۷ پا (۲۶٪) که عود دفورمیتی دیده شد که شایع‌ترین دفورمیتی متاتارسوس آدکتوس (۱۳ پا) بود که با نتایج مطالعات مطالعه دیگران مطابقت دارد (۱۴، ۱۷، ۱۸، ۲۱). در بیمارانی که در پی‌گیری دیررس عود دفورمیتی داشتند این دفورمیتی‌ها حداقل ۸/۷ ماه بعد از جراحی مشاهده شد. در این گروه متوسط سن ۲۹/۳ ماه بود که در مقایسه با کل بیماران (۲۰/۳ ماه) بالاتر است. از طرفی از ۱۷ مورد فوق ۱۲ مورد (۷۰٪) سن بالای ۲ سال در هنگام جراحی داشتند و کودکان با بالاترین طیف سنی (۴ سال به بالا) نیز همگی در این گروه بودند. متوسط گچ‌گیری قبل از عمل در این بیماران ۵/۸ هفته بود که در مقایسه با متوسط آن در کل بیماران ۶/۵ هفته است و این عامل به عنوان فاکتوری در عود دفورمیتی محسوب نمی‌شود. با توجه به اینکه در چهار مورد (۶ پا) از این ۱۷ مورد در پی‌گیری‌ها والدین در مورد پوشیدن کفش کلاب‌فوت یا گچ‌گیری (گچ‌گیری‌های پس از هفته ششم) همکاری لازم نداشتند، به طور کلی مسأله فوق فاکتور مهمی در عود محسوب می‌شود. با در نظر گرفتن محدوده اطمینان (Confidence interval) ۹۵٪ نتیجه درمان ۸۶/۷۲ درصد مثبت ارزیابی می‌شود. به طور خلاصه به نظر می‌رسد جراحی PMR به روش تورکو در کودکان مبتلا به کلاب‌فوت مادرزادی با سن کمتر از ۵ سال قادر به اصلاح دفورمیتی می‌باشد که تقریباً در همه بیماران ما با توجه به بررسی رادیوگرافیک بلافاصله بعد از عمل جراحی این مسأله دیده شد. عود دفورمیتی حداقل هشت ماه پس از عمل در بعضی بیماران نشان می‌دهد که سن بالای دو سال در هنگام جراحی و نیز عدم توجه همراهیان بیمار به دستورات پزشک معالج در مورد گچ‌گیری‌های منظم بعد از عمل و نیز پوشیدن کفش

در مطالعه حاضر که روی ۳۷ بیمار انجام شده تعداد موارد دوطرفه شیوع زیادی داشت (۷۵٪)، در حالیکه به طور کلی شیوع دوطرفه بودن ۵۰٪ ذکر می‌شود (۳). شاید دلیل آن باشد که در مطالعه حاضر فقط کودکانی که بیماری آنها به درمان کنسرواتیو مقاوم بوده و نیاز به جراحی داشتند وارد شده‌اند و می‌توان استنباط کرد مواردی که از نوع مقاوم بوده و نیاز به درمان جراحی دارند دفورمیتی دوطرفه در آنها شایع‌تر است. همچنین در مطالعه حاضر در پنج بیمار از ۳۷ بیمار مورد بررسی زایمان به شکل سزارین بوده که چهار مورد آن به علت بریچ بوده، بنابر این در این بیماران malposition داخل رحم به عنوان یک cofactor همراه با این آنومالی نبوده است. در ۱۳ مورد والدین بیمار رابطه فامیلی نزدیکی داشتند که با توجه به حجم کم نمونه در این مورد نمی‌توان اظهار نظر نمود. نتایج این عمل جراحی را می‌توان در دو مرحله از نظر بعد زمانی بررسی کرد. یکی بلافاصله بعد از جراحی که با رادیوگرافی‌های انجام شده می‌توان قضاوت کرد و دیگری به طور دیررس که حداقل ۸ ماه پس از جراحی با معاینه بالینی و رادیوگرافی‌های انجام شده نتایج بررسی می‌شود.

رادیوگرافی‌های بلافاصله بعد از عمل جراحی نشان‌دهنده تغییر متوسط زوایای تالوکالکانثال در نمای رخ به میزان ۳۹/۹۸ درجه و در نمای نیم‌رخ به میزان ۳۲/۱ درجه و در مورد زاویه تالوس و متاتارس اول ۱۶/۷۵ درجه می‌باشد که بسیار موفقیت‌آمیز است (نمودار ۱) و تقریباً در همه موارد بعد از جراحی دفورمیتی در رادیوگرافی (که خود معیار خوبی جهت اصلاح دفورمیتی است) اصلاح شده است. Zaky نیز در مطالعه خود به همین نتیجه رسیده بود (۲۱). عوارض زودرس در شش مورد (۹٪) بوده که زیاد نیست و عوارض جدی هم نبوده است. ۸-۱۰ هفته بعد از عمل نیز در ۶۰ مورد حرکات مچ پا و ساب تیلار طبیعی شده است.

با نتایج درمانی جراحی آزادسازی نسوج نرم با روش Cincinnati در کودکان بین ۲ تا ۵ سال صورت گیرد تا درصد موفقیت آن در این گروه سنی که روش تورکو با موفقیت کمتری همراه می‌باشد، ارزیابی شود.

کلاب فوت می‌تواند نقش مهمی در به وجود آمدن عود بیماری داشته باشد. البته لازم است مطالعه طولانی‌تری در این مورد صورت گیرد. از طرفی چون این یک بیماری بسیار پیچیده است، لازم است بعد از این پژوهش، تحقیق دیگری در رابطه

منابع

۱. نخعی: نتیجه آزادسازی نسوج خلفی - داخلی (PMR) در کودکان کمتر از سه سال. مقاله ارائه شده در کنگره سالانه انجمن جراحان ارتوپدی ایران، آبان ماه ۱۳۷۹.
- Attenborough CG. Severe congenital talipes equinovarus. *JBJS* 1966; 48(1): 31-9.
 - Canale S.T. Campbell's operative orthopaedics. Vol 1, 9th ed., Mosby, 1998; P937, 952.
 - Demiglio A. Strategic errors in surgery for clubfoot. Update and controversies on clubfoot. 1993; 223.
 - DeRosa GP and Stepro D. Results of posteromedial release for the resistant clubfoot. *J Pediatr Orthop* 1986; 6(5): 590-5.
 - Diepstraten AF. Congenital clubfoot. *Acta Orthop Scand* 1996; 67(3): 305-12.
 - Handelsman JE and Badalamente MA. Neuromuscular studies in clubfoot. *J Pediatr Orthop* 1981; 1(1): 23-32.
 - Harrold AJ and Walker CJ. Treatment and prognosis in congenital clubfoot. *JBJS [Br]* 1983; 65(1): 8-11.
 - Kamolporn MD. Results of modified PMR in True clubfoot. *J Siriraj Hospital Gaz* 2000; 52: 162-171.
 - Levin MN. Results of PMR in clubfoot. *Clinical Orthop* 1999; 242: 265-8.
 - Meary R. Measurements of the angle between the talus and first metatarsal. *Rev Chir Orthop* 1967; 53: 340-410.
 - Mosca V.S. Clubfoot (congenital talipes equinovarus). In: Morrissy R.T and Weinsstein S.L (eds.), Lovell and Winter's pediatric orthopedics. Vo 2, 5th ed., USA, Lipincott, Williams & Willkins Co., 2001; PP1153-1161.
 - Ponseti IV. Treatment of congenital clubfoot. *JBJS* 1992; 74(3): 448-54.
 - Schaefer D and Hefti F. Combined cuboid/cuneiform osteotomy for correction of residual adductus deformity in idiopathic and secondary clubfeet. *JBJS [Br]* 2000; 82(6): 881-4.
 - Simmons GW. Analytical radiography of club feet. *JBJS* 1977; 59-B(4): 485-9.
 - Simmons GW. Analytical radiography and the progressive approach in talipes equinovarus. *Orthop Clin North Am* 1978; 9(1): 187-206.
 - Tachdjian M.O: Tachdjian's pediatric Orthopaedics. Vol 4, 2nd ed., W.B. Saunders Co., 1990; PP2428-84.
 - Tarraf YN and Carroll NC. Analysis of the components of residual deformity in clubfeet presenting for reoperation. *J Pediatr Orthop* 1992; 12(2): 207-16.
 - Turco VJ. Surgical correction of resistant clubfoot One-stage posteromedial release with internal fixation: a preliminary report. *JBJS* 1971; 53(3): 477-97.
 - Turco VJ. Resistant congenital clubfoot-one-stage Posteromedial release with internal fixation. A follow-up report of a fifteen-year experience. *JBJS* 1979; 61(6A): 805-14.
 - Zaky H. Evaluation of the results of surgical treatment of idiopathic clubfoot. *AAOS* 1989; Annual meeting.