

بررسی توزیع اسیدسیالیک در اپیدیدیم موش

دکتر علیرضا محمودیان^۱، فرزانه زمان سلطانی^۲، دکتر حسن علوی^۱ و دکتر علیرضا فاضل^۳

خلاصه

مطالعات انجام شده نشان داده‌اند که اپی‌تلیوم اپیدیدیم و ترشحات آن در بلوغ اسپرم نقش حیاتی دارند. در این ترشحات مقدار فراوانی گلیکوکانجوگیت وجود دارد که دارای قند انتهایی اسیدسیالیک می‌باشند. این قند انتهایی با دخالت در میان‌کنش‌های سلولی و پوشاندن گیرنده‌های سطحی در حفاظت و بلوغ اسپرم‌ها نقش مهمی دارد. لذا با توجه به نقش و اهمیت اسیدسیالیک الگوی گسترش این قند انتهایی در قسمت‌های مختلف اپیدیدیم موش با استفاده از روش لکتین هیستوشیمی بررسی گردید. بافت اپیدیدیم از ۱۵ موش بالغ مذکر از نژاد Balb/c تهیه گردید. و پس از فیکساسیون و طی مراحل معمول آزمایشگاهی از بلوک‌های پارافینی، برش‌های ۵ میکرومتری تهیه شد. لام‌ها با استفاده از روش لکتین هیستوشیمی تحت تاثیر لکتین WGA (Wheat Germ Agglutinin) که برای شناسایی اسیدسیالیک اختصاصی است، قرار گرفتند. سپس با استفاده از میکروسکپ نوری واکنش به این لکتین مورد بررسی قرار گرفت. میزان واکنش‌ها در سلول‌های اپی‌تلیال و اسپرم‌ها در نواحی مختلف اپیدیدیم از نظر آماری تفاوت معنی‌دار داشت. به این ترتیب که در اسپرم‌ها و استروسیلیاها و سطح لومینال در ناحیه سر واکنش‌ها کمتر بود و در ناحیه دم حداکثر واکنش‌ها ملاحظه گردید. واکنش سلول‌های اپی‌تلیوم نیز در سر بسیار کمتر از نواحی جسم و دم بود. اسیدسیالیک در ساختمان بسیاری از گلیکوپروتئین‌هایی که در اپیدیدیم ترشح می‌شوند شناسایی شده و در بلوغ نهایی اسپرم‌ها مورد نیاز می‌باشد. به نظر می‌رسد که این بلوغ با توجه به افزایش واکنش‌ها در طول انتقال اپیدیدیمی بیشتر در نواحی جسم و دم اپیدیدیم صورت می‌پذیرد. افزایش محتوی اسیدسیالیک اسپرم‌ها در حین عبور از اپیدیدیم، احتمالاً در نتیجه ترشح گلیکوکانجوگیت‌های حاوی این ترکیب توسط سلول‌های اصلی و فلاسک

واژه‌های کلیدی: اپیدیدیم، اسیدسیالیک، لکتین هیستوشیمی، موش

۱- استادیار گروه علوم تشریحی، ۲- دانشجوی دکتری علوم تشریحی، ۳- استاد گروه علوم تشریحی، دانشگاه علوم پزشکی و خدمات بهداشتی - درمانی مشهد

دریافت مقاله: ۱۳۸۲/۵/۱۹ دریافت مقاله اصلاح شده: ۱۳۸۳/۱/۲۴ پذیرش مقاله: ۱۳۸۳/۲/۳۰

مقدمه

قندی انتهایی اسیدسیالیکی بوده و از چسبیدن و آگلوتیناسیون دم به دم اسپرم‌ها در حین عبور یا ذخیره شدن در اپیدیدیم جلوگیری می‌کند (۸). نقش گلیکوپروتئین‌های GP-83, GP-49 در بلوغ اسپرم ناشناخته مانده است (۱۰).

یکی از روش‌های بسیار سودمند که برای ارزیابی و ردیابی گلیکوکانجوگیته‌ها با قندهای انتهایی خاص مورد استفاده قرار می‌گیرد روش لکتین هیستوشیمی است. لکتین‌ها در سال ۱۹۸۰ به عنوان پروتئین‌های متصل شونده به کربوهیدرات‌ها شناخته شدند. این ترکیبات آنزیم یا آنتی‌بادی نبوده، سلول‌ها را آگلوتینه کرده و باعث جداسازی و ته‌نشین شدن پلی‌ساکاریدها یا گلیکوکانجوگیته‌ها می‌شوند (۱۲). لکتین‌ها تمایلات متفاوتی برای اتصال به کربوهیدرات‌های ویژه و اختصاصی داشته و ابزاری سودمند برای بررسی سطح سلول و پی‌گیری تمایز و تغییر شکل سلولی می‌باشند (۱۳).

با توجه به نقش و اهمیت گلیکوکانجوگیته‌های اپیدیدیمی و به خصوص اسیدسیالیکی، مطالعه حاضر به منظور تعیین الگوی توزیع اسیدسیالیکی در سلول‌های اپی‌تلیوم اپیدیدیم و محتویات مجرای آن با استفاده از روش لکتین هیستوشیمی و لکتین WGA صورت گرفت. وجود یک الگوی طبیعی می‌تواند در آینده به تشخیص موارد پاتولوژیک احتمالی که ممکن است در اثر عوامل مختلفی به وجود آید کمک نماید.

مواد و روش‌ها

۱- روش تهیه بافت و آماده‌سازی مقاطع:

این بررسی بر روی ۱۵ موش مذکر بالغ و بارور از نژاد Balb/c با سنین ۲ تا ۴ ماهه و با وزن بین ۲۵ تا ۳۰ گرم، تهیه شده از مرکز سرم‌سازی رازی مشهد، انجام شد. حیوانات در شرایط استاندارد از نظر درجه حرارت، تاریکی و روشنایی، غذا و آب قرار داشتند. تحت شرایط بی‌هوشی با کلروفورم، اپیدیدیم‌ها خارج و به مدت ۴۸ ساعت در فیکساتیو B4G (۷،۹) قرار گرفتند. B4G شامل شش درصد کلریدمرکوریک، یک درصد گلو تارالدئید و یک درصد استات سدیم می‌باشد. این محلول باید ۶ باشد (۷). پس از فیکساسیون مراحل آماده‌سازی معمولی یعنی آب‌گیری در غلظت‌های صعودی الکل، شفاف‌سازی در گزبل، آغشته‌سازی و قالب‌گیری با پارافین را طی کرده و از بلوک‌های پارافینی به دست آمده برش‌های ۵ میکرونی تهیه شد (۲،۷،۹).

اپی‌تلیوم اپیدیدیم و ترشحات آن در بلوغ اسپرم نقش حیاتی دارند. در مطالعه بافت‌شناسی، سلول‌های این اپی‌تلیوم مطبق کاذب استوانه‌ای، از نظر مورفولوژیک و هیستوشیمی متفاوت هستند و عمل برخی از آنها در ارتباط با ترشح اپیدیدیم می‌باشد (۱۰). این اپی‌تلیوم اکثراً از سلول‌های اصلی و قاعده‌ای و به تعداد بسیار کمتری از سلول‌های فلاسک یا باریک تشکیل شده است (۴). ۲٪ از جمعیت سلولی این اپی‌تلیوم را نیز لنفوسیت‌های مهاجر تشکیل می‌دهند (۱۴). نقش سلول‌های اصلی را جذب آب از برون‌ده بیضه و ترشح گلیکوکانجوگیته‌های مربوط به بلوغ اسپرم می‌دانند. نقش سلول‌های فلاسک عمدتاً ناشناخته مانده است ولی احتمالاً آنها نیز در ترشح گلیکوکانجوگیته‌ها دخالت دارند (۴). سلول‌های قاعده‌ای ممکن است سلول‌های بنیادی برای ترمیم اپی‌تلیوم باشند (۳).

در ترشحات اپیدیدیم که برای بلوغ اسپرم ضروری است، مقدار فراوانی گلیکوکانجوگیته وجود دارد (۱۰). از جمله SMA4 (Sperm Maturation Antigen) گلیکوپروتئین اسیدی اپیدیدیمی، گلیکوپروتئین ۴۹- و گلیکوپروتئین ۸۳- که در سطح اسپرم بالغ موش وجود دارد و در حین عبور از اپیدیدیم به آن افزوده می‌شود (۱۰). در میان این ترکیبات SMA4 (GP-83, GP-49) دارای قندی انتهایی اسیدسیالیکی می‌باشند. نتایج یک مطالعه دیگر بر روی قوچ نیز نشان داده است که عبور اسپرم از اپیدیدیم و بلوغ آن با افزایش محتوی اسیدسیالیکی اسپرم‌ها همراه است (۱۱). این بررسی بر روی اسپرم‌های استخراج شده از اپیدیدیم صورت گرفته است. اسیدسیالیکی نقش مهمی در پوشاندن نواحی آنتی‌ژنیک موجود بر روی اسپرم دارد و باعث حفاظت اسپرم‌ها در حین عبور از مسیر تناسلی مؤنث می‌شود. این در حالی است که با عبور اسپرم از این مسیر تا رسیدن آن به تخمک از میزان اسیدسیالیکی سطح آن کاسته می‌شود که برای ظرفیت‌گیری مورد نیاز بوده و باعث می‌شود لیگاند‌های خاص کربوهیدراتی مسؤول شناسایی منطقه شفاف تخمک در سطح اسپرم ظاهر شود (۱۲). در مطالعه صورت گرفته قبلی که بر روی اسپرم‌های جدا شده از نواحی مختلف اپیدیدیم صورت گرفته چنین نتیجه‌گیری شده است که آنتی‌ژن بلوغ اسپرم که به‌وسیله سلول‌های بخش پروکسیمال جسم اپیدیدیم ترشح می‌شود و به سطح تاژک SMA4 اسپرم موش در حین انتقال اپیدیدیمی منتقل می‌گردد، دارای واحد

۲- روش لکتین هیستوشیمی

مقاطعی که با B4G فیکس شده بودند، به منظور برداشتن کامل املاح مرکوریک موجود در فیکس B4G به مدت ده دقیقه در محلول Alcoholic iodine قرار گرفتند (۹). لام‌ها پس از شستشو به مدت نیم ساعت در محلول بافر فسفات سالین گذاشته شدند (۹). بر روی هر لام چند قطره از لکتین WGA کونژوگه با HRP (Hrose radish peroxidase) (سیگما) رقیق شده با بافر فسفات به نسبت ۱:۱۰۰ ریخته شد (۱۱، ۱۲). پس از گذشت ۲ ساعت، کلیه لام‌ها با بافر فسفات سالین شسته شده و به مدت ده دقیقه در مجاورت Diaminobenzidine (DAB) با غلظت ۰/۳٪ در بافر فسفات که به آن ۲۰۰ میکرولیتر آب اکسیژنه افزوده شده بود، قرار داده شدند. برای ایجاد رنگ زمینه از محلول آلسین‌بلو با pH=۲/۵ و به مدت ۵ دقیقه استفاده شد (۷، ۹). پس از آن لام‌های آماده شده با میکروسکوپ نوری چندنفره و توسط چند نفر از همکاران به طور هم‌زمان مورد بررسی قرار گرفتند. بر اساس شدت واکنش در سلول‌های مختلف نسبت به لکتین که به صورت رنگ قهوه‌ای ظاهر می‌شود و با استفاده از روش به کار برده شده در مطالعات Arya (۱) و Burkett (۴) نمرات صفر تا ۴ برای هر یک منظور شد. به این ترتیب که برای عدم واکنش نمره صفر، برای واکنش ضعیف نمره ۱، برای واکنش متوسط نمره ۲، برای واکنش قوی نمره ۳ و برای واکنش شدید نمره ۴ منظور گردید. با استفاده از آزمون آماری آنالیز واریانس میانگین‌های بدست آمده از واکنش هر سلول در سه ناحیه مختلف سر، جسم و دم با هم مقایسه شدند. در مورد سلول فلاسک که محدود به دو ناحیه سر و جسم اپیدیدیم می‌شود برای مقایسه میانگین‌های دو ناحیه از t-test استفاده گردید.

نتایج

۱- واکنش‌های ایجاد شده در ناحیه سر اپیدیدیم (تصویر

۱):

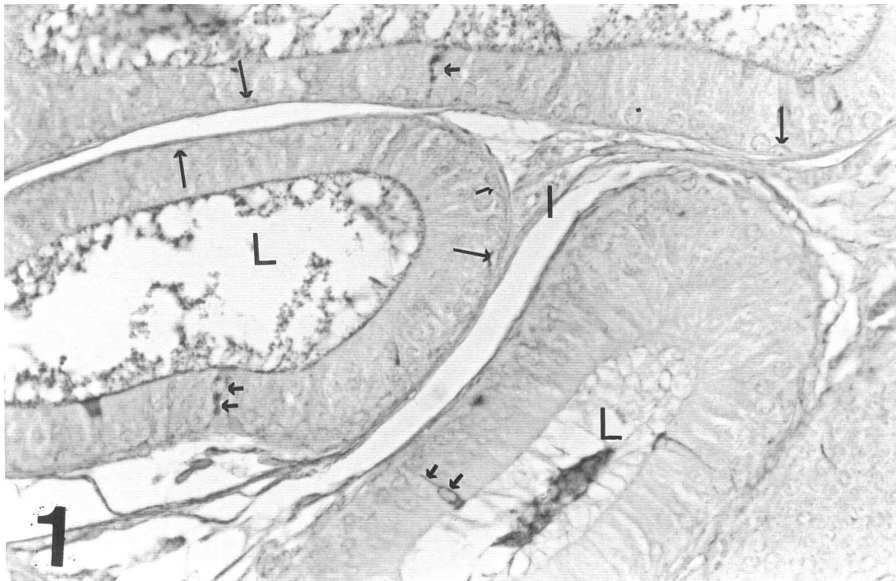
در سلول‌های اصلی واکنش‌های ضعیف (+) و محدود به ناحیه سوپرانوکلتار (منطقه گلژی) دیده شد. ولی در سیتوپلاسم رأسی و قاعده‌ای این سلول‌ها هیچ‌گونه واکنشی ملاحظه نشد. در سطح لومینال و استروسیلیاها نیز واکنش‌ها عمدتاً منفی بود و ندرتاً در برخی مقاطع واکنش‌های متوسطی (++) به چشم خورد. عدم واکنش به WGA در سلول‌های قاعده‌ای نیز دیده شد ولی در سلول‌های باریک یا فلاسک واکنش‌هایی شدید (++++) چه در منطقه گلژی (منظور از منطقه گلژی، مجموعه دستگاه گلژی، قسمتی از سیتوپلاسم که بین دستگاه گلژی و

پرده سلولی قرار گرفته است، غشاء سلول و سطح سلول می‌باشد که توسط میکروسکوپ نوری قابل رؤیت است) و چه در سیتوپلاسم‌های رأسی و قاعده‌ای مشاهده شد. همان‌طور که در تصویر ۱ ملاحظه می‌شود تعداد این سلول‌ها نسبت به سلول‌های اصلی و قاعده‌ای بسیار اندک است. در غشاء پایه واکنش به WGA متوسط (++) است. در مورد توده اسپرم لومینال در ناحیه ابتدایی سر در اکثر مقاطع اسپرم‌ها واکنش‌های ضعیف تا متوسطی نشان دادند.

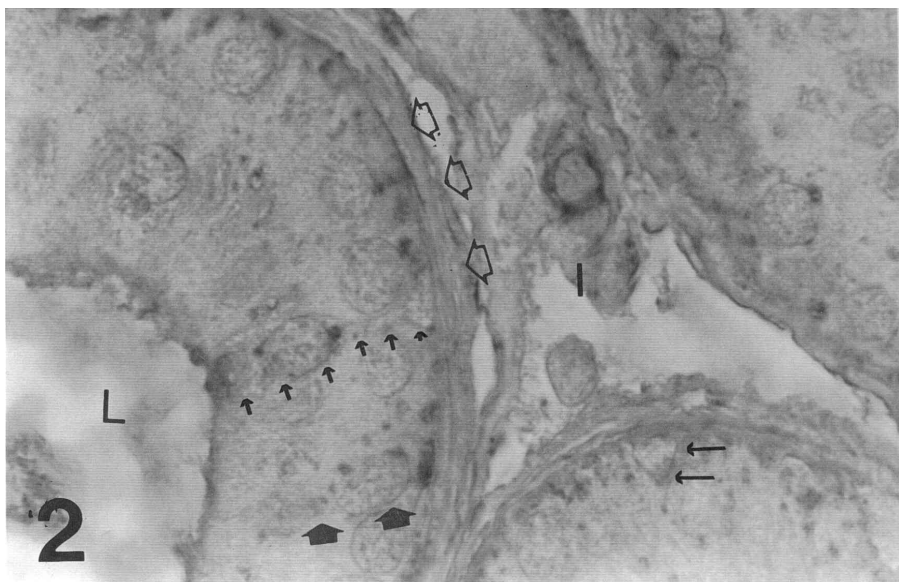
۲- واکنش‌های ایجاد شده در ناحیه جسم اپیدیدیم (تصویر

۲ و ۳):

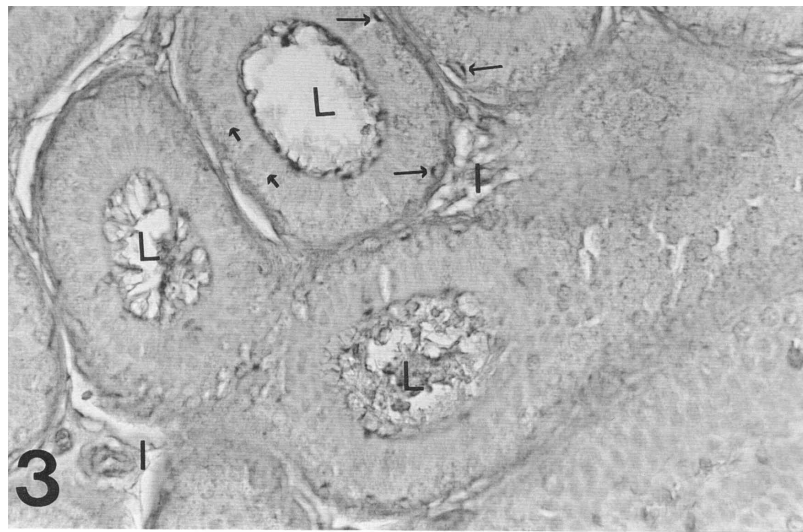
در سلول‌های اصلی واکنش‌های متوسط تا قوی در منطقه گلژی و واکنش‌های ضعیفی در سیتوپلاسم‌های قاعده‌ای و رأسی مشاهده شد. سطح لومینال و استروسیلیاها واکنش‌هایی قوی (+++) نشان دادند. در بخش ابتدایی جسم، سلول‌های فلاسک به تعداد کم همچنان وجود داشته و از نظر واکنش مانند همتهای خود در سر بوده ولی در ناحیه دیستال جسم از تعداد آن‌ها کاسته می‌شد. سلول‌های قاعده‌ای نیز که در سر واکنشی نداشتند در ابتدای جسم واکنش‌هایی قوی نشان دادند. این واکنش در ناحیه دیستال جسم و خصوصاً در منطقه گلژی آنها افزوده شده و (++++) گردید. در غشاء پایه جسم اپیدیدیم واکنش به WGA قوی بوده و بر شدت واکنش اسپرم‌های لومینال نیز افزوده شده و به (++++) رسید.



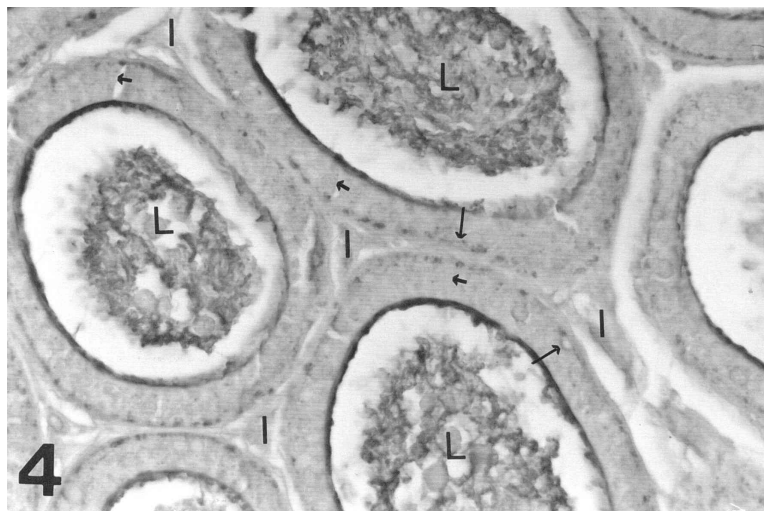
تصویر ۱: مقطعی از ناحیه سر اپیدیدیم موش رنگ آمیزی شده با WGA و آلسین بلو با بزرگنمایی ۱۰۰۰. واکنش در مناطق گلژی بسیار ناچیز و در بقیه نقاط نیز منفی است. در این ناحیه واکنش شدید سلول‌های فلاسک قابل توجه است. سلول‌های قاعده‌ای نیز بدون واکنش هستند. تعداد بسیار اندک این سلول‌ها در مقایسه با سلول‌های اصلی به وضوح مشهود است.
L: مجرای اپیدیدیم، پیکان کوتاه: سلول فلاسک، پیکان بلند: غشاء پایه لوله، I: بافت بینابینی



تصویر ۲: مقاطع عرضی از ناحیه ابتدائی جسم اپیدیدیم موش رنگ آمیزی شده با لکتین و آلسین بلو با بزرگنمایی ۴۰۰۰. واکنش در مناطق گلژی سلول‌های اصلی قابل ملاحظه است. واکنش‌های نسبتاً شدید قاعده‌ای مربوط به سلول‌های قاعده‌ای است. سطح لومینال و استروسیلیاها نیز واکنش‌هایی قوی دارند.
I: بافت بینابینی، L: مجرای اپیدیدیم، پیکان کوتاه: سلول فلاسک، پیکان بلند: سلول قاعده‌ای



تصویر ۳: مقطع دیستال جسم اپیدیدیم رنگ آمیزی شده با لکتین و آلسین بلو با بزرگنمایی ۱۰۰۰. واکنش در مناطق گازی سلول‌های قاعده‌ای غشاء پایه سطح لومینال و استروسیلیاها قابل توجه است. A: بافت بینابینی، L: مجرای اپیدیدیم، پیکان کوتاه: سلول اصلی، پیکان بلند: سلول قاعده‌ای



تصویر ۴: مقاطع دم اپیدیدیم رنگ آمیزی شده با لکتین WGA و آلسین بلو با بزرگنمایی ۱۳۲۰. واکنش شدید در توده اسپرم و سطح لومینال ملاحظه می‌شود. سلول‌های قاعده‌ای نیز واکنش شدید خود را حفظ کرده‌اند. A: بافت بینابینی، L: مجرای اپیدیدیم، پیکان کوتاه: سلول اصلی، پیکان بلند: سلول قاعده‌ای

۳- واکنش‌های ایجاد شده در ناحیه دم اپیدیدیم (تصویر ۴): شدت واکنش در سلول‌های اصلی در منطقه گلژی، سیتوپلاسم رأسی و قاعده‌ای مشابه ناحیه جسم بود. واکنش (++++) سلول‌های قاعده‌ای که در جسم مشاهده شد در این ناحیه نیز ادامه داشت. در این ناحیه سلول‌های فلاسک مشاهده نشدند. توده اسپرم و سطح لومینال و غشاء پایه نیز واکنش‌های شدیدی داشتند. استرئوسیلیاها در این ناحیه به علت کوتاهی چندان قابل تشخیص از سطح لومینال نیستند.

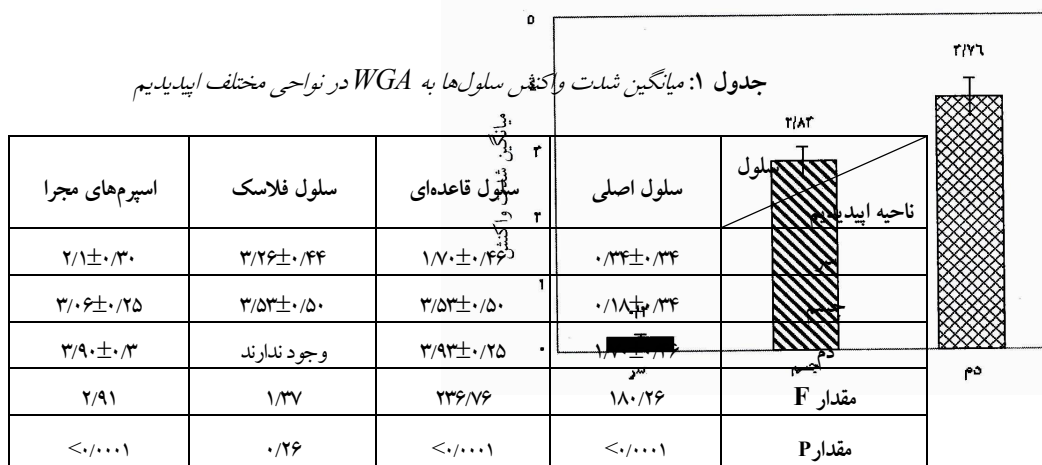
جدول ۱ میانگین شدت واکنش سلول‌ها به WGA را در نواحی مختلف نشان می‌دهد. مقایسه نتایج نشان می‌دهد که جز در مورد سلول‌های فلاسک در سه مورد دیگر اختلاف معنی‌دار بین سه ناحیه اپیدیدیم وجود دارد.

بخش‌های اپیدیدیم

نمودار ۱: مقایسه میانگین شدت واکنش استرئوسیلیاها و سطح

لومینال به WGA در نواحی مختلف اپیدیدیم. تفاوت واکنش بین هر سه

بخش معنی‌دار می‌باشد ($P < 0.001$).



پلاسمایی اسپرم افزوده می‌گردد (۱،۵). برخی از بنیان‌های قندی موجود در سطح غشاء ممکن است با گلیکوزیدازها و یا گلیکوزیل ترانسفرازهای اپیدیدیمی که شدیداً فعال هستند، دچار تغییراتی شوند (۱).

در مطالعه صورت گرفته توسط Liu و همکاران که با استفاده از پروب‌های یابنده گلیکوپروتئین‌های GP-83 و GP-49 و روش Western blot در اپیدیدیم موش انجام شد، در ناحیه سر، فقط تعداد معدودی از سلول‌های اپی‌تلیال ردیابی شدند. محتویات اپیدیدیم نیز در ناحیه سر فاقد این دو ترکیب بودند ولی در ناحیه جسم در سلول‌های اصلی و توده اسپرم لومینال ظاهراً هر شده‌اند و در این میان استرئوسیلیاها و بخش راسی سلول‌های اصلی بیشتر از همه حضور این دو را نشان داده‌اند و در نتیجه چنین برداشت کردند که این دو فاکتور به وسیله سلول‌های

بحث

بررسی نتایج به دست آمده نشان می‌دهد که میزان واکنش سلول‌های اپی‌تلیوم و اسپرم‌های مجرا به لکتین WGA در نواحی مختلف اپیدیدیم متفاوت است (تصاویر ۱ تا ۴). از آنجایی که این لکتین به صورت اختصاصی به قند انتهایی اسیدسیالیک متصل می‌شود می‌توان چنین نتیجه گرفت که مقدار اسیدسیالیک در این سلول‌ها در نواحی مختلف اپیدیدیم متغیر است. این تغییر که به صورت افزایش از ناحیه سر به سمت دم مشاهده می‌شود (شکل ۱) گویای این حقیقت است که با عبور اسپرم‌ها از اپیدیدیم بر محتوای اسیدسیالیک آن افزوده می‌شود. اپی‌تلیوم اپیدیدیم نقش غیرقابل انکاری در ساخت و ترشح گلیکوپروتئین‌ها به داخل مایع لومینال دارد. این ترشحات در مجرای اپیدیدیم به عنوان محیطی برای انتقال اسپرم‌ها مورد استفاده قرار می‌گیرد. برخی از این گلیکوپروتئین‌ها به غشاء

و همکاران که بر روی اسپرم‌های بالغ و نابالغ قوچ صورت گرفته هماهنگ است (۱۱).

۲- نتایج به دست آمده در این بررسی با مطالعات قبلی صورت گرفته مبنی بر اینکه بخشی از واکنش‌ها به لکتین WGA و افزایش اسیدسیالیکی مربوط به GP-49 و GP-83 می‌باشد هماهنگی دارد. به نظر می‌رسد بقیه این افزایش واکنش‌ها مربوط به فاکتورهای دیگری باشد که کمتر شناخته شده می‌باشند.

۳- شدیدترین واکنش‌ها در منطقه گلژی سلول‌ها دیده می‌شود (تصویرهای ۲ و ۳). این نتیجه‌گیری با توجه به این مطلب که گلیکوزیلاسیون ترکیبات ساخته شده در سلول‌ها در این محل انجام می‌شود (۶) قابل پیش‌بینی می‌باشد.

۴- سلول‌های اپی‌تلیال درگیر در ترشح این ترکیبات می‌توانند سلول‌های اصلی و فلاسک باشند. در ناحیه سر فقط سلول‌های فلاسک مسئول این کار هستند. این احتمال وجود دارد که سلول‌های اصلی در ناحیه سر بیشتر در جهت جذب مایعات لومینال فعالیت کنند در حالی که همین سلول‌ها در نواحی جسم و دم بیشتر نقش ترشحی ایفا می‌کنند.

۵- سلول‌های قاعده‌ای به علت عدم دسترسی به مجرای اپیدیدیم و همچنین عدم وجود زیگول‌ها و گرانول‌های ترشحی در آنها نمی‌توانند نقش ترشحی داشته باشند (۱۴). لذا وجود واکنش‌های شدید این سلول‌ها در نواحی جسم و دم می‌تواند در نتیجه ساخت محصولاتی باشد که صرف ترمیم و جایگزینی در غشاء خود سلول می‌گردند. وجود تفاوت در واکنش این سلول‌ها در ناحیه سر نسبت به جسم و دم نیاز به بررسی و مطالعات بعدی دارد.

سپاسگزاری

نویسندگان مقاله کمال تشکر و قدردانی خود را از حمایت مالی و همکاری‌های صمیمانه معاونت پژوهشی دانشگاه علوم پزشکی مشهد ابراز می‌دارند و خدمات فنی خانم متجدد در امر کمک به انجام کارهای آزمایشگاهی نیز قابل تقدیر است.

Summary

Assessment of Sialic Acid Distribution in Mouse Epididymis

Mahmoodian A.R, PhD.,¹ Zamansoltani F, MSc.,² Alavi H, PhD.¹ and Fazel A.R, PhD.³

1. Assistant Professor, 2. PhD. Student, 3. Professor of Anatomy, Department of Anatomy, Mashhad University of Medical Sciences and Health Services, Mashhad, Iran

اصلی جسم و دم اپیدیدیم ساخته می‌شوند و به طور جداگانه و در حین انتقال اپیدیدیمی به اسپرم منتقل می‌شوند (۱۰).

مقایسه این یافته‌ها با نتایج مطالعه حاضر که حاکی از عدم واکنش به لکتین WGA در سلول‌های اصلی و توده اسپرم لومینال در ناحیه سر اپیدیدیم و بروز واکنش‌های شدید در این سلول‌ها در نواحی جسم و دم که به معنای حضور اسیدسیالیکی در سلول‌های اصلی، اسپرم، استروسیلیاها و سطح لومینال مجاری می‌باشد هماهنگی دارد (تصویرهای ۱ تا ۴) و می‌توان چنین برداشت کرد که حداقل بخشی از این ظهور و افزایش اسیدسیالیکی در نواحی جسم و دم می‌تواند متعاقب ساخت این دو گلیکوپروتئین باشد. واکنش‌های شدید در سلول‌های فلاسک در ناحیه سر اپیدیدیم در بررسی حاضر و اشاره Liu و همکاران به حضور تعداد معدودی از سلول‌ها در ناحیه سر که گلیکوپروتئین‌های ۸۳ و ۴۹ در آنها یافت شده بود این استنباط را تقویت می‌کند.

ملکول SMA4 نیز که به وسیله بخش‌های پروکسیمال جسم اپیدیدیم ترشح می‌شود دارای قند انتهایی اسیدسیالیکی بوده (۸) و در نتیجه بخش دیگری از واکنش‌های صورت گرفته در این مناطق مربوط به این ترکیب می‌باشد. این ملکول که در غشاء دم اسپرم قرار می‌گیرد از اتصال دم به دم و در نتیجه آگلوتیناسیون توده اسپرم لومینال جلوگیری می‌کند (۸). این مطلب خود تأییدی است بر نقش اسیدسیالیکی به عنوان یک پوشاننده که روی گیرنده‌های سطحی قرار می‌گیرد و از واکنش‌های سلول به سلول ممانعت به عمل می‌آورد.

علاوه بر گلیکوپروتئین‌هایی که ذکر شد، قطعاً ترکیبات دیگری نیز که حاوی اسیدسیالیکی باشند در میان ترشحات اپیدیدیم قرار دارند که باعث بروز چنین واکنش‌های شدیدی در سلول‌های جسم، دم و همچنین اسپرم‌های مجرای می‌شوند که مورد شناسایی و بررسی قرار نگرفته‌اند. در خاتمه می‌توان به عنوان نتیجه‌گیری کلی به موارد زیر اشاره نمود:

۱- شدت واکنش به WGA که ارتباط مستقیم با میزان اسیدسیالیکی دارد در سلول‌های اپی‌تلیال و اسپرم‌های اپیدیدیم از طرف سر به طرف دم افزایش می‌یابد که با یافته‌های Magargee

Previous studies have shown that epididymal epithelium and its secretions are critical for sperm maturation. These secretions contain many glycoconjugates with sialic acid terminal sugar. This terminal sugar by intervening in cellular interactions and masking surface receptors, has an important role in sperm maturation and protection. Moreover lectins have been employed as useful probes to detect the presence of glycoconjugates with specific sugar residues such as sialic acid. Considering the importance of sialic acid, distribution of this terminal sugar in different parts of mouse epididymis was studied by means of lectin histochemistry. For this purpose, epididymal tissue species were obtained from 15 adult male BALB/c mice. After fixation and routine laboratory process, 5 μ m sections prepared from paraffin blocks. Slides were exposed to lectins with lectin-histochemistry. For this purpose, Wheat germ agglutinin (WGA), specific for sialic acid, was employed. Then they assessed with light microscope. The rate of reactions in epithelial cells and spermatozoa were significantly different in different parts of epididymis. In this manner that, in spermatozoa, stereo cilia and luminal surface the least reactions were seen in caput, while the most reactions were seen in cauda. Epithelial cells, too, showed less reaction in caput comparing to corpus and tail of epididymis. Sialic acid has been identified in many glycoproteins secreted by epididymis and is necessary for sperm maturation. It seems that this maturation happens mostly in body and tail of epididymis during epididymal transit. Increase in sialic acid content of spermatozoa during epididymal transit is probably due to the secretion of glycoconjugates containing this component by epididymal principal and flask cells.

Key Words: Epididymis, Sialic Acid, Lectin Histochemistry, Mouse
Journal of Kerman University of Medical Sciences, 2004; 11(3):141-149

References

1. Arya M and Vanha-Perttula T. Distribution of lectin binding in rat testis and epididymis. *Androl* 1984; 16(6): 495-508.
2. Bancroft JD and Gamble M: Theory and practice of histological techniques. 5th ed., London, W.B. Saunders, 2002; PP20-82.
3. Bannister LH and Dyson M: Reproductive System. In: Williams PL, Bannister LH, Berry MM, et al. (Eds). Gray's anatomy, 38th ed., New York, Churchill livingstone, 1995; P 1853.
4. Burkett BN, Schulte BA and Spicer SS. Histochemical evaluation of glycoconjugates in the male reproductive tract with lectin-horseradish peroxidase conjugates. *Am J Anat* 1987; 178(1): 23-29.
5. Desantis S, Labate M, Labate GM and Cirillo F. Evidence of regional differences in the lectin histochemistry along the ductus epididymis of the Lizard, *Podarcis sicula* Raf. *Histochem J* 2002; 34(3-4): 123-130.
6. Ertl C and Wrobel KH. Distribution of sugar residues in the bovine testis during postnatal ontogenesis demonstrated with lectin-horse radish peroxidase conjugates. *Histochemistry* 1992; 97(2): 161-171.
7. Fazel AR, Sumida H, Schulte BA and Thompson RP. Lectin histochemistry of the embryonic heart: Fucose-specific lectin binding sites in developing rats and chicks. *Am J Anat* 1989; 184(1): 76-84.
8. Feuchter FA, Tabet AJ and Green MF. Maturation antigen of the mouse sperm flagellum. Analysis of its secretion, association with sperm, and function. *Am J Anat* 1988; 181(1): 67-76.
9. Ganji FC and Fazel AR. Lectin-binding pattern in the microenvironment of the mouse developing T-cell. *Ir Biomed J* 2003; 7(1): 19-22.
10. Liu HW, Shang ST, Chao CF and Muller C. The secretion of two sperm maturation-related glycoproteins in Balb/C mouse epididymis. *Cell Tissue Res* 1991; 265(3): 409-414.
11. Magargee SF, Kunze E and Hammerstedt RH. Changes in lectin-binding features of ram sperm surfaces associated with epididymal maturation and ejaculation. *Biol Reprod* 1988; 38(3): 667-685.
12. Montreuil J, Vliegthart JFG and Schachter H. *Glycoproteins II*. Amsterdam, Elsevier Science, 1997; PP403-455.