

گزارش یک مورد لیومیومای مجرای ادراری در یک زن جوان

دکتر علی اصغر کتابچی^{۱*}، دکتر غلامعباس عزیزالهی^۲ و دکتر حمید تبریزی^۳

خلاصه

لیومیومای مجرای ادراری در زنان یافته نادری می‌باشد که تاکنون تنها ۴۰-۳۵ مورد از آن گزارش شده است. در این گزارش یک زن جوان ۲۰ ساله معرفی می‌شود که با توده بدون درد در وستیبول واژن، آمیزش دردناک، سوزش ادرار و سابقه دو بار احتباس ادراری مراجعه نمود. در بررسی‌های بالینی، تصویرنگاری (سونوگرافی و MRI) و سیستوسکوپی، این توده در اطراف مسیر مجرای ادرار کاملاً به داخل مثانه برجستگی پیدا کرده بود. مطالعات هیستوپاتولوژیک، حاکی از لیومیومای مجرا بود و بعد از جراحی و حذف کامل آن تمام علائم بیمار از بین رفت.

واژه‌های کلیدی: لیومیومای مجرای ادراری، مجرای زنان، احتباس ادراری، دیس پارونیا

مقدمه

کلیه و مجرای ادراری می‌باشد (۹-۲). لیومیومای مجرا در زنان نادر می‌باشد و تاکنون ۴۰-۳۵ مورد گزارش شده ولی با این وجود در زنان شایع‌تر از مردان می‌باشد (۷).

لیومیوما توموری خوش‌خیم با منشأ عضلات صاف می‌باشد که به ندرت در مجاری ادراری دیده می‌شود. بیشترین شیوع آن در سیستم ادراری به ترتیب شامل مثانه،

۱- دانشیار جراحی کلیه و مجاری ادراری، دانشکده پزشکی، دانشگاه علوم پزشکی و خدمات بهداشتی - درمانی کرمان ۲- استادیار جراحی کلیه و مجاری ادراری، دانشکده پزشکی، دانشگاه علوم پزشکی کرمان

۳- دانشیار پاتولوژی، دانشکده پزشکی، دانشگاه علوم پزشکی کرمان

* نویسنده مسؤول، آدرس: دانشکده پزشکی، دانشگاه علوم پزشکی کرمان • آدرس پست الکترونیک: mrketabchi@yahoo.com

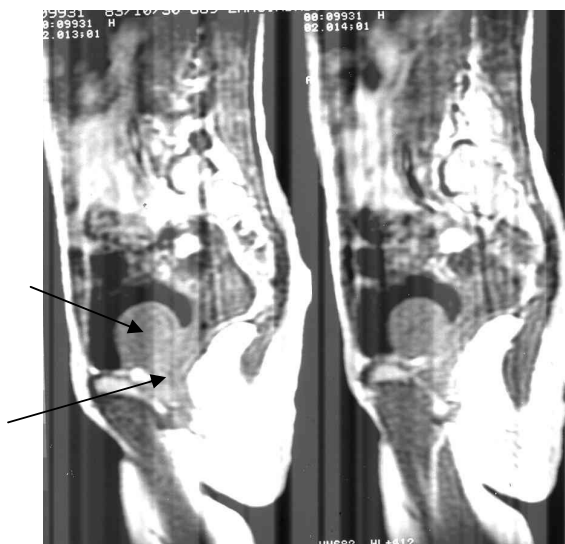
دریافت مقاله: ۱۳۸۵/۸/۱۸ دریافت مقاله اصلاح شده: ۱۳۸۶/۴/۱ پذیرش مقاله: ۱۳۸۶/۴/۱۰

سابقه دو بار احتباس ادراری حاد مراجعه کرده بود. در معاینه ناحیه پرینه و وستیبول بیمار کاملاً برجسته و محل مای ادراری به طرف بالا انحراف پیدا کرده بود و در معاینه انگشتی واژینال توده کاملاً صاف و نرم که از جدار قدامی واژن به داخل آن برجسته بود، لمس گردید. در سونوگرافی به عمل آمده توده از جدارهای طرفی مجرا به داخل مثانه گسترش یافته بود. این توده در MRI به اندازه 25×20 سانتی متر بود (شکل ۱ و ۲) که فضای قابل توجهی از داخل مثانه را اشغال کرده بود و بعد از برداشتن کامل آن توسط جراحی، وزن آن ۲۵۰ گرم بود. قبل از اقدام به جراحی ابتدا با سوزن بیوپسی از راه وستیبول، نمونه برداری شد و با تشخیص لیومیوما اقدام به عمل جراحی شد (شکل ۳). تومور توسط انگشتان یک دست از راه مثانه و به کمک انگشتان دست دیگر در ناحیه واژن و حفظ مجرا که به طرف بالا رانده شده بود به راحتی جدا و خارج شد. با توجه به مجاورت توده با مخاط سرتاسر مجرا به نظر می‌رسید که منشأ آن از عضلات صاف مجرا باشد.

میانگین سن مبتلایان به لیومیومای مجرا ۳۴ سال و اندازه آن بین ۱ تا ۴۰ سانتی متر گزارش شده است (۸-۱۰). چون رشد این تومور در زمان حاملگی بیشتر می‌شود (۱،۲،۵،۶)، به نظر می‌رسد که این تومور به هورمون‌ها حساس باشد. علائم بالینی عمده لیومیوما، توده اطراف مجرا، عفونت‌های ادراری، وجود خون در ادرار، آمیزش دردناک و انسداد ادراری می‌باشد (۸). از جمله تشخیص‌های افتراقی این بیماری، دیورتیکول مجرا، یورتروسل، کارسینومای مجرا، یورتروسل اکتوییک، کیست گارتتر مجرا، پاپیلوما، پولیپ و تومور مزانشیال می‌باشد (۸-۲). برای تشخیص، بعد از معاینات بالینی از تصویرنگاری (سونوگرافی ترانس آبدومینال، ترانس واژینال و MRI) استفاده شده و تشخیص نهایی با بررسی هیستوپاتولوژی داده می‌شود (۹،۴،۳).

گزارش مورد

بیمار زن جوان ۲۰ ساله‌ای است که ۳-۲ ماه پیش از مراجعه، ازدواج کرده و با سوزش ادرار، آمیزش دردناک و

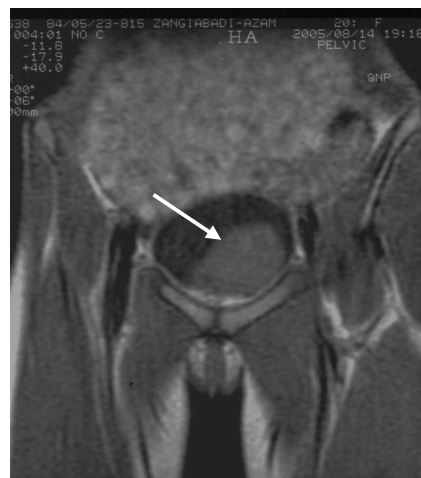

شکل ۱: تصویر سائیتال MRI، T₁-Weighted، نشان می‌دهد توده مجرا که به داخل مثانه برجستگی پیدا نموده است (پیکان‌ها)

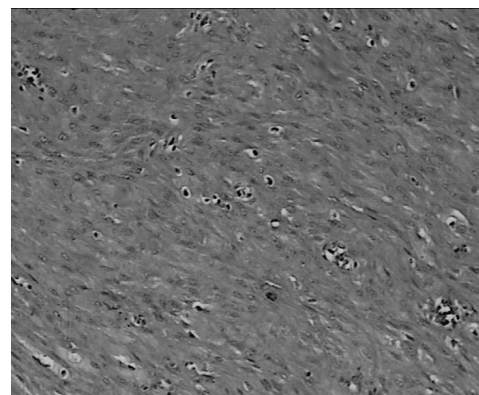
در پی گیری های مرتب بعد از عمل بعد از گذشت حدود ۲ سال از عمل هیچ گونه آثار عود و عوارض تنگی مجرا و بی اختیاری ادراری در بیمار مشاهده نشده است.

بحث

گرچه لیومیومای مجرا نادر می باشد ولی در مشاهده توده های پرینه و پری اورترال در زنان جوان و احتمال آن را در کنار دیگر تشخیص ها باید در نظر گرفت. تشخیص لیومیومای مجرا با معاینات بالینی و در نظر گرفتن علائم بالینی آن که عمدتاً ناشی از اثرات فشار خارجی بوده (علائم انسداد ادراری و آمیزش دردناک و ...) داده می شود. از خصوصیات بالینی دیگری که لیومیوما را از دیگر توده های این ناحیه مجزا می کند حساسیت آن به هورمون می باشد به طوری که در زمان حاملگی رشد لیومیوما سریع تر می شود (۱،۲،۵،۶). تشخیص نهایی با استفاده از روش های تصویرنگاری مانند سونوگرافی و با کمک بیوپسی و بررسی هیستوپاتولوژیک صورت می گیرد. با توجه به احتمال گسترده گی لیومیوما در طول مجرا تا مثانه درمان مناسب آن همان طور که در بخش معرفی بیمار ذکر گردید، جراحی باز و حذف کامل تومور با حفظ مجرا می باشد.



شکل ۲: تصویر کورونال T₁-Weighted، MRI نشان دهنده توده داخل مثانه (لیومیوما)، (فلش)



شکل ۳: نمای (×۱۰) میکروسکوپی لیومیوما مجرا با رنگ آمیزی هماتوکسیلین وائوزین (مورد گزارش شده)

Summary

A Case Report of Urethra Leiomyoma in a Young Woman

Ketabchi A.A., M.D.¹, Azizolahi Gh, M.D.², Tabrizchi H., Ph.D.³

1. Associate Professor of Urology, School of Medicine, Kerman University of Medical Sciences, Kerman, Iran

2. Assistant Professor of Urology, School of Medicine, Kerman University of Medical Sciences, Kerman, Iran

3. Assistant professor of Pathology, School of Medicine, Kerman University of Medical Sciences, Kerman, Iran

Leiomyoma of the female urethra is a rare condition and there have been only 35-40 reported cases in literature. We report a 20-year-old woman who had referred with a painless mass in her vaginal vestibule, dysparonia, dysuria and previous history of urine retention for two times. After clinical examination, imaging studies (US, MRI) and cystoscopy a mass in urethra protruding to vagina and bladder was diagnosed. She underwent biopsy and complete surgical resection. Histopathological study revealed urethral leiomyoma and after operation all symptoms disappeared.

Key words: Urethral leiomyoma, Female urethra, Urine retention, Dysparonia

Journal of Kerman University of Medical Sciences, 2007; 14(3): 227-230

References

1. Alvarado-Cabrero I, Candanedo-Gonzalez F, Sosa-Romero A. Leiomyoma of the urethra in a Mexican woman: a rare neoplasm associated with the expression of estrogen receptors by immuno histochemistry. *Arch Med Res* 2001; 32(1): 88-90.
2. Cheng C, Mac-Moune Lai F, Chan PS. Leiomyoma of the female urethra : A case report and review. *J Urol* 1992; 148(5): 1526-7.
3. Cornella JL, Larson TR, Lee RA, Magrina JF, Kammerer-Doak D. Leiomyoma of the female urethra and bladder: Report of 23 patients and review of the literature. *Am J Obstet Gynecol* 1997; 176(6): 1278-85.
4. Elia G, James W, Ballard CA, Bergman A. Diagnostic considerations in co-existing bladder and urethral leiomyomata: a case report. *J Reprod Med* 1995; 40(9): 670-2.
5. Fry M, Wheeler JS, Mata JA, Culkin DJ, StMartin E, Venable DD. Leiomyoma of the female urethra. *J Urol* 1988; 140(3): 613-4.
6. Kurokawa S, Kojima Y, Tozawa K, Hayashi Y, Sasaki S, Kohri K. Female paraurethral leiomyoma: immuno-histochemical approach to the relationship between leiomyoma and ovarian hormones. *J Urol* 2002; 167(3): 1403-4.
7. Lee Mc, Lee SD, Kuo HT, Huang TW. Obstructive leiomyoma of the female urethra: report of a case. *J Urol* 1995; 153(2): 420-1.
8. Leidinger RJ, Das S. Leiomyoma of the female urethra. A report of two cases. *J Reprod Med* 1995; 40(3): 229-31.
9. Maya MM, Slywotzky C. Urinary bladder leiomyoma: Magnetic Resonance Imaging findings. *Urol Radiol* 1992; 14(3): 197-9.
10. Sheild DE, Weiss RM. Leiomyoma of the female urethra. *J Urol* 1973; 109(3): 430-1.