

گزارش یک مورد کیست ادنتوژنیک کلسیفیه با تغییرات آملوبلاستیک

دکتر فهیمه بقایی^۱، دکتر شهلا کاکویی^{۲*}، دکتر مهرنوش مومنی^۳

خلاصه

کیست ادنتوژنیک کلسیفیه (Calcifying Odontogenic Cyst: COC) یک کیست ادنتوژنیک تکاملی است که برای اولین بار در سال ۱۹۶۲ توسط گورلین توصیف گردید. این کیست بسیار نادر بوده و از نظر نمای پاتولوژیک و رفتار بیولوژیک تنوع زیادی را نشان می‌دهد. در این گزارش به ذکر یک مورد COC با پرولیفراسیون آملوبلاستیک که یک نوع بسیار نادر هیستولوژیک است و مشاهده ترمیم استخوان بعد از یک سال پرداخته شده و سپس مقالات مربوط نیز به‌طور خلاصه مرور شده‌اند.

واژه‌های کلیدی: پرولیفراسیون آملوبلاستیک، COC، سلول‌های شبیحی

مقدمه

کیست، نئوپلاسم یا هامارتوما اختلاف نظر وجود داشته است (۱).

در یک بررسی ۳۰ ساله در انگلیس از ۵۵۴۴۶ ضایعه دهانی، ۱۲/۸ درصد موارد، کیست‌های ادنتوژنیک بودند و تنها ۰/۳ درصد از این کیست‌ها به COC اختصاص داشتند (۵) در بین انواع COC، نوع آملوبلاستیک یک گونه نادر می‌باشد. این کیست دارای تنوع هیستوپاتولوژیکی و مشی بالینی قابل توجهی است (۸).

کیست ادنتوژنیک کلسیفیه (COC) یک ضایعه تکاملی غیرمتداول است که از بقایای اپی‌تلیوم ادنتوژنیک در لثه یا استخوان فک بالا و پایین ایجاد می‌شود (۸). این ضایعه برای اولین بار در سال ۱۹۶۲ توسط گورلین و همکاران با این عنوان توصیف گردید (۳). قبل از تعریف گورلین، این ضایعه اشتباهاً به عنوان آملوبلاستوما در نظر گرفته می‌شد (۶). به همین دلیل همیشه در مورد ماهیت آن به عنوان

۱- استادیار بخش پاتولوژی، دانشکده دندانپزشکی، دانشگاه علوم پزشکی کرمان ۲- استادیار بیماری‌های دهان، دانشکده دندانپزشکی، دانشگاه علوم پزشکی کرمان ۳- استادیار

جراحی فک و صورت، دانشکده دندانپزشکی، دانشگاه علوم پزشکی تهران

* نویسنده مسؤول، آدرس: دانشکده پزشکی، دانشگاه علوم پزشکی کرمان • آدرس پست الکترونیک: s_kakooei@kmu.ac.ir

دریافت مقاله: ۱۳۸۶/۱/۲۹ دریافت مقاله اصلاح شده: ۱۳۸۶/۵/۱ پذیرش مقاله: ۱۳۸۶/۵/۱۷

گزارش مورد

بیمار مردی ۲۰ ساله است که در مهرماه سال ۱۳۸۳ با شکایت تورم در ناحیه قدام ماگزیلا و ناحیه پارانازال سمت راست که از سه ماه پیش آغاز شده بود، به کلینیک بخش بیماری‌های دهان دانشکده دندانپزشکی کرمان مراجعه کرد. بیمار قبلاً با تشخیص آبسه دندانی، تحت درمان آنتی‌بیوتیکی قرار گرفته بود که به گفته بیمار نه تنها تأثیری در بهبودی ضایعه نداشت، بلکه اندازه آن نیز بزرگ‌تر شده بود. ضایعه بدون درد بوده و مایع یا خون از آن خارج نشده بود. تورم مذکور، ندولر و در لثه لبیال و وستیبول ناحیه دندان‌های لترال و کانین سمت راست بالا مشاهده می‌شد. سطح ضایعه صاف و رنگ مخاط پوشاننده آن، صورتی و طبیعی بود. اندازه ضایعه ۳/۵ سانتی‌متر و قوام آن لاستیکی بود. در ضمن در ضایعه تموج احساس می‌شد. در آسپیراسیون ضایعه مذکور، مایع سرخ رنگ و کبود خارج گردید.

در کلیشه رادیوگرافی، یک ضایعه رادیولوسنت با حدود نسبتاً مشخص در ناحیه دندان‌های کانین و لترال فک بالا مشاهده شد که باعث جابه‌جایی دندان‌های مجاور شده بود و چند کانون رادیوپاک در داخل قسمت فوقانی ضایعه دیده می‌شد (شکل ۱).

در معاینه، دندان‌های کانین و پرمولر راست بالا کمی به دق حساس بودند. دندان‌های لترال و کانین در حال نکروز بوده و در دندان لترال مذکور Dens invagination مشاهده می‌شد.

هنگام جراحی، پس از درآوردن ضایعه، محل آن کورتاژ گردید. جدار کیست نسبتاً ضخیم بوده و به راحتی از استخوان جدا شد. داخل ضایعه قطعات کلسیفیه مشاهده شد. دندان‌های لترال و کانین که قبلاً تحت درمان ریشه قرار گرفته بودند، تحت عمل آپیکو قرار گرفتند. در قسمت خلفی، مخاط سینوس ماگزیلا و در قسمت فوقانی، مخاط بینی اکسپوز بودند.

COC عمدتاً یک ضایعه داخل استخوانی است، اگرچه ۳۰-۱۳ درصد از موارد گزارش شده، خارج استخوانی بوده‌اند. هر دو نوع COC داخل و خارج استخوانی در دو فک شیوع برابر دارند و حدود ۶۵٪ موارد در ناحیه دندان‌های کانین و انسیزور مشاهده شده‌اند. این کیست‌ها در بیشتر موارد در دهه دوم و سوم زندگی تشخیص داده می‌شوند (۶).

COC معمولاً به صورت یک لوسنسی تک حجره‌ای با حدود واضح دیده می‌شود و گاهی ساختارهای رادیوپاک به صورت کلسیفیکاسیون نامنظم یا توده‌های شبه دندانی در آن مشاهده می‌شوند. اغلب این کیست‌ها ۲-۴cm قطر دارند اما ضایعاتی به بزرگی ۱۲cm نیز دیده شده‌اند (۶).

نمای هیستولوژیک COC به صورت یک ضایعه کیستیک با حدود مشخص و دارای یک کپسول فیبروزه و پوشش اپی‌تلیوم ادنتوژنیک می‌باشد. اختصاصی‌ترین ویژگی هیستوپاتولوژیک این کیست، وجود تعداد متغیری سلول شبحی (ghost cell) در داخل جزء اپی‌تلیالی آن است (۶). این سلول‌های شبحی ائوزینوفیلیک در حقیقت سلول‌های اپی‌تلیالی تغییر شکل یافته‌ای هستند که به صورت ساختارهایی که هسته خود را از دست داده‌اند اما محدوده سلولی خود را حفظ کرده‌اند، مشخص می‌شوند. ممکن است در مجاورت جزء اپی‌تلیالی، بخش‌هایی از یک ماده ماتریکس ائوزینوفیلی که بعضی مؤلفین آن را به‌عنوان عاج دیسپلاستیک (دنتینوئید) در نظر می‌گیرند نیز وجود داشته باشد. رفتار این ضایعه غیرقابل پیش‌بینی بوده و احتمال عود آن وجود دارد (۶).

در موارد اندکی از COC، تمایز آملوبلاستیک در جدار همبندی کیست مشاهده شده است که در مقالات به صورت گزارش مورد ارائه شده است (۱).

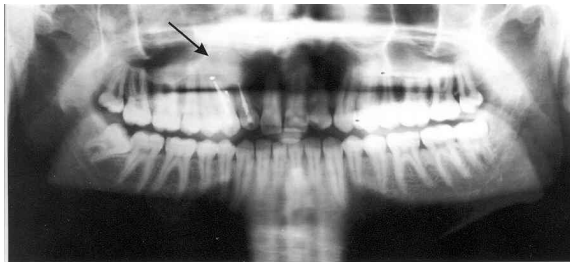
در اینجا یک مورد COC با پرولیفراسیون آملوبلاستیک که یک نوع هیستوپاتولوژیک بسیار نادر است ارائه می‌شود.

شد. سلول‌های لایه بازال هیپرکروم بوده و سلول‌های لایه بالاتر به صورت غیرمتراکم قرار گرفته بودند. در داخل جزء اپی‌تلیالی، تعداد فراوانی سلول شبحی دیده شد (شکل ۳) و در مجاورت اپی‌تلیوم، توده‌های دنتینوئید و در بافت همبندی کپسول فیروزه کیست، پرولیفراسیون آملوبلاستوماتوز مشاهده گردید (شکل ۴). به دلیل نمای هیستولوژیک فوق تشخیص Ameloblastomatous COC داده شد.

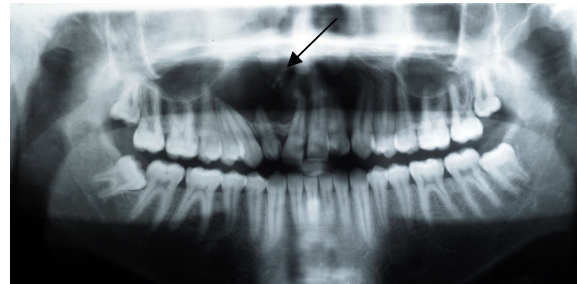
بعد از پی‌گیری یک‌ساله، ضایعه کاملاً بهبود یافته و رادیوگرافی پانورامیک، ترمیم استخوان را در ناحیه ضایعه نشان می‌داد (شکل ۲).

نمای هیستوپاتولوژیک

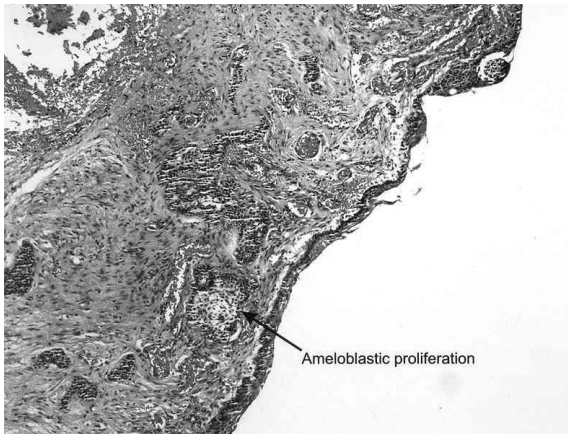
در بررسی هیستوپاتولوژیک ضایعه فوق، ساختمان یک کیست مفروش از اپی‌تلیوم ادنتوژنیک مشاهده



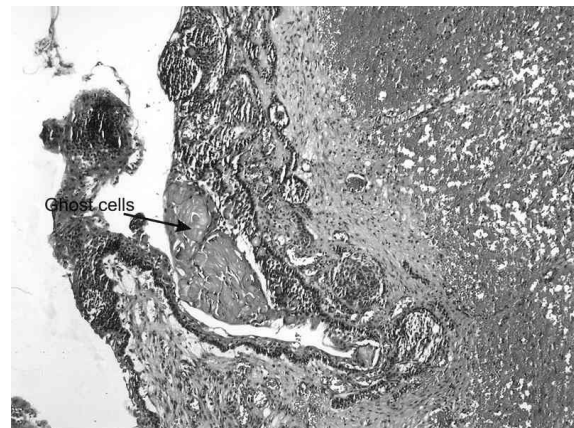
شکل ۲: رادیوگرافی پانورامیک بیمار یک سال پس از درمان



شکل ۱: رادیوگرافی پانورامیک بیمار در هنگام مراجعه (مناطق کلسیفیه با نوک پیکان مشخص شده است.)



شکل ۴: پرولیفراسیون آملوبلاستیک را در بافت همبندی نشان می‌دهد. واکوتولیزاسیون و پلاریزاسیون هسته‌ای سلول‌های بازال که غالباً در آملوبلاستوما وجود دارد، در اینجا مشاهده نمی‌شود. (بزرگنمایی ۱۰۰x)



شکل ۳: سلول‌های شبحی در اپی‌تلیوم پوشاننده کیست دیده می‌شوند (بزرگنمایی ۱۰۰x)

بحث و نتیجه گیری

COC یک ضایعه غیرشایع بوده و نمای هیستوپاتولوژیک، ویژگی‌های بالینی و رفتار بیولوژیک متنوعی دارد. به همین دلیل اختلاف نظرهای زیادی در مورد ترمینولوژی و طبقه‌بندی این ضایعه وجود داشته است (۹). تلاش‌های به عمل آمده در مورد طبقه‌بندی COC دو برداشت را در پی داشته است:

در برداشت اول، بر اساس مفهوم monistic تمام موارد COC ماهیت نئوپلاستیک دارند حتی آنهایی که ساختمان کیستیک داشته و غیرنئوپلاستیک به نظر می‌رسند و دومی بر اساس مفهوم dualistic، COC‌ها را شامل دو ماهیت کیستیک و نئوپلاستیک می‌داند (۹).

در طبقه‌بندی سازمان جهانی بهداشت (WHO) از تومورهای ادنتوژنیک، بر اساس مفهوم اول، کیست ادنتوژنیک کلسیفیه شونده و تمام انواع مختلف آن را به جای قرار دادن در گروه کیست‌های ادنتوژنیک در طبقه‌بندی تومورهای ادنتوژنیک قرار می‌دهند (۹).

برای دسته‌بندی COC بر اساس مفهوم dualistic تلاش‌هایی توسط Praetorius و همکاران، Hong و همچنین Buchner انجام شده است (۷، ۴، ۲).

در طبقه‌بندی که اخیراً توسط Toida انجام شده است، COC به دو گروه نئوپلاستیک و کیستیک تقسیم می‌شود. نوع نئوپلاستیک Calcifying Ghost Cell Odontogenic Tumor: CGCOT به دو گروه خوش‌خیم و بدخیم تقسیم شده است. CGCOT می‌تواند ساختمان کیستیک یا توپر داشته

باشد که نوع کیستیک آن را Cystic CGCOT و نوع توپر آن را Solid CGCOT می‌نامند. بنابراین ضایعه‌ای که ساختمان کیستیک و پرولیفراسیون داخل جداریه شبه آملوبلاستی نشان می‌دهد می‌تواند به عنوان یک Cystic CGCOT نیز طبقه‌بندی شود (۹).

COC آملوبلاستوماتوز از نظر میکروسکوپی به جز در مورد وجود سلول‌های شبحی و کلسیفیکاسیون در اپی‌تلیوم، مشابه آملوبلاستوما تک کیستی است و فقط به صورت داخل استخوانی ایجاد می‌شود (۱).

مطالعات نشان داده‌اند که اگر COC همراه با یک آملوبلاستوما باشد، رفتار و پیش‌آگهی آن مشابه آملوبلاستوماست. در بیمار حاضر اگر چه سلول‌ها فعالیت پرولیفراتیو آملوبلاستیک نشان دادند، اما به طور کامل شاخص‌های هیستوپاتولوژیک آملوبلاستوما اولیه را ندارد (۱). بنابراین کیست بیمار معرفی شده به عنوان COC آملوبلاستوماتوز تشخیص داده شد و در گروه Cystic CGCOT پیشنهاد شده توسط Toida قرار می‌گیرد.

با این وجود، تشخیص این مسئله که ضایعه‌ای با ساختمان کیستیک، یک کیست واقعی است یا ماهیت نئوپلاستیک دارد واقعاً مشکل است. مطالعات روی رفتار کلینیکی و بررسی ایمنوهایستوشیمیایی نمونه‌های تعداد زیادی از بیماران با ضایعات مشابه به حل این مسئله کمک کرده و باعث تعیین معیارهای دقیق‌تر در طبقه‌بندی اشکال مختلف این ضایعه می‌گردد.

Summary**A Case Report of Calcifying Odontogenic Cyst with Ameloblastic Proliferation**Baghaie F., D.D.S.¹, Kakooie Sh., D.D.S.², Momeni M., D.D.S.³

1. Assistant Professor of Oral Pathology, School of Dentistry, Kerman University of Medical Sciences, Kerman, Iran

2. Assistant Professor of Oral Medicine, School of Dentistry, Kerman University of Medical Sciences, Kerman, Iran

3. Assistant Professor of Maxillofacial Surgery, School of Dentistry, Tehran University of Medical Sciences, Tehran, Iran

Calcifying odontogenic cyst is a developmental odontogenic cyst first described by Gorlin in 1962. It is considered as an extremely rare condition and shows extensive diversity in its clinicopathological appearances and biologic behavior.

In this report a rare case of calcifying odontogenic cyst with ameloblastic proliferation (an extremely rare histologic variant) with one year follow – up is described and the relevant literature is briefly reviewed.

Key words: Ameloblastic proliferation, Calcifying Odontogenic Cyst (COC), Ghost cells

Journal of Kerman University of Medical Sciences, 2007; 14(4): 311-315

References

1. Aithal D, Reddy BS, Mahajan S, Boaz K, Kamboj M. Ameloblastomatous calcifying odontogenic cyst: a rare histologic variant. *J Oral Pathol Med* 2003; 32(6): 376-8.
2. Buchner A: The central (intraosseous) calcifying odontogenic cyst: an analysis of 215 cases. *J Oral Maxillofac Surg* 1991; 49(4): 330-9.
3. Gorlin RJ, Pindborg JJ, Clausen FP, Vickers RA. The calcifying odontogenic cyst: a possible analogue of the cutaneous calcifying epithelioma of the malherbe. *Oral Surg Oral Med Oral Pathol* 1962; 15: 1235-43.
4. Hong SP, Ellis GL, Hartman KS. Calcifying odontogenic cyst: a review of 92 cases with re-evaluation of their nature as cysts or neoplasms, the nature of ghost cells and subclassification. *Oral Surg Oral Med Oral Pathol* 1991; 72(1): 56-64.
5. Jones AV, Craige GT, Franklin CD. Range and demographics of odontogenic cysts diagnosed in a UK population over a 30-year period. *J Oral Pathol Med* 2006; 35(8): 500-7.
6. Neville BW, Damm DD, Allen CM, Bouquet JE. Oral and maxillofacial pathology. 2nd ed., Philadelphia, W.B. Saunders Co.; 2002; pp: 604-6.
7. Praetorius F, Hjorting-Hansen E, Gorlin RJ, Vickers RA. Calcifying odontogenic cyst: range, variations and neoplastic potential. *Acta Odontol Scand* 1981; 39(4): 227-40.
8. Regezi JA, Sciubba JJ. Oral pathology: clinical pathologic correlations. 3rd ed., Philadelphia, W.B. Saunders Co., 1999; p:304.
9. Toida M. So-called calcifying odontogenic cyst: review and discussion on the terminology and classification. *J Oral Pathol Med* 1998; 27(2): 49-52.