

گزارش یک مورد باز نشدن دهان به علت چسبندگی فک بالا و پایین به دنبال ضربه

دکتر جواد فاریابی*

خلاصه

علت اصلی کاهش میزان باز شدن دهان بیمارانی که دچار ضربه شده‌اند معمولاً آنکیلوز استخوانی یا فیبروز مفاصل گیجگاهی فکی می‌باشد، اما علل دیگری مثل اتصال استخوانی یا فیبروز گونه و/یا فک بالا به زائده کرونوئید فک پایین نیز بایستی در ارزیابی و درمان قبل از عمل اینگونه بیماران مد نظر قرار بگیرد. اتصال فک پایین به فک بالا و گونه توسط کال استخوانی یافته‌ای نادر می‌باشد. در این مقاله یک مورد از این گونه بیماران که یکی از قربانیان زلزله دی‌ماه ۱۳۸۲ شهرستان بم می‌باشد معرفی می‌شود. واژه‌های کلیدی: فیوژن استخوانی، شکستگی کمپلکس گونه - فک بالا، شکستگی زائده کرونوئید

مقدمه

عارضه شوند که یکی از آنها ضربه به ناحیه زائده کرونوئید و شکستن آن به همراه شکستگی و جابجایی استخوان گونه می‌باشد که در صورت عدم درمان مناسب و به موقع می‌تواند منجر به ایجاد محدودیت در میزان باز شدن دهان شود. با توجه به نادر بودن این نوع عوارض (۱،۳) در این مقاله به گزارش یک مورد از این بیماری پرداخته می‌شود.

یکی از عوامل اصلی کاهش میزان باز شدن دهان ضربه وارده به مفاصل گیجگاهی فکی می‌باشد که در صورت عدم درمان بیمار، می‌تواند منجر به آنکیلوز استخوانی یا استخوان-فیبروز این مفاصل شده که به صورت کلینیکی با کاهش میزان باز شدن دهان تظاهر می‌کند (۴). اما عوامل خارج از مفصل گیجگاهی هم می‌توانند باعث بروز این

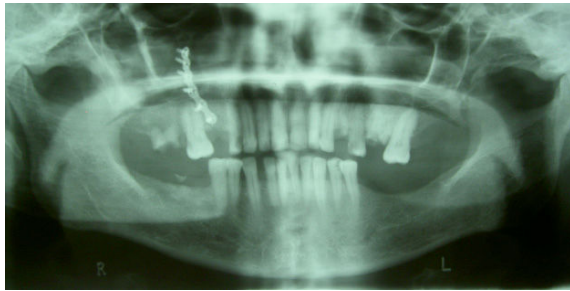
استادیار گروه جراحی دهان، فک و صورت دانشکده دندانپزشکی، دانشگاه علوم پزشکی کرمان

* نویسنده مسؤول، آدرس: دانشکده دندانپزشکی، دانشگاه علوم پزشکی کرمان • آدرس پست الکترونیک: jfr@kmu.ac.ir

دریافت مقاله: ۱۳۸۵/۸/۲۸ دریافت مقاله اصلاح شده: ۱۳۸۶/۳/۲۶ پذیرش مقاله: ۱۳۸۶/۴/۱۳

گزارش مورد

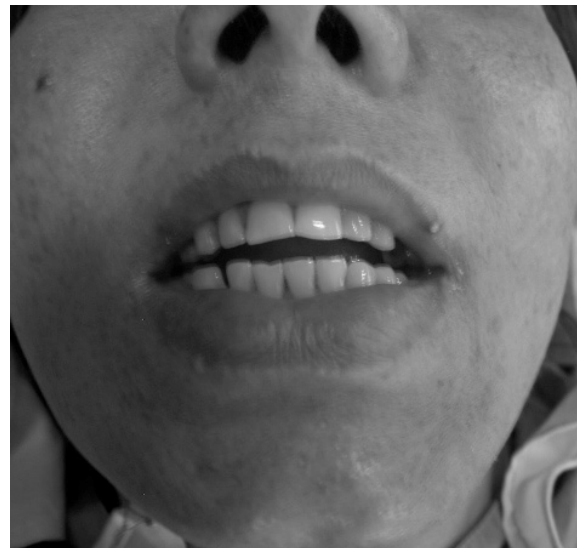حدود ۲۰ ماه پس از وقوع زلزله شهرستان بم یک خانم ۴۹ ساله برای درمان کاهش میزان باز شدن دهان به اندازه حدود ۴ میلی‌متر معرفی شد (شکل ۱). بیمار در حین زلزله دچار آسیب به ناحیه صورت شده بود و در تاریخچه پزشکی وی انجام یک بار عمل جراحی ترمیم شکستگی گونه راست در مرکز پزشکی دیگری به صورت درمان و تکنیک نامناسب وجود داشت (شکل ۲). این جراحی به روش داخل دهانی و گذاشتن مینی پلیت در ناحیه سینوس ماگزایلا و در مجاورت ریشه دندان مولر اول فک بالا و به احتمال زیاد برای درمان شکستگی گونه انجام شده بود که از نظر اصول علمی این روش برای درمان شکستگی کمپلکس گونه (ZMC fracture) تکنیکی، اشتباه می‌باشد و در هیچ کدام از روش‌های پذیرفته شده برای درمان این گونه شکستگی‌ها از روش غیر علمی فوق استفاده نمی‌شود (۱). این بیمار هیچ گونه سابقه کاهش باز شدن دهان و ضربه به ناحیه صورت و فک‌ها را قبل از زلزله ذکر نمی‌کرد.



شکل ۲: رادیوگرافی پانورامیک قبل از عمل بیمار

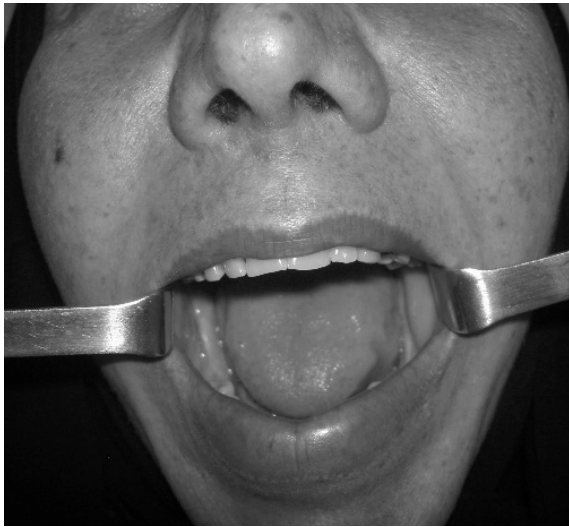در رادیوگرافی پانورکس تهیه شده از بیمار هیچ گونه علائم غیرطبیعی و کال استخوانی در نواحی مفاصل گیجگاهی فکی دو طرف وجود نداشت اما تشکیل استخوان اضافه و کال استخوانی و از بین رفتن زائده کروئوئید فک تحتانی و چسبندگی آن به گونه و توپروزیته فک بالا در سمت راست قابل توجه بود (شکل ۲). یافته‌های فوق بعد از انجام سی‌تی‌اسکن از استخوان‌های صورت بیمار تأیید شد (شکل ۳).

بیمار پس از ارزیابی‌های لازم به اطاق عمل هدایت و تحت بی‌هوشی از طریق NET (Naso-endo tracheal Intubation) که با استفاده از دستگاه فیبراپتیک گذاشته شد مورد عمل جراحی خارج کردن کال استخوانی وسیع ناحیه گونه - زائده کروئوئید و توپروزیته ماگزایلا در سمت راست از طریق برش داخل دهانی قرار گرفت و حدود چهار سانتی‌متر مکعب قطعات استخوانی از ناحیه یاد شده خارج گردید. همچنین چسبندگی‌های بافت نرم ناحیه که باعث کمک به کاهش در میزان باز شدن دهان شده بود آزاد و بافت اسکار از ناحیه خارج شد. لازم به توضیح است که در حین انجام عمل جراحی هیچ گونه ساختمان آناتومیک نرمال در ناحیه کروئوئید - توپروزیته، ماگزایلا و گونه راست

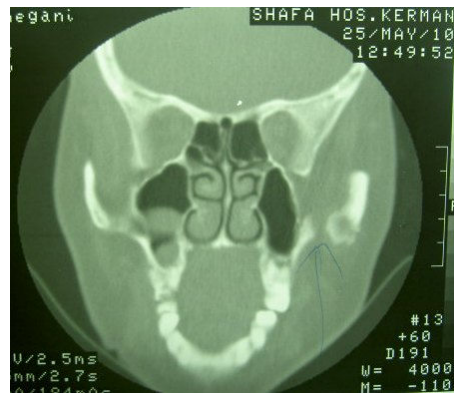
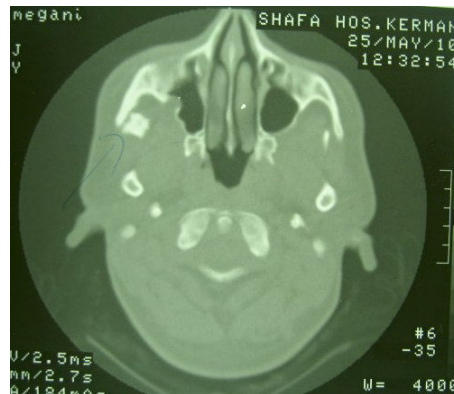
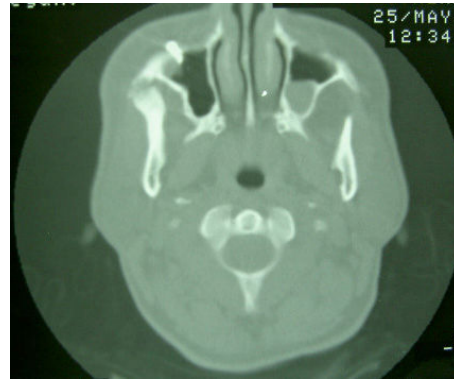شکل ۱: فوتوگرافی قبل از عمل بیمار

حداکثر میزان باز شدن دهان به میزان تقریبی ۴ میلی‌متر است



شکل ۴. فوتوگرافی ۶ ماه پس از عمل بیمار
میزان باز شدن در حد قابل قبول است



شکل ۳. سی تی اسکن های قبل از عمل بیمار

بحث

ضربات وارده به مفاصل گیجگاهی فکی از عوامل اصلی و شناخته شده کاهش میزان باز شدن دهان هستند (۳۱-۹۸ درصد موارد). در مرحله بعد ابتلای این مفاصل به عفونت سیستمیک و یا موضعی (۱۰-۴۹ درصد موارد) و در پی آن ایجاد انکیلوز در این مفاصل را می توان نام برد (۴۶). همچنین در مرور منابع مختلف از فیوژن استخوانی مادرزادی فک پایین به کمپلکس گونه و توبروزیته فک بالا نیز یاد شده است (۴،۲،۸،۵).

از عوامل خارج از مفاصل گیجگاهی فکی هم که باعث کاهش میزان باز شدن دهان شوند می توان به چسبندگی (Fusion) استخوان های زائده کروئوئید به گونه و/یا ناحیه توبروزیته فک بالا متعاقب وارد آمدن ضربه و ایجاد شکستگی در این نواحی، بیماری های سیستمیک مثل آرتریت روماتوئید و پسوریازیس، عفونت های صورتی، شکستگی یا استئوتومی فک پایین و جراحی برداشتن تومور در ناحیه pterygoid fossa اشاره کرد (۱،۴،۷،۹). به هر حال تعداد موارد کاهش میزان باز شدن دهان به دنبال

مشاهده نمی شد. پس از انجام عمل جراحی و ترخیص بیمار از بیمارستان فیزیوتراپی روزانه به مدت ۲ هفته انجام شد و ۶ ماه پس از انجام عمل جراحی باز شدن دهان به میزان قابل قبولی در حد ۳۵-۴۰ میلی متر رسید و بیمار از انجام عمل رضایت کامل داشت (شکل ۴).

در رادیوگرافی پانورامیک و سی تی اسکن تهیه شده قبل از عمل جراحی نهایی بیمار آناتومی ناحیه کاملاً دستخوش تغییر شده و تنها کال استخوانی وسیع که باعث چسبندگی استخوانی توبروزیته ماگزایلا، باترس گونه و زائده کروئوئید به یکدیگر شده است قابل رؤیت بود که می تواند دال بر وجود شکستگی در استخوان گونه و زائده کروئوئید فک پایین در زمان وقوع حادثه باشد و چنانچه در مرحله اول به این شکستگی و درمان مناسب آنها توجه می شد به احتمال زیاد از ایجاد فیوژن استخوان های شکسته شده به یکدیگر و بروز انکیلوز جلوگیری می شد.

بنابراین در درمان شکستگی های ناحیه صورت بایستی به شکستگی های هم زمان زائده کروئوئید فک پایین و گونه خصوصاً انواع Depressed fracture گونه توجه کافی داشت چون به دنبال وجود شکستگی در این نواحی و خونریزی در ناحیه، پتانسیل جوش خوردن نامناسب این قطعات آناتومیک به یکدیگر (malunion) و ایجاد محدودیت در باز شدن دهان به علتی غیر از درگیری مفاصل گیجگاهی فکی وجود دارد که با ارزیابی صحیح و درمان مناسب بیمار می توان از وقوع آنها در بیماران جلوگیری نمود.

شکستگی های گونه (zygomatic complex fracture) در مرور منابع بسیار نادر است (۳،۱) و محتمل ترین علت این امر فشار وارده توسط بدنه استخوان گونه روی زائده کروئوئید فک پایین است البته انکیلوز استخوانی و یا فیروز استخوانی زائده کروئوئید به قوس گونه هم می تواند عاملی برای کاهش میزان باز شدن دهان باشد.

چنانچه شکستگی استخوان گونه به صورت صحیح جا انداخته نشود ممکن است نیاز به استئوتومی گونه و جایگزینی صحیح استخوان گونه جهت ایجاد حرکت مناسب در فک پایین و بدون گیر کردن به عناصر آناتومیک اطراف باشد (۱).

در بیمار معرفی شده با توجه به عدم دسترسی به گرافی های تهیه شده در زمان درمان اولیه بیمار به دنبال تروما نمی توان تشخیص دقیق شکستگی های ایجاد شده را مورد بحث و بررسی قرار داد و آنچه که از عمل جراحی قبلی بیمار قابل گزارش می باشد وجود یک عدد پلیت است که به صورت نابجا در دیواره قدامی سینوس ماگزایلر گذاشته شده بود.

Summary

Inability of Mouth Opening after Traumatic Maxillomandibular Fusion: a Case Report

Faryabi J., D.D.S.¹

1. Assistant Professor of Maxillofacial Surgery, School of Dentistry, Kerman University of Medical Sciences and Health Services, Kerman, Iran

The main cause of decreased mouth opening in patients suffered from trauma is bony or fibrous ankylosis of temporomandibular joint, but other causes such as fibrous or bony union of zygoma and / or maxilla to the coronoid process of the mandible must be considered in preoperative management of such cases.

Bony union of the mandible to the maxilla and zygoma is rare. In this report, one case, a victim of earthquake (Bam city, December 2002) with the diagnosis of traumatic maxillomandibular fusion and the performed therapeutic procedure are described.

Key words: Bony fusion, Zygomatico – maxillary complex fracture, Coronoid process fracture

Journal of Kerman University of Medical Sciences, 2007; 14(4):317-321

References

1. Baily JS, Goldwasser MS: Management of zygomatic complex fractures. In: Miloro M, Ghali GE, Larsen PE, Waite PD. (eds.) Peterson's principle of Oral and Maxillofacial surgery. 2nd ed., London, BC Decker Inc, 2004; pp456, 459-60.
2. Daniels JS. Congenital maxillomandibular fusion: a case report and review of the literature. *J Craniomaxillofac Surg* 2004; 32(3): 135-9.
3. Ellis E: Fractures of the zygomatic complex and arch. In: fonseca RJ, Walker RV, Betts NJ, Barber HD, power MP (eds.) Oral and Maxillofacial trauma. 3rd ed., Vol. 1, St. Louis, Elsevier Saunders, 2005; p631.
4. Kademani D, Rombach DM, Quinn D: Trauma to the temporomandibular joint region. In: fonseca RJ, Walker RV, bets NJ, Barber HD power MP (eds.). Oral and Maxillofacial trauma. 3rd ed., Vol. 1, St Louis, Elsevier Saunders, 2005; p 561.
5. Laster Z, Temkin D, Zarfin Y, Kushnir A. Complete bony fusion of the mandible to the zygomatic complex and maxillary tuberosity: case report and review. *Int J Oral Maxillofac Surg* 2001; 30(1): 75-9.
6. Manganello – Souza LC, Mariani PB. Temporomandibular joint ankylosis: report of 14 cases. *Int J Oral Maxillofac Surg* 2003; 32(1): 24-9.
7. Rikalainen R, Lamberg MA, Tasanen A. Extra – articular fibrous ankylosis of the mandible after zygomatic fracture. *J Maxillofac Surg* 1981; 9(2):132-6.
8. Ugurlu K, Karsidag S, Huthut I, Yildiz K, Bas L. Congenital fusion of the maxilla and mandible. *J Craniofac Surg* 2005; 16(2):287-91.
9. Vanhove F, Dom M. Zygomatico –coronoid ankylosis: a case report. *Int J Oral Maxillofac Surg* 1999; 28(4): 258-9.