

## مقایسه عوارض و نتایج در حرکت زودرس مچ دست (بعد از یک هفته بی حرکتی با گچ) با حرکت تأخیری مچ دست (بعد از ۴ هفته بی حرکتی با گچ) پس از عمل جراحی دیستال

### رادیوس

جعفر سلیمانپور مختار مانند<sup>۱\*</sup>، مجید قربانزاده<sup>۲</sup>، جعفر گنج پور ثالث<sup>۱</sup>، فریبا اسلامیان<sup>۲</sup>

#### خلاصه

**مقدمه:** شکستگی متافیز دیستال رادیوس از شکستگی‌های بسیار شایع است که حدود نیمی از شکستگی‌های اورژانس ارتوپدی را در بر می‌گیرد. بر اساس منابع مختلف از آتل ثابت کردن بعد از جراحی دیستال رادیوس به مدت یک تا ۶ هفته استفاده می‌شود. هدف از این مطالعه مقایسه نتایج و عوارض دو روش درمانی بی حرکتی کوتاه‌مدت و طولانی مدت مچ دست پس از عمل جراحی دیستال رادیوس است. روش: طی یک مطالعه کارآزمایی بالینی تصادفی تعداد ۵۰ نفر از بیماران با شکستگی متافیز یال دیستال رادیوس با شکستگی خارج مفصلی یا داخل مفصلی بدون خردشدگی که تحت درمان پین گذاری پرکوتانوس قرار گرفتند، انتخاب و در دو گروه یک (بی حرکتی برای ۱ هفته) و گروه دو (بی حرکتی برای ۴ هفته) بررسی شدند. یافته‌ها: در هیچ‌یک از دو گروه درمانی، شل شدن پین‌ها رخ نداد. از نظر شدت درد، عفونت در محل پین‌ها و میزان برگشت حرکات بین دو گروه تفاوت آماری معنی‌داری مشاهده نگردید. بیشتر بیماران گروه دوم همانند گروه اول توانایی فعالیت‌های خود را در عرض ۳ ماه کسب کردند ولی در ۱/۵ ماه پس از درمان میزان برگشت حرکات در درمان ۱ هفته‌ای سریع‌تر رخ داد و تفاوت معنی‌دار بود. نتیجه‌گیری: با توجه به یافته‌های حاصل، از نظر نتایج نهایی درمان و عملکردی تفاوتی در بی حرکتی برای مدت یک یا ۴ هفته بعد از جراحی وجود ندارد. شروع زود هنگام حرکات بعد از یک هفته نسبت به شروع حرکات بعد از ۴ هفته با افزایش بروز عوارض همراه نبوده و بیماران زودتر به فعالیت‌های روزمره‌ی خود برمی‌گردند. واژه‌های کلیدی: شکستگی متافیزی دیستال رادیوس، بی حرکتی، پین گذاری پرکوتانوس، گچ‌گیری

۱- استادیار ارتوپدی، دانشکده پزشکی، دانشگاه علوم پزشکی تبریز ۲- دستیار ارتوپدی، دانشکده پزشکی، دانشگاه علوم پزشکی تبریز ۳- استادیار طب فیزیکی و توانبخشی، دانشکده پزشکی، دانشگاه علوم پزشکی تبریز

\* نویسنده مسؤول، آدرس: تبریز، خیابان ال‌گلی، بیمارستان شهدا، دفتر بخش ارتوپدی ● آدرس پست الکترونیک: drsoleiman@yahoo.com

دریافت مقاله: ۱۳۸۸/۱۷ دریافت مقاله اصلاح شده: ۱۳۸۹/۲/۵ پذیرش مقاله: ۱۳۸۹/۲/۲۹

## مقدمه

شکستگی‌های متافیز دیستال رادیوس از شکستگی‌های بسیار شایع بوده و حدود نیمی از شکستگی‌های اورژانس ارتوپدی را شامل می‌شوند (۱). همچنین براساس برخی از منابع این شکستگی‌ها ۱۶٪ از کل شکستگی‌ها و در ایالات متحده ۷۵٪ از کل شکستگی‌های اندام فوقانی را به خود اختصاص می‌دهند (۲). این شکستگی معمولاً به صورت شکستگی قسمت تحتانی استخوان رادیوس در حد فاصل مفصل رادیوکارپال تا سه سانتی متر به سمت پروگزیمال رادیوس تعریف می‌شود (۳).

بر اساس نوع شکستگی می‌توان این موارد را به صورت جاناندازی بسته و گچ‌گیری، پین زدن پرکوتانوس، پین پلاستر، پین زدن به روش Kapandji و استفاده از فیکساتورهای خارجی و داخلی درمان کرد (۳). جاناندازی بسته و بی‌حرکتی در وضعیت فلکشن ۲۰ درجه پالمار مچ و انحراف ۲۰ درجه اولنار برای مدت ۶ هفته بوده و سپس استفاده از تمرینات فیزیکی باعث بهبود چشمگیر عملکرد بیماران در میزان حرکات دست و مچ می‌شود (۴). انجام فیزیوتراپی که بعد از خارج کردن گچ یا فیکساتور صورت می‌گیرد، برای به دست آوردن میزان حرکات ایده آل مفصل و در نتیجه بهبود سریع‌تر و پیش‌آگهی بهتر مفید می‌باشد (۵). با این حال در مورد مفید بودن شروع زود هنگام روش‌های فیزیوتراپی بعد از خارج کردن آتل در برخی از بررسی‌ها با شک اظهار نظر شده و نیاز به مطالعه‌ی بیشتر در این زمینه می‌باشد (۶). جوش خوردگی نامناسب این شکستگی‌ها باعث کاهش عملکرد فرد می‌شود (۷، ۸). در منابع مختلف در مورد مدت زمان بی‌حرکتی در استفاده از آتل برای ثابت کردن بعد از جراحی دیستال رادیوس اختلاف نظر قابل توجهی وجود دارد (۹-۱۲). بنابراین هدف از این مطالعه بررسی نتایج و عوارض دو روش درمانی بی‌حرکتی کوتاه مدت به مدت یک هفته و طولانی مدت به مدت چهار هفته با یکدیگر است.

## روش بررسی

طی یک مطالعه کارآزمایی بالینی تصادفی تعداد ۵۰ نفر از بیماران که با شکستگی متافیز یال دیستال رادیوس به اورژانس مرکز آموزشی و درمانی شهدای تبریز مراجعه کرده بودند و نوع شکستگی آنها خارج مفصلی و یا داخل مفصلی بدون خردشدگی (Comminution) بود و برای درمان پرکوتانوس pinning در نظر گرفته شده بودند، انتخاب شدند.

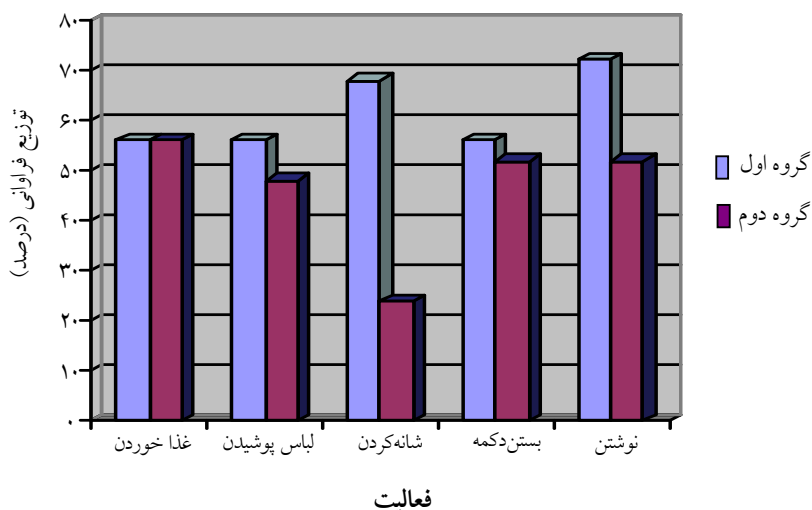
معیار ورود به مطالعه وجود شکستگی‌های دیستال رادیوس خارج مفصلی که به سمت دورسال جا به جا شده باشد و یا شکستگی‌های داخلی مفصلی بدون خردشدگی که امکان پرکوتانوس pinning وجود داشته باشد در نظر گرفته شد. بیماران با شکستگی‌های باز، شکستگی داخل مفصلی با Comminution و شکستگی‌های همراه با آسیب عصبی که امکان پرکوتانوس pinning در آنها نبود از مطالعه خارج شدند.

بیماران به روش تصادفی ساده به ۲ گروه تقسیم شدند. پس از جراحی برای گروه اول، به مدت ۱ هفته بی‌حرکتی با splint و برای گروه دوم، ۴ هفته بی‌حرکتی با splint در نظر گرفته شد و سپس بیماران تحت پیگیری قرار گرفتند. در طی پیگیری این بیماران، میزان دامنه حرکات مفصلی مچ دست بعد از ۱ هفته بی‌حرکتی برای گروه اول و بعد از ۴ هفته بی‌حرکتی برای گروه دوم با گونیومتر بر حسب درجه اندازه‌گیری شد. میزان قدرت Grip و قدرت Pinch نیز در دو گروه با Hand dynamometer بر حسب پوند اندازه‌گیری شد. اندازه‌گیری‌ها در دو نوبت یک و نیم ماه بعد از گچ‌گیری و سه ماه بعد از گچ‌گیری انجام شدند. اندازه‌گیری متغیرها توسط متخصص طب فیزیکی و توان‌بخشی انجام می‌شد، که از طول مدت بی‌حرکتی آگاه نبود.

دو گروه که از نظر سنی تفاوتی بین بیماران دو گروه وجود نداشت بررسی شدند.

از نظر شل شدن پین‌ها در هیچ‌یک از دو گروه درمانی، شل شدن رخ نداد و شدت درد بین بیماران دو گروه یکسان بود. در گرافی کنترل به عمل آمده، جوش نخوردگی در گروه اول در ۲ نفر (۸٪) و در گروه دوم در ۱ نفر (۴٪) مشاهده گردید که تفاوتی از نظر عدم جوش خوردگی وجود نداشت. عفونت در محل تعبیه پین‌ها در گروه اول در دو مورد (۸٪) و در گروه دوم در یک مورد (۴٪) دیده شده که تفاوت معنی‌دار نمی‌باشد.

همانطور که در نمودار ۱ دیده می‌شود، توانایی برگشت انجام کارهای روزمره بیماران دو گروه در عرض ۳ هفته پس از باز کردن آتل هر چند از نظر آماری تفاوت معنی‌داری ندارد ولی درصد بیشتری از بیماران گروه اول فعالیت‌های روزمره‌ی خود را باز یافتند.



نمودار ۱: توزیع فراوانی بیماران (بر حسب درصد) در دو گروه از نظر توانایی انجام فعالیت‌های روزمره در ۳ هفته بعد از درمان تفاوت آماری معنی‌داری بین دو گروه از نظر فعالیت‌های روزمره مشاهده نمی‌شود

قدرت عضلانی و قدرت گرفتن اشیاء در یک و نیم ماه پس از درمان تفاوتی بین دو گروه وجود ندارد. در عرض ۳ ماه بعد از درمان نیز دو گروه تقریباً مشابه یکدیگر بودند و تفاوتی با هم نداشتند.

تجزیه و تحلیل آماری با استفاده از نسخه ۱۶ نرم افزار SPSS و با استفاده از روش‌های آماری توصیفی (فراوانی، درصد، میانگین ± انحراف معیار) انجام شد. در موارد کیفی برای مقایسه بین فراوانی‌ها از آزمون آماری مجذور مربعات و در مورد متغیرهای کمی اندازه‌گیری شده در بخش توانبخشی (میزان حرکات مفاصل و قدرت گرفتن اشیاء) از آزمون آماری Mann-Whitney U استفاده شده است. برای تعیین نرمال بودن توزیع داده‌های کمی آزمون کولموگروف-اسمیرنوف به کار برده شده است. مقدار  $p < 0.05$  معنی‌دار در نظر گرفته شد.

## نتایج

در این مطالعه ۵۰ بیمار مبتلا به شکستگی دیستال رادیوس شامل ۲۷ نفر (۵۴٪) مرد و ۲۳ نفر (۴۶٪) زن در

میزان حرکات مفصلی (ROM) در ۱/۵ ماه پس از درمان بر اساس جدول ۱ در بیمارانی که یک هفته آتل در آنها تعبیه شده بود، نسبت به گروهی که درمان آتل در آنها ۴ هفته بوده بیشتر و تفاوت آماری معنی‌دار است ولی از نظر

جدول ۱. میزان حرکات مفصلی بین بیماران دو گروه در ۱/۵ ماه بعد از درمان

مقدار p	گروه دوم	گروه اول	حرکات
<۰/۰۰۱	۲۴/۸±۷/۶۴	۴۲/۸±۶۵/۴۶	<b>Flexion</b>
<۰/۰۰۱	۲۶/۸۰±۸/۲۷	۴۴/۶۰±۱۴/۷۸	<b>Extention</b>
<۰/۰۰۱	۵۹/۲±۷/۴۵	۷۱/۲±۷/۸۱	<b>Pronation</b>
<۰/۰۰۱	۱۷/۶۰±۳/۵۷	۲۳/۳۸±۴/۴۹	<b>Ulnar deviation</b>
۰/۰۲	۱۸±۵/۷۷	۲۱/۶۰±۵/۱۴	<b>Radial deviation</b>

## بحث

بیمارانی که سریع‌تر آتل آنها خارج شده و دوره کوتاه‌تری بی‌حرکت بودند، مشاهده شده است (۱۱). بر اساس نتایج حاصل از مطالعه حاضر میزان حرکات مفصلی در دوره پیگیری بیماران بعد از شروع حرکات در میزان خم کردن، باز کردن و سایر حرکات در عرض ۱/۵ ماه بعد از درمان در گروهی که یک هفته آتل تعبیه شده بود سریع‌تر و تفاوت آماری معنی‌داری بود ولی در نهایت بعد از سه ماه از درمان تفاوت آماری معنی‌داری وجود نداشت که با نتایج حاصل از دو مطالعه ذکر شده مشابهت دارد (۱۱ و ۱۰).

مطالعه کریستنسن (Christensen) و همکاران در مورد طول مدت بی‌حرکتی نشان داده که استفاده از آتل برای سه هفته و یا پنج هفته تفاوت معنی‌داری از نظر یافته‌های رادیولوژیکی ندارد و هیچ تفاوتی در مورد زاویه‌دار شدن شکستگی و کوتاه‌شدگی بین دو روش ندارد (۱۲).

در بررسی‌های Handoll و همکاران استفاده از پین‌های پرکوتانوس برای درمان شکستگی دیستال رادیوس از نظر بهبودی آناتومیکی و نتیجه درمانی نهایی و بروز عوارض نسبت به آتل گچی برتری داشته (۱۳) که این برتری در مطالعات Stein و همکاران (۱۴) و Merchan و همکاران (۱۵) نیز وجود داشته است. البته از نظر شروع حرکات بین دو روش بی‌حرکتی کوتاه مدت و طولانی مدت تفاوتی وجود نداشته است.

بر اساس نتایج این مطالعه از نظر بروز عوارض که شامل شل شدن پین‌ها و جاناندازی نامناسب می‌باشد بین دو گروه

در مطالعه حاضر، از نظر شدت درد و برگشت سریع بیماران برای انجام کارهای روزمره همانند غذاخوردن، شانه کردن، نوشتن و لباس پوشیدن بین دو روش بی‌حرکتی تفاوتی وجود نداشت و اغلب بیماران در هر دو گروه توانستند در عرض سه هفته بعد از خارج کردن آتل و شروع حرکات مفصلی مچ و رادیو اولنار کارهای شخصی را انجام دهند که این نتایج با سایر مطالعات در این زمینه شباهت دارد. به عنوان مثال در یک پژوهش کارآزمایی بالینی بی‌حرکتی طولانی مدت بعد از آسیب‌های حاد اندام‌ها در ۴۹ بیمار بررسی شده در این مورد از نظر کاهش درد، تورم، سفتی و میزان حرکات مفصلی تفاوتی با شروع زود هنگام حرکات نداشته و تنها مزیت استفاده از روش‌های بی‌حرکتی کوتاه مدت، منافع این روش در برگشتن سریع بیمار به کار و ورزش در ۳۰ تا ۶۰ درصد موارد بوده که باعث افزایش پذیرش و مقبولیت این روش درمانی از طرف بیماران شده است (۹). در مطالعه دیگری شروع حرکات مفصل مچ دست در شکستگی دیستال رادیوس که به روش volar plate fixation ترمیم شده بود، بعد از شش هفته بی‌حرکتی در مقایسه با دو هفته بی‌حرکتی از نظر خم کردن و باز کردن، تفاوت معنی‌داری وجود نداشته است (۱۰). نتایج یک پژوهش دیگر تفاوت معنی‌داری از نظر میزان حرکات مفصلی و درد و تورم بین دو روش نشان داده است؛ با این حال انحراف اولنار به صورت معنی‌داری در

تفاوتی وجود نداشت به طوری که در هیچ کدام از بیماران دو گروه شل شدن و برداشتن جاناندازی رخ نداد و میزان جوش خوردگی در رادیوگرافی‌های کنترل در بین دو گروه درمانی تقریباً یکسان بود که با نتایج حاصل از سایر مطالعات و مطالعه‌ی حاضر مطابقت می‌کند.

**نتیجه‌گیری**  
با توجه به یافته‌های حاصل، تفاوتی از نظر نتایج نهایی درمان و عملکردی بین بی‌حرکتی مچ دست برای مدت یک یا ۴ هفته بعد از جراحی و Pinning دیستال رادیوس وجود ندارد.

### Comparison of Outcomes and Complications of 1- and 4- week Cast Immobilization after Distal Radius Surgery

Soleiman pour J., M.D. <sup>1\*</sup>, Ghorbanzadeh M., M.D. <sup>2</sup>, Ganjpor sales J., M.D. <sup>1</sup>, Eslamian F., M.D. <sup>3</sup>

1. Assistant Professor of Orthopedics, School of Medicine, Tabriz University of Medical Sciences, Tabriz, Iran
2. Resident of Orthopedics, School of Medicine, Tabriz University of Medical Sciences, Tabriz, Iran
3. Assistant Professor of Physical Medicine & Rehabilitation, School of Medicine, Tabriz University of Medical Sciences, Tabriz, Iran

\* Corresponding author, e-mail: drsoleiman@yahoo.com

(Received: 8 Nov. 2009 Accepted: 19 May 2010)

#### Abstract

**Background & Aims:** Metaphysical distal radius fractures are common fractures account for almost half of the fractures in Orthopaedic Emergencies. According to different studies, 1-6 weeks cast immobilization after distal radius surgery has been recommended. The aim of this study was to compare outcomes and complications of short-term and long-term immobilization treatment methods.

**Methods:** In a randomized clinical trial, 50 patients with metaphysical distal radius fractures and extra joint or intra joint fractures without comminution referred to the Emergency Unit of Shohada Hospital in Tabriz, Iran who were treated by percutaneous pinning were selected and divided into two groups of immobility for one week (group 1) and immobility for four weeks (group 2).

**Results:** Loosing of pins was not seen in any of the groups. There were no significant differences in intensity of pain, infection at the site of pins and range of motion improvement between the two groups. Most of the patients in group two like group one have gained their ability in three months, but 1.5 month after the treatment return of motions in the early motion group was significantly faster.

**Conclusion:** According to these findings, there is no difference in final therapeutic and functional outcomes between 1- and 4- week post operative immobility. Earlier initiation of movements after one week is not associated with more complications in comparison to late initiation of movements, but patients return to their daily activities earlier.

**Keywords:** Radius fracture, Immobilization, Fracture fixation

Journal of Kerman University of Medical Sciences, 2011; 18(1): 49-54

## References

1. Paksima N, Panchal A, Posner MA, Green SM, Mehiman CT, Hiebert R. A meta-analysis of the literature on distal radius fractures: review of 615 articles. *Bull Hosp J Dis* 2004; 62(1&2), 40-6.
2. Shin EK, JB Jupiter. Current Concepts in the Management of Distal Radius Fractures. *Acta Chirurgiae Orthopaedicae Et Traumatologiae Čechosl* 2007; 74: 233-46.
3. Jupiter JB. Current concepts review fractures of the distal end of the radius. *The Journal of Bone and Joint Surgery* 1991; 73-A (3): 461-9.
4. Aydog S, Keskin D, Ögüt B. Rehabilitation after Colles' fracture. *Journal of Islamic Academy of Sciences* 1994; 7(4): 247-50
5. Kay S, Haensel N, Stiller K. The effect of passive mobilization following fractures involving the distal radius: A randomized study. *Australian Journal of Physiotherapy* 2000; 46: 93-101.
6. Handoll HH, Madhok R, Howe TE. Rehabilitation for distal radial fractures in adults. *Cochrane Database Syst Rev* 2006; 19(3): CD003324.
7. Colles A. On the fracture of the carpal extremity of the radius. *N Engl J Med Surg* 1814; 3: 368- 72.
8. McQueen M, Caspers J. Colles fracture: does the anatomical result affect the final function? *J Bone Jeint Surg Br* 1988; 70 (4): 649-51.
9. Nash CE, Mickan SM, Del Mar CB, Glasziou PP. Resting injured limbs delays recovery: A systematic review. *The Journal of Family Practice* 2004; 53(9): 706-2.
10. Lozano-Calderón SA, Souer S, Mudgal C, Jupiter JB, Ring D. Wrist Mobilization Following Volar Plate Fixation of Fractures of the Distal Part of the Radius. *The Journal of Bone and Joint Surgery (American)* 2008; 90: 1297-304
11. Allain J, le Guilloux P, Le Mouël S, Goutallier D. Trans-styloid fixation of fractures of the distal radius. A prospective randomized comparison between 6- and 1-week postoperative immobilization in 60 fractures. *Acta Orthop Scand* 1999; 70(2): 119-23.
12. Christensen OM, Christiansen TG, Krasheninnikoff M, Hansen FF. Length of immobilisation after fractures of the distal radius. *International Orthopaedics* 1995; 19(1): 26-9.
13. Handoll HH, Vaghela MV, Madhok R. Percutaneous pinning for treating distal radial fractures in adults. *Cochrane Database Syst Rev* 2007; 18(3): CD006080.
14. Stein H, Volpin G, Horesh Z, Hoerer D. Cast or external fixation for fracture of the distal radius: A prospective study of 126 cases. *Acta Orthop Scand* 1990; 61(5): 453-6.
15. Merchan EC, Breton AF, Galindo E, Peinado GF, Beltran J. Plaster cast versus Clyburn external fixation for fractures of the distal radius in patients under 45 years of age. *Orthop Rev* 1992; 21(10): 1203-09.