

## تأثیر عصاره سیر بر رفع مسمومیت ناشی از سرب در بافت کلیه نوزادان موش صحرایی

حبیب‌اله جوهری<sup>۱</sup>

### خلاصه

مقدمه: با توجه به اثرات آنتی‌اکسیدانی گوناگونی که تاکنون برای سیر گزارش شده است، در این تحقیق اثر عصاره هیدروالکلی سیر در درمان مسمومیت کلیه ناشی از سرب در نوزاد موش صحرایی مورد بررسی قرار گرفت.

روش: نوزادان موش‌های صحرایی در ۷ گروه ۸ تایی تقسیم‌بندی شدند. گروه اول (کنترل) هیچ ماده‌ای دریافت نکردند، گروه دوم (شاهد) به میزان ۰/۱ میلی‌لیتر سرم فیزیولوژی، گروه سوم استات سرب با دوز ۰/۶ گرم در لیتر، گروه چهارم ۰/۴ گرم بر کیلوگرم وزن بدن عصاره آبی-الکلی سیر و گروه‌های ۵، ۶، ۷ پس از دریافت ۰/۶ گرم در لیتر استات سرب به ترتیب دوزهای ۰/۱، ۰/۲، ۰/۴ گرم بر کیلوگرم وزن بدن عصاره آبی-الکلی سیر از طریق گاواژ به مدت ۱۰ روز متوالی دریافت کردند و ۲۴ ساعت بعد از آخرین روز تزریق، وزن بدن و وزن کلیه‌ها اندازه‌گیری و بعد از بی‌هوشی خفیف کلیه‌ها از بدن جدا شد و در ماده فرمالین جهت تهیه مقاطع بافتی نگهداری شد. با میکروسکوپ نوری تغییرات بافتی مورد بررسی قرار گرفت.

یافته‌ها: براساس نتایج به‌دست آمده، وزن بدن و کلیه در گروه‌های ۳، ۵، ۶، ۷ افزایش معنی‌داری را نسبت به گروه کنترل نشان داد. وزن بدن و کلیه در گروه ۴ کاهش معنی‌داری را نسبت به گروه سرب نشان داد. بررسی هیستولوژیکی بافت کلیه نشان داد که تجویز عصاره سیر باعث کاهش تخریب بافتی و انسجام توبول‌های کلیوی شده است.

نتیجه‌گیری: سرب باعث ایجاد تخریب بافتی می‌شود و سیر به دلیل خاصیت آنتی‌اکسیدانتی، اثر سمی سرب بر بافت کلیه را از بین می‌برد و از تخریب بافتی ایجاد شده توسط سرب جلوگیری می‌کند.

واژه‌های کلیدی: سیر، سرب، کلیه، موش

۱- استادیار، گروه فیزیولوژی، دانشگاه آزاد اسلامی، واحد داراب

آدرس پست الکترونیک: Johari@Iaudarab.ac.ir

دریافت مقاله: ۱۳۹۰/۱۰/۲۶ دریافت مقاله اصلاح شده: ۱۳۹۱/۶/۲۴ پذیرش مقاله: ۱۳۹۱/۷/۵

## مقدمه

انسان از دیرباز به ارزش دارویی گیاهان پی برده و درمان هر نوع درد و ناراحتی خود را در طبیعت جستجو کرده است. سیر از جمله گیاهانی است که نقش مهمی در رژیم غذایی دارد و از زمان‌های قدیم به‌عنوان چاشنی و دارو مورد استفاده قرار می‌گرفته است.

تأثیرات فارمولوژیکی سیر (*Allium sativum*) عمدتاً شامل نقش آنتی‌اکسیدانی می‌باشد (۱-۳). گلوکز سرم و پارامترهای کلیوی در موش‌های مسموم با استات سرب، با مصرف سیر کاهش می‌یابد (۴،۵). سیر در مقابله با فشار خون بالا مؤثر است. چنانچه نقش القاکننده قوی در کاهش فاکتورهای مؤثر بر فشارخون (پروستاگلاندین  $E_2$  و ترومبوکسان  $B_2$ ) ایفا می‌کند. همچنین ماده گاما-گلوتامیل سیستئین موجود در سیر باعث ممانعت از عمل آنزیم تبدیل‌کننده که تبدیل آنژیوتانسین I به آنژیوتانسین II را بر عهده دارد، می‌شود (۶-۸، ۳). مصرف عصاره سیر در بیماران با کلسترول خون بالا باعث کاهش معنی‌دار کلسترول تام خون، LDL، VLDL و تری‌گلیسرید می‌شود و همچنین برای درمان بیماری آترواسکلروز مفید است (۳،۵،۹). عصاره آبی سیر همانند یک پادزهر در مقابل مسمومیت با سیانید در موش‌های نژاد آلبینو عمل می‌کند، چنانچه در هنگام مسمومیت با سیانید کاهش معنی‌داری در آنزیم‌های آنتی‌اکسیدانی نظیر کاتالاز، دیسموتاز پراکسید، ردوکتاز گلوکوتاتیون، گلوکوتاتیون-S-ترانسفراز و آنتی‌اکسیدان‌های غیر آنزیمی مثل گلوکوتاتیون در کبد و کلیه مشاهده شده است ولی با مصرف عصاره سیر، پارامترهای مورد بررسی به حالت طبیعی بازگشته‌اند (۱۰،۱۱).

بیشترین تأثیرات پیشگیری‌کننده و درمانی سیر به‌علت اسانس‌های مخصوص و آب سیر که حاوی ترکیبات سولفوری حل شده‌اند می‌باشد. تیوسولفات‌ها و دیگر متابولیت‌های ثانویه سیر شامل استرونیدها، از دیگر عوامل تأثیرات درمانی سیر هستند (۱۲).

استفاده از سرب به‌عنوان یک عنصر طبیعی تقریباً به آغاز تمدن بشر بر می‌گردد. از سرب در باتری‌ها، روکش کابل، سرامیک، خطوط لوله، گازوئیل و غیره استفاده می‌شود. سرب فلز طبیعی است که در آب و خاک وجود دارد و از راه دستگاه گوارش یا تنفس وارد بدن می‌شود (۱۳).

سرب اثرات مختلفی بر خونسازی، سیستم عصبی، کلیه، تولید مثل و استخوان دارد. علائم مسمومیت سرب شامل علائم گوارشی، کولیک، کاهش وزن، ضعف، کم‌خونی، آسیب به مغز و کاهش حافظه و قدرت یادگیری، آسیب و نقص اسپرم، سقط جنین، نارسایی نوزاد و آسیب به کلیه است (۱۴-۱۶).

از بین بافت‌های بدن، سرب در بالاترین سطح در کلیه تجمع می‌کند و باعث ایجاد تغییرات پاتوبیولوژیکی مشخص در ساختمان و عملکرد کلیه می‌گردد. علائم کلیوی مسمومیت با سرب در شرایط حاد گلیکوزوریا، آمینواسیدوریا و فسفاتوریا می‌باشند (۱۴،۱۷،۱۸).

هدف این پژوهش، بررسی اثر عصاره آبی-الکلی پیاز سیر در دوزهای مختلف بر تغییرات بافت کلیه نوزادان موش‌های صحرایی و کاربرد احتمالی آن به‌عنوان ترکیب مؤثر بر رفع مسمومیت ناشی از سرب در بافت کلیه انسان می‌باشد.

## روش بررسی

در این مطالعه آزمایشگاهی کلیه اصول اخلاقی در مورد نحوه کار با حیوانات آزمایشگاهی مدنظر قرار گرفته است. حیوانات مورد استفاده در این تحقیق شامل ۵۶ سر نوزاد موش صحرایی ۳۳-۳۵ روزه با وزن تقریبی ۷۰-۸۰ گرم بودند که از مرکز پرورش و نگهداری حیوانات آزمایشگاهی دانشگاه شیراز تهیه گردیدند. به منظور سازگاری با محیط قبل از شروع آزمایش چند روز در خانه حیوانات دانشگاه آزاد اسلامی کازرون با دوره نوری ۱۲

در محلول فیکساتور فرمالین نگهداری می‌شد. پس از مراحل آماده‌سازی، نمونه‌های بافتی توسط میکروتوم به قطر ۵ میکرون مقطع‌گیری و به روش هماتوکسیلین-ائوزین رنگ‌آمیزی شدند. لام‌های تهیه شده با میکروسکوپ نوری نیکون مدل 8ii ساخت ژاپن از نظر تغییرات بافتی مورد بررسی قرار گرفتند.

در این تحقیق برای تجزیه و تحلیل داده‌های آماری از برنامه SPSS استفاده شد. ضمناً برای تحلیل میانگین‌ها از روش t-test و ANOVA استفاده شد و  $P \leq 0/05$  به‌عنوان اختلاف معنی‌دار تلقی گردید.

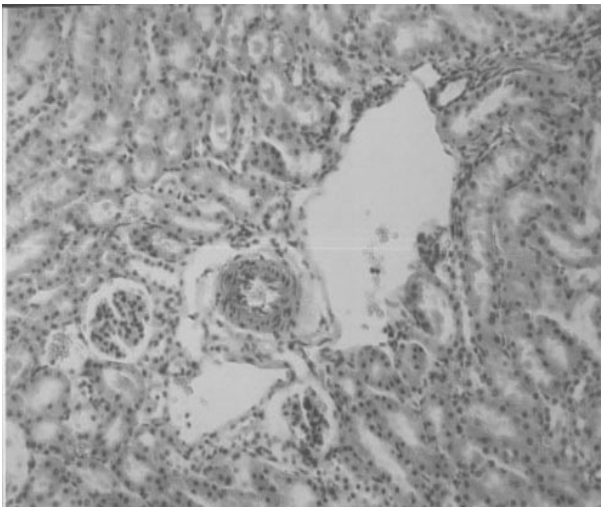
### نتایج

همانطور که در جدول ۱ دیده می‌شود، گروه دریافت کننده استات سرب با دوز ۰/۶ گرم بر لیتر (گروه سوم) و نیز گروه‌های ۵، ۶، ۷ در مقایسه با گروه کنترل افزایش معنی‌داری در وزن بدن و کلیه نشان دادند ( $P \leq 0/05$ ). تزریق عصاره آبی-الکلی سیر به تنهایی (گروه چهارم) موجب کاهش معنی‌دار در وزن بدن و کلیه نسبت به گروه استات سرب با دوز ۰/۶ گرم بر لیتر (گروه سوم) گردید ( $P \leq 0/05$ ). بافت کلیه گروه دریافت کننده استات سرب با دوز ۰/۶ گرم بر لیتر (گروه سوم) نسبت به گروه کنترل دچار تخریب بافتی شد (شکل ۲). در گروه دریافت کننده عصاره آبی الکلی سیر به تنهایی (گروه چهارم) بافت کلیه همانند گروه کنترل دستخوش تغییر نشده و سالم به نظر می‌رسید. در گروه‌های ۵ و ۶ و ۷ به تدریج از میزان تخریب بافتی کاسته شد (شکل ۳).

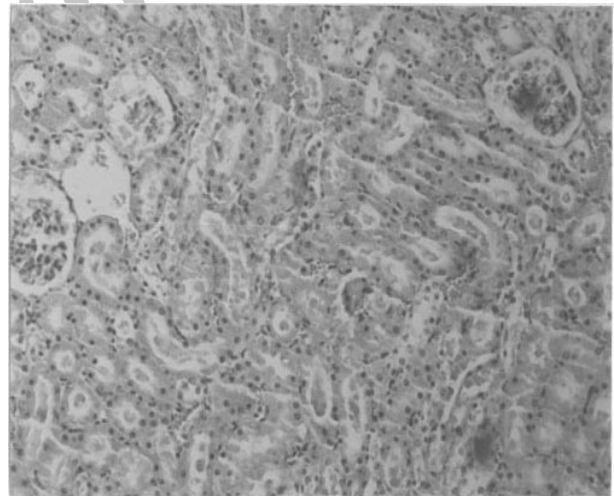
ساعت روشنایی ۱۲/ ساعت تاریکی نگهداری و با غذای فشرده تهیه شده از شرکت سهامی خوراک دام و طیور شیراز تغذیه شدند. درجه حرارت محیط  $23 \pm 2$  درجه سانتی‌گراد و رطوبت نسبی ۵۶-۵۱ درصد بود و هوای اتاق توسط یک دستگاه تهویه تصفیه می‌شد. موش‌ها در قفس‌های مخصوص نگهداری موش قرار گرفته و هر ۳ روز یک بار تمیز و ضدعفونی می‌شدند. روش تهیه عصاره آبی-الکلی سیر به این ترتیب بود که ابتدا پیاز سیر محلی خشک شده خریداری شده از شیراز پودر شده و سپس پودر در محلول آب و الکل اتیلیک (هر کدام ۵۰٪) خیسانده (به مدت ۷۲ ساعت) و صاف می‌شد. سپس برای اطمینان از عدم وجود ذرات معلق سانتریفیوژ شده و بعد از دور ریختن رسوبات، محلول بالای در هود با دمای ۴۰ درجه قرار می‌گرفت تا تغلیظ شود (۱۹). موش‌ها به ۷ گروه ۸ تایی تقسیم شدند؛ گروه اول به عنوان کنترل بدون دریافت هیچ حلال دارویی، گروه دوم به عنوان شاهد روزانه مقدار ۰/۱ میلی‌لیتر آب مقطر، گروه سوم فقط استات سرب به مقدار ۰/۶ گرم بر لیتر، گروه چهارم فقط ۰/۴ گرم بر کیلو گرم وزن بدن عصاره آبی الکلی سیر، گروه‌های ۵، ۶، ۷ ابتدا به مقدار ۰/۶ گرم بر لیتر استات سرب و سپس به ترتیب هر گروه در دوزهای ۰/۱، ۰/۲، ۰/۴ گرم بر کیلوگرم وزن بدن عصاره آبی الکلی سیر دریافت کردند. ارائه هر دو ترکیب به صورت گاوآژو و به مدت ۱۰ روز بود. پس از این مدت حیوانات ابتدا وزن و سپس توسط اتر (شرکت کیمیا مواد، ایران) بی‌هوش می‌شدند. با روش استاندارد کلیه‌های حیوانات خارج و پس از توزین، نمونه‌های کلیه‌ها

جدول ۱. مقایسه گروه‌های مورد بررسی از نظر پارامترهای وزن بدن و وزن کلیه

گروه‌ها	پارامتر	وزن بدن (گرم)	وزن کلیه (گرم)
۱. کنترل		۸۳/۸±۱/۱۹	۰/۵±۰/۱۷
۲. شاهد		۸۴/۰±۱/۹۷	۰/۴۶±۰/۰۱
۳. دریافت کننده ۰/۶ g/l سرب		۸۹/۰۲±۳/۱**	۰/۶۰±۰/۰۱**
۴. دریافت کننده ۰/۴ g/kg عصاره		۸۴±۱/۹۷*	۰/۵۳±۰/۰۱*
۵. دریافت کننده ۰/۶ g/l سرب همراه با ۰/۱ g/kg عصاره سیر		۸۸±۲/۷**	۰/۶۱±۰/۰۲**
۶. دریافت کننده ۰/۶ g/l سرب همراه با ۰/۲ g/kg عصاره سیر		۸۷±۲/۶**	۰/۵۹±۰/۰۳**
۷. دریافت کننده ۰/۶ g/l سرب همراه با ۰/۴ g/kg عصاره سیر		۸۶±۲/۵**	۰/۵۹±۰/۰۳**

\* اختلاف معنی‌دار ( $P \leq 0.05$ ) نسبت به گروه سرب\*\* اختلاف معنی‌دار ( $P \leq 0.05$ ) نسبت به گروه کنترلمقادیر براساس میانگین  $\pm$  خطای معیار میانگین ( $X \pm SEM$ ) آورده شده است.

شکل ۲. فتومیکروگراف بافت کلیه در گروه دریافت کننده ۰/۶ g/l سرب (بزرگ نمایی  $\times 100$ )



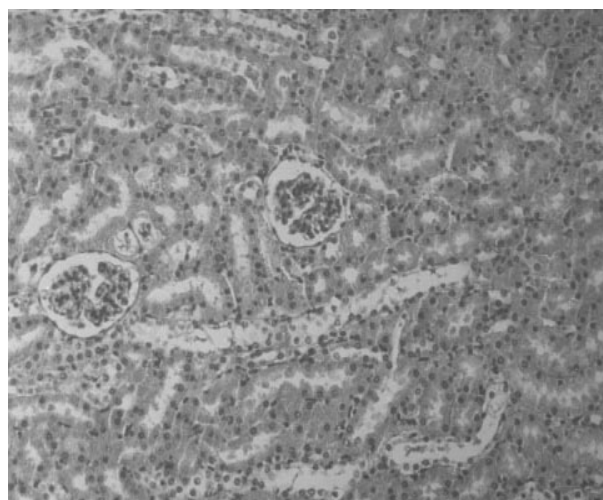شکل ۱. فتومیکروگراف بافت کلیه در گروه کنترل (بزرگ نمایی  $\times 100$ )

احتمالاً سرب در نتیجه اختلال در سیستم رستپوری پروتئین کیناز C، وارد عمل شده و سبب بروز ضایعات و تغییرات بافتی، در کلیه می‌شود. پروتئین‌های کلیوی متصل شونده به سرب مثل آلفا-۲-میوگلوبین باعث ایجاد مرگ سلولی و نکروزیس در لوله‌های خمیده نزدیک در کلیه می‌شود (۲۲).

گلوکاتیون پراکسیداز یک آنزیم آنتی‌اکسید آنتی است که فعالیت و افزایش آن سبب غیرفعال شدن واکنش لیبید پراکسیداسیون می‌شود. احتمالاً سرب از طریق افزایش لیبیدپراکسیداسیون و رادیکال‌های آزاد باعث غیرفعال شدن این آنزیم و در نتیجه صدمات بافتی می‌شود. همچنین پروتئین‌های اختصاصی کلیوی آلفا-۲-میوگلوبین متصل شونده به سرب با داشتن یک محصول کیلوآزی N-ترمینال آلفا-۲-میوگلوبین به صورت دسته جمعی می‌باشند. تجمع این پروتئین در توپول کلیه باعث مرگ آنها می‌شود و تخریب بافتی رخ می‌دهد (۲۱، ۲۲).

آنزیم‌های آنتی‌اکسیدانی مثل گلوکاتیون پراکسیداز و گلوکاتیون ردوکتاز از طریق تأثیر بر فرم‌های پراکسیدی که در متابولیسم و دیگر واکنش‌های اکسیدی آسیب ایجاد می‌کنند، از سلول محافظت می‌کنند. عصاره سیر، گلوکاتیون سلولی را در انواع سلول‌های کبد و کلیه و بافت پستان افزایش می‌دهد. ترکیبات سولفور آلی موجود در سیر (گروه‌های سولفیدریل) خواص آنتی‌اکسیدانی دارند که سبب نقش ضد مسمومیتی آن می‌شود (۱۱).

سرب در بدن رادیکال آزاد ایجاد می‌کند که خود سبب سوپراکسیداسیون لیپیدهای غشاء می‌شوند. عصاره سیر آنیون سوپراکسید و رادیکال هیدروکسیل را اشغال کرده و از محیط سلولی دور می‌کند و پراکسیداسیون لیپید را تعدیل می‌نماید تا سلول وظیفه خود را ادامه دهد و از تخریب سلولی و بافتی جلوگیری به عمل آورد. همچنین یکی از نشانه‌های پراکسیداسیون لیپید، افزایش مالونیل دی‌آلدئید



شکل ۳. فتومیکروگراف بافت کلیه در گروه دریافت کننده سرب ۰/۶ g/l سرب همراه با ۰/۴ g/kg عصاره (بزرگ نمایی ۱۰۰x)

#### بحث

نتایج به دست آمده از این تحقیق نشان می‌دهد که افزایش رشد و نمو در موش‌های دریافت کننده سرب به صورت افزایش معنی‌دار وزن بدن و همچنین وزن کلیه نسبت به گروه کنترل می‌باشد.

افزایش وزن موش‌های تغذیه شده با سرب به دلیل تمرکز و تجمع سرب در اندام‌های مختلف بدن آنها می‌باشد و افزایش وزن کلیه به دلیل آماس و تکثیر سلولی در بافت کلیه است (۱۳).

پروتئین‌های گیرنده کلسیم نظیر کالمودلین، کالسمی مدین‌ها، پروتئین کیناز C، تروپونین و غیره می‌باشند. مطالعات نشان داده‌اند که سرب در جایگاه اتصال به این پروتئین‌ها با کلسیم رقابت می‌کند و جانشین آنها می‌شود و سیستم رستپوری را مختل می‌کند. اختلال در اعمال آنزیم پروتئین کیناز C، توسط کلسیم و دی‌آسیل گلیسرول فعال می‌شود و طیف وسیعی از کینازها و فسفاتازها را فعال می‌کند. لذا بر روند تقسیم، تکثیر و ارتباط سلولی و غیره تأثیر می‌گذارد (۲۰، ۲۱).

می‌دهند. این مطالعه نشان می‌دهد پتانسیل درمانی سیر احتمالاً ناشی از تأثیر این ترکیبات بر روی جذب سرب و نیز دفع آن از بدن می‌باشد.

با توجه به تغییرات حاصله می‌توان نتیجه گرفت که سرب باعث ایجاد تخریب بافتی می‌شود و عصاره سیر به دلیل خاصیت آنتی‌اکسیدانتی، اثر سمی سرب بر بافت کلیه را از بین می‌برد و از تخریب بافتی ایجاد شده توسط سرب جلوگیری می‌کند. بر اساس نتایج مطالعه حاضر، میزان تخریب بافتی کلیه متناسب با دوز عصاره سیر کاهش می‌یابد (شکل ۳).

### سپاسگزاری

بدین وسیله از مسؤولان محترم دانشگاه آزاد اسلامی واحد داراب که در اجرای این طرح همکاری داشته‌اند، قدردانی می‌شود.

(MDA) می‌باشد و مطالعات نشان داده‌اند که بعد از تجویز سیر میزان MDA کاهش می‌یابد (۳،۱۰).

با وجود اینکه محققان، خواص آنتی‌اکسیدانی ترکیبات سولفور سیر خصوصاً آلپین را مسؤول اثر این عصاره می‌دانند، اما بیشتر، ویژگی ذاتی همه ترکیبات سیر را مد نظر قرار می‌دهند. عصاره سیر شامل سولفور ترکیب شده با آمینو اسیدها نظیر S-آلیل سیستین، S-آلیل مرکاپتوسیستین و آلپین می‌باشد. سولفور به‌دست آمده در ترکیبات با آمینواسیدهایی چون سیستین برای استفاده شیمیوفیلاکتیک در رفع مسمومیت سرب گزارش شده است (۲). کارایی سیر احتمالاً ناشی از داشتن کربوکسیل آزاد و گروه‌های آمینو می‌باشد. این ترکیبات فعال بیولوژیکی میزان سرب را کاهش داده و باعث افزایش دفع آن از خون و بافت‌هایی که سرب در آنها جمع شده، می‌گردد. همچنین جذب سرب را از لوله گوارش کاهش

## References

- Banerjee SK, Maulik M, Manchanda SC, Dinda AK, Das TK, Maulik SK. Garlic-induced alteration in rat liver and kidney morphology and associated changes in endogenous antioxidant status. *Food Chem Toxicol* 2001; 39(8): 793-7.
- Pedraza-Chaverri J, Yam-Canul P, Chirino YI. Protective effects of garlic-powder against potassium dichromate-induced oxidative stress and nephrotoxicity. *Food Chem Toxicol* 2008; 46(2): 619-27.
- Durak I, Kavutcu M, Aytac B. Effects of garlic extract consumption on blood lipid and oxidant/antioxidant parameters in humans with high blood cholesterol. *J Nutr Biochem* 2004; 15(6): 373-7.
- Abd EL, Rohiem AA, Maged MY, Nahed AA, Rokaya MA. Blood, serum glucose and renal parameters in lead-loaded albino rats and treatment with some chelating agents and natural oils. *Turk J Biol* 2007; 31: 25-34.
- Jabbari A, Argani H, Ghorbanihaghjo A, Mahdavi R. Comparison between swallowing and chewing of garlic on levels of serum lipids, cyclosporine, creatinine and lipid peroxidation in renal transplant recipients. *Lipids in health and Disease* 2005; 4(1): 11.
- AL-Qattan KK, Alnaqeeb MA, Ali M. The antihypertensive effect of garlic (*Allium sativum*) in the rat two-kidney-one-clip goldblatt model. *J Ethno pharmacol* 1999; 66(2): 217-222.
- AL-Qattan KK, Khan I, Alnaqeeb MA, Ali M. Mechanism of garlic (*Allium sativum*) induced reduction of hypertension in 2K-1C rats: a possible mediation of Na/H exchanger isoform-1. *Prostaglandins leukotrienes and essential fatty acids* 2003; 69(4): 217-222.
- AL-Qattan KK, Khan I, Alnaqeeb MA, Ali M. Thromboxane-B<sub>2</sub>, prostaglandin- E<sub>2</sub> and hypertension in the rat 2-kidney 1 clip model: a possible mechanism of the garlic induced hypertension. *Prostaglandins leukotrienes and essential Fatty acids* 2001; 64(1): 5-10.
- Mahmoodi M, Islami MR, Asadi Karam GR, Khoksari M, Saheghadam lotfi A, Hajizadeh MR. Study of the effects of raw garlic consumption on the level of lipids and other blood biochemical factors in hyperlipidemic individuals. *Pak J Pharm Sci* 2006; 19(4): 295-8.
- Elsaid FG, Elkomy MA. Aqueous garlic extract and sodium thiosulphate as antidotes for cyanide intoxication in albino rats. *Res J Medicine & Med Sci* 2006; 1(2): 50-56.
- Pal R, Vaiphei K, Sikander A, Singh K, Rana SV. Effect of garlic on isoniazid and rifampicin- induced hepatic injury in rats. *World J Gastroenterol* 2006; 12(4): 636-9.
- Blumenthal M, Goldberg A, Brinkmann J. Herbal medicine: Expanded commission E monographs. Boston, Mass: *Integrative Medicine Communication*, 2000; pp153-9.
- Kazantzis G. Role of cobalt, iron, Lead, manganese, mercury, platinum, selenium, and titanium in carcinogenesis. *Environ Health Perspect* 1981; 40: 143-61.
- Abdelouahab N, Mergler D, Takser L, Vanier C, St-Jean M, Baldwin M. Gender differences in the effects of organochlorines, mercury, and lead on thyroid hormone levels in lakeside communities of Quebec (Canada). *Environmental Research* 2006; 107(3): 380-92.
- Telisman S, Colak B, Pizent A, Jurasovic J. Reproductive toxicity of low -level lead

- exposure in men. *Environmental Research* 2007; 105(2): 256-66.
16. Zhu ZW, Yang RL, Dong GJ, Zhao ZY. Study on the neurotoxic effect of low-level lead exposure in rats. *J Zhejiang Univ SCI* 2005; 6B (7): 686-92.
  17. Sanchez S, Aguilar RP, Genta S. Renal extracellular matrix alterations in lead -treated rats. *Journal of Applied Toxicology* 2001; 21(5): 417-23.
  18. Witzmann FA, Fultz CD, Crant RA. Regional protein alterations in rat kidneys induced by lead exposure. *Electrophoresis* 1999; 20(4-5): 943-51.
  19. Samsamzade-Shariat SH. Extraction of effective matter and methods of identification and evaluate of medical plants. Tehran, Mani Press, 1992; pp14-18 [Persian].
  20. Ni Z, Hou S, Barton CH, Vaziri ND. Lead exposure raises superoxide and hydrogen peroxide human endothelial and vascular smooth muscle cells. *Kidney International* 2004; 66: 2329-36.
  21. Vaziri ND, Lin CY, Farmand F, Sindhu PK. Superoxide dismutase, catalase, glutathione peroxidase and NADPH oxidase in lead-induced hypertension. *Kidney International* 2003; 63: 186-94.
  22. Dagget DA, Nuwaysir EF, Nulson SA, Wright L.S, Kornguth SE, Siegel F.L. Effects of triethyl lead administration on the expression of glutathione S-transferase isoenzymes and quinone reductase in rat kidney and liver. *Toxicology* 1997; 117(1): 61-71.

Archive of SID



## The Effect of Garlic (*Allium Sativum*) Extract on Lead Detoxification in Kidney Tissue of Neonatal Rat

Johari H., Ph.D.<sup>1</sup>

1. Assistant Professor, Department of Physiology, Darab Branch, Islamic Azad University, Darab, Iran

\* E-mail: Johari@iaudarab.ac.ir

(Received: 15 Jan, 2012

Accepted: 26 Sep, 2012)

### Abstract

**Background & Aims:** There are several reports about anti-oxidant effects of garlic in the literature. In this study the effect of garlic alcoholic-water extract on the treatment of lead-induced toxicity in kidney of neonatal rat and the protective effect of garlic alcoholic water extract on body and kidney weight and also kidney tissue were investigated.

**Method:** Neonatal rats were divided into 7 groups, (n=8). The first group (control) received no material, the second group (sham) received 0.1 ml normal saline, the third group received 0.6 g/l lead, the fourth group received 0.4 g/kg garlic alcoholic – water extract in water and alcohol solution (each 50%) and the fifth, sixth and seventh groups first received 0.6 g/l lead and then respectively 0.1, 0.2, 0.4, g/kg garlic. All substances were administered through gavage and in 10 consecutive days. Twenty four hours after the last day of injection, body and kidney weights were measured and after mild anesthesia, kidney was removed and fixed in formalin for preparing tissue sections. Tissue alterations were investigated by light microscope.

**Results:** Based on the obtained results, body and kidney weights in the 3<sup>rd</sup>, 5<sup>th</sup>, 6<sup>th</sup> and 7<sup>th</sup> groups showed significant Increase as compared with the control group. Body and kidney weight in the 4<sup>th</sup> group showed significant decrease as compared with lead group. Histological examination of kidney tissue showed that garlic administration decreased the rate of kidney tissue damage.

**Conclusion:** Garlic, due to its antioxidant effect, can prevent lead-induced toxicity and tissue damage in the kidney.

**Keywords:** Allium sativum, Lead poisoning, Kidney, Rats

Journal of Kerman University of Medical Sciences, 2013; 20(1): 31-39