

خونریزی گوارشی ناشی از لیپوم معده - گزارش یک مورد نادر

محمد جواد زاهدی^۱، صدیف درویش مقدم^{۲*}، محمود آقایی افشار^۳، فروغ منگلی^۴

خلاصه

تومورهای خوش خیم معده ضایعات نادری می باشند که کلاً کمتر از ۱۰٪ تومورهای معده را تشکیل می دهند. لیپوم معده توموری نادر می باشد که حدود ۳٪ کلیه تومورهای خوش خیم معده را تشکیل می دهد و عمدتاً به صورت توده‌ی زیر مخاطی دیده می شود. اکثراً بدون علامت بوده و به صورت اتفاقی یافت می شوند اما می توانند باعث ایجاد علائمی مانند خونریزی گوارشی، انسداد دردهای شکمی و انواژیناسیون شوند. سی تی اسکن و اندوسکوپی در تشخیص قطعی کمک کننده می باشند. درمان این تومورها به صورت جراحی و تأیید تشخیص با پاتولوژی می باشد.

در این مقاله، بیماری با شکایت از ضعف و خستگی و ملنا معرفی می شود که در اندوسکوپی تومور وی به صورت توده مایل به زرد در انتروم معده دیده شد. در سی تی اسکن توده مذکور با دانسیته چربی منطبق با لیپوم گزارش شد. بیمار با این تشخیص تحت جراحی قرار گرفت و در پاتولوژی نیز لیپوم تأیید شد. علی رغم نادر بودن لیپوم های معده باید در ارزیابی و تشخیص افتراقی توده های زیر مخاطی خونریزی دهنده معده مد نظر قرار گیرد.

واژه های کلیدی: لیپوم معده، خونریزی گوارشی

۱- دانشیار مرکز تحقیقات فیزیولوژی، دانشگاه علوم پزشکی کرمان ۲- گروه داخلی، دانشکده پزشکی افضلی پور، دانشگاه علوم پزشکی کرمان ۳- استادیار گروه جراحی، دانشکده پزشکی افضلی پور، دانشگاه علوم پزشکی کرمان ۴- پزشک عمومی، دانشگاه علوم پزشکی کرمان

* نویسنده مسؤل، آدرس پست الکترونیک: sdmoghadam@kmu.ac.ir

دریافت مقاله: ۱۳۹۱/۳/۳ دریافت مقاله اصلاح شده: ۱۳۹۱/۵/۲۳ پذیرش مقاله: ۱۳۹۱/۷/۵

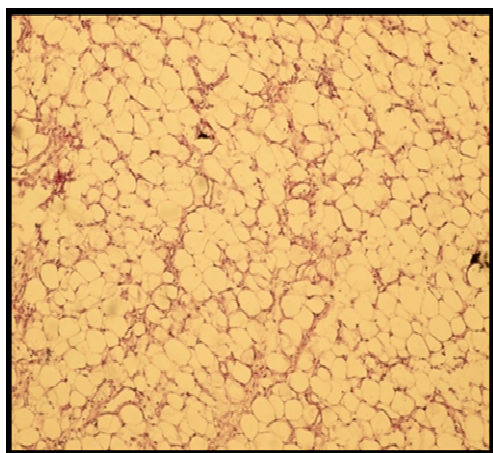
مقدمه

لیپوم‌های معده بسیار نادرند و در ۷۵ درصد موارد در ناحیه انتروم معده یافت می‌شوند (۱). لیپوم‌ها ۳ درصد کلیه تومورهای خوش خیم معده و ۵ درصد از کلیه تومورهای دستگاه گوارش را تشکیل می‌دهند. ۹۵ درصد این تومورها زیر مخاطی هستند (۲). این تومورها غالباً بدون علامت بوده و تصادفی یافت می‌شوند و در مواردی که بزرگ باشند (اندازه > 2 سانتی‌متر) باعث علائمی از جمله اسهال، بیوست، انواژیناسیون، انسداد، خونریزی و دردهای شکمی می‌شوند (۳). علی‌رغم نادر بودن، لیپوم‌های معده همچنان به‌عنوان یکی از تشخیص‌های افتراقی توده‌های زیر مخاطی گوارشی فوقانی مطرح می‌باشند (۴). براساس مطالعات و بررسی‌های انجام شده تا کنون در حدود ۲۶۰ مورد لیپوم معده گزارش شده است که عمدتاً در طیف سنی ۵۰ تا ۷۰ سال بوده‌اند (۵). لیپوم‌های دستگاه گوارش اغلب به‌صورت توده‌های کروی یا بیضی شکل و گاهی چین‌های پل زنده کشف می‌شوند. این تومورها زمانی نیاز به درمان دارند که علامت‌دار شده یا قابل افتراق از تومورهای بدخیم نباشند (۶). تشخیص لیپوم به کمک اندوسکوپ، سی‌تی‌اسکن، MRI، اندوسونوگرافی انجام می‌گیرد. این تومورها اسفنجی شکل و به راحتی قابل فشردن هستند. لیپوم‌های معده معمولاً با روش جراحی یا اندوسکوپی قابل برداشت هستند (۷).

گزارش مورد

بیمار آقای ۶۵ ساله‌ای است که باشکایت از ضعف و خستگی و بی‌حالی و مدفوع قیری مراجعه کرده است در طی آزمایشات انجام شده کم‌خونی فقر آهن گزارش می‌شود ($Hb=6/5$). وی با شک به خونریزی گوارشی تحت بررسی قرار می‌گیرد. بیمار مورد شناخته شده دیابت شیرین است که مدت‌ها تحت درمان با داروهای خوراکی کاهنده قند خون همانند گلی بن‌کلامید بوده است. مشکل بیمار از ۲ هفته قبل از مراجعه با مدفوع سیاه قیری شروع شده است.

بیمار سابقه تهوع، استفراغ، دردشکمی، تغییر در اجابت مزاج، کاهش وزن، دیسفاژی و سوزش سردل در این مدت ذکر نمی‌کند. علائم حیاتی در بدو ورود عبارت بودند از: درجه حرارت $36/9$ درجه سانتی‌گراد، تعداد تنفس ۱۸ در دقیقه، تعداد ضربان قلب ۸۷ در دقیقه، فشار خون $110/75$ میلی‌متر جیوه، بیمار در معاینه بدحال و کاشکتیک نبود. در معاینه سر و گردن ملتحمه رنگ پریده به‌نظر می‌رسید. در معاینه شکم نرم و بدون ارگانومگالی بود. لمس شکم فاقد ریباند و گاردینگ بود. صداهای روده نرمال سمع شد. بیمار تحت اندوسکوپي فوقانی قرار گرفت که در طی آن مقادیری خون روشن تا قهوه‌ای به همراه یک توده تومورال زیر مخاطی با سطوح زخمی در ناحیه انتروم معده با شک به تومور استرومایی معده - روده‌ای (Gastrointestinal Stromal Tumor = GIST) مشاهده گردید (شکل ۱). جهت ارزیابی بیشتر و بررسی احتمال وجود متاستاز ناشی تومور GIST بیمار تحت سی‌تی‌اسکن با کنتراست خوراکی و تزریقی قرار می‌گیرد که در جواب توده‌ای با ابعاد 8×5 سانتی‌متر با دانسیته چربی در ناحیه انتروم معده به نفع تشخیص لیپوم گزارش می‌شود (شکل ۲). به‌دلیل قرار گرفتن قسمت اعظم ضایعه در لایه زیر مخاطی معده، امکان اخذ بیوپسی قبل از عمل جراحی مقدور نگردید و نیز به‌دلیل نبودن امکانات انجام (Endosepic Ultra Sound=EUS) براساس شواهد بالینی و یافته‌های سی‌تی‌اسکن، در این بیمار تصمیم به عمل جراحی گرفته شد. بیمار با تشخیص لیپوم تحت عمل جراحی قرار می‌گیرد. حین جراحی یک توده نرم با ابعاد 8×5 سانتی‌متر در ناحیه انتروم معده لمس گردید. توده خارج و گاسترکتومی ساب‌توتال و گاستروژنوستومی انجام می‌گیرد و بیوپسی‌های متعدد از ناحیه برداشته و نمونه جهت بررسی به پاتولوژی فرستاده شد و تشخیص لیپوم تأیید گردید (شکل ۳). لازم به ذکر است، به لحاظ اینکه تشخیص قطعی ضایعه قبل از جراحی داده نشده بود و سی‌تی‌اسکن بیمار فقط احتمال لیپوم را

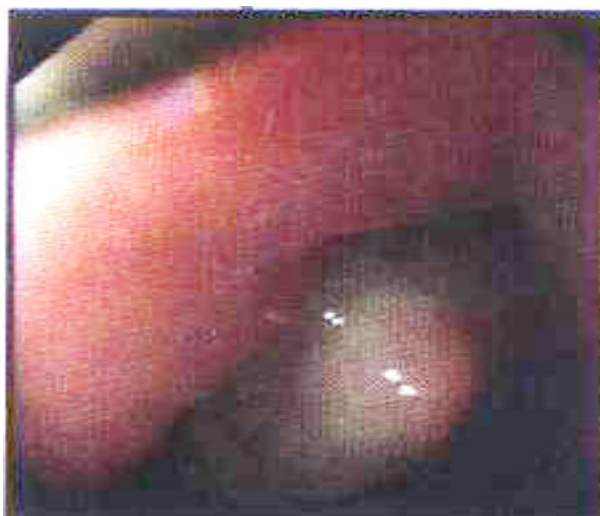

شکل ۳. تصویر بافت‌شناسی لیپوم که موبد ادیوسیت‌های بالغ خوب تمایز یافته می‌باشد.

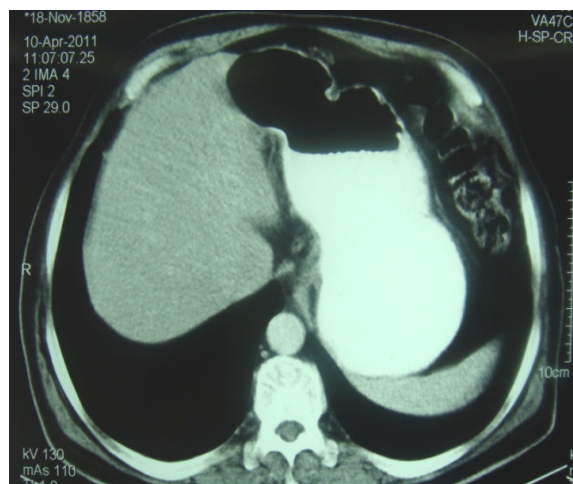
بحث

خونریزی گوارشی به‌عنوان مشکل شایع در میان افراد مسن مطرح است و تعداد قابل توجهی از افراد سالانه به این دلیل در بیمارستان‌ها بستری می‌شوند. خونریزی ممکن است در اثر ناراحتی بخش فوقانی یا تحتانی دستگاه گوارش باشد و به این دلیل افرادی که به این مشکل مبتلا می‌شوند عموماً با طیف وسیعی از علائم دست به گریبان هستند به گفته محققین بیش از یک درصد افراد بالای ۸۰ سال و مسن‌تر سالانه به دلیل خونریزی دستگاه گوارش در بیمارستان بستری می‌شوند. خونریزی دستگاه گوارش می‌تواند به شکل حاد (با علائمی نظیر استفراغ خونی در ۵۰ درصد موارد، ملنا در ۳۰ درصد موارد و یا دفع خون در مدفوع در ۲۰ درصد موارد) یا مزمن باشد. محققین زخم‌های پپتیک را در افراد مسن مبتلا به خونریزی دستگاه گوارش فوقانی شایع‌ترین علت ایجاد خونریزی در این دسته از افراد معرفی و همچنین diverticulosis را هم به‌عنوان شایع‌ترین علت ایجاد خونریزی دستگاه گوارش تحتانی مطرح نموده‌اند. با توجه به اینکه بیمار مورد نظر با شکایت از ملنا مراجعه کرده بود، در بررسی وی اولین قدم اندوسکوپی فوقانی بود که در وی نیز انجام گرفت. به‌طور کلی در شک

مطرح کرده بود، تصمیم به درمان جراحی تهاجمی در این بیمار گرفته شد، چراکه اگر تشخیصی غیر از لیپوما بعد از جراحی داده می‌شد، جراحی مجدد برای بیمار به لحاظ سن بالا با مورتالیتی و موربیدیتی بالا همراه می‌شد. در پیگیری‌های متعددی که طی یک‌سال بعد از عمل از بیمار به‌عمل آمد، هیچ‌گونه خونریزی گوارشی (آشکار و مخفی) مشاهده نگردید.



شکل ۱. در اندوسکوپی توده‌ای با سطح مخاطی نرمال در ناحیه انتر معده دیده می‌شود.



شکل ۲. تصویر سی‌تی‌اسکن که توده‌ای بزرگ را با دانسیته چربی در ناحیه معده نشان می‌دهد.

تحت فشار قرار می‌گیرد، مشخصه یک بالشتک نرم و مضرس را نشان می‌دهد (۷) که در اندوسکوپی بیمار مورد نظر توجهی به این علامت نشده بود. بیوپسی‌های استاندارد غالباً به دلیل زیر مخاطی بودن توده، غیر تشخیصی می‌باشد. نشانه تشخیصی چربی برهنه (naked fat) اشاره به بافت در معرض چربی در سطح لیپوم دارد که پس از بیوپسی‌های متعدد مخاط نرمال، به مخاط نرمال پوشاننده فشار وارد می‌کند (۶). سی‌تی‌اسکن جهت تشخیص بسیار اختصاصی می‌باشد. در CT یک توده زیر مخاطی اکوژن با حدود مشخص و دانسیته یکنواخت چربی (120-130 Hu-) دیده می‌شود (۸). اندوسونوگرافی (EUS) برای کمک به تشخیص لیپوم معده بسیار مفید است و در حال حاضر با ارزش‌ترین آزمون برای تشخیص افتراقی تومورهای زیرمخاطی به شمار می‌رود. در اندوسونوگرافی لیپوم به صورت یک ضایعه با افزایش اکو در ناحیه زیر مخاطی به صورت پله‌ای مشخص می‌شود. این روش ممکن است اطلاعات صحیح‌تری نسبت به سی‌تی‌اسکن در مورد محل تومور در دیواره معده و محتویات تومور در اختیار بگذارد (۹) ولی با توجه به عدم امکان انجام اولتراسونوگرافی اندوسکوپی بیمار مورد نظر تحت بررسی با سی‌تی‌اسکن قرار گرفت. در بررسی میکروسکوپی لیپوم‌ها به صورت بافتی از ادیپوسیت‌های بالغ خوب تمایز یافته بدون آتیبی سلولی محصور در کپسول فیروز تشکیل شده‌اند. در مواردی می‌توان نکروز، انفارکت، کلسیفیکاسیون مشاهده کرد (۶). از لحاظ مورفولوژی‌ای تومورها شامل فیرولیپوما، میکسولیپوما، میولیپوما، کندروئیدلیپوما، پلئولیپومامورفیک، انژیولیپوما می‌باشند (۸). لیپوم‌ها به جز دستگاه گوارش در مناطق نادری از جمله غدد ادرنال، پاروتید، فضای جنب حلق، مدیاستن و پلور نیز مشاهده می‌شوند (۲).

درمان لیپوم معده امروزه هنوز جای بحث دارد. غالباً نیازی به درمان لیپوم نمی‌باشد مگر اینکه شک به بدخیمی

به خونریزی از قسمت فوقانی دستگاه گوارش باید علل شایع‌تر از جمله زخم پپتیک عارضه‌دار شده، واریس مری و گاستروپاتی خونریزی دهنده در ابتدا مد نظر قرار گیرد و در صورت رد شدن، باید به علل ناشیایی از جمله dieulafoy lesion, Cameron lesion و تومورها شک کرد. تومورهای معده به دو دسته خوش‌خیم و بدخیم تقسیم می‌شوند. بیش از ۹۰ درصد تومورهای بدخیم معده از نوع ادنوکارسینوم می‌باشد. لیپوم‌ها تومورهایی نادر، خوش‌خیم، غیر اپی‌تلیالی و با رشد آهسته می‌باشند (۱). شایع‌ترین محل این تومورها در دستگاه گوارش در ناحیه کولون (۶۰-۷۰٪) و سپس در ناحیه روده باریک می‌باشند (۲۰-۲۵٪) (۲). این تومورها گاهی با علایمی همچون درد اپیگاستر یا بی‌اشتهایی و بندرت اپوپلکسی یا زخم‌های خارجی‌تر تظاهر می‌کنند خونریزی گوارشی که به دنبال نکروز و زخمی شدن مخاط روی می‌دهد، یکی از شایع‌ترین علایم این توده‌هاست که در بیش از ۵۰٪ بیماران دیده می‌شود (۳). لیپوم‌های نزدیک پیلور، موجب شکایت‌های انسدادی به صورت انسداد پیلور یا اختلال در راه عبور غذا در مسیر انتر به دوازدهه می‌شوند. علت خونریزی در لیپوم معده، تماس توده با دیواره مقابل است که می‌تواند منجر به زخم و نکروز نواحی مرکزی شود (۴). لیپوم‌ها در ۱/۶۰۰ موارد بیوپسی یافت شده‌اند. این تومورها عمدتاً در سنین بین ۵۰ تا ۷۰ سال روی می‌دهند. اوج بروز این بیماری دهه ۷ می‌باشد. در ژاپن فراوانی لیپوم‌های معده (حدود ۲۷٪) بیشتر از سایر کشورهاست (۵). در گاستروسکوپی این تومورها به صورت یک توده مایل به زرد، نرم، صاف، منفرد و مجزا با اندوتلیوم طبیعی رویت می‌شوند (۶). به‌طور کلی دو نکته در اندوسکوپی به تشخیص این ضایعات به‌عنوان لیپوم کمک می‌کند:

۱- خیمه‌سازی (Tenting) که پس از کشیده شدن مخاط نرمال روی لیپوم از روی توده با فورسپس بیوپسی رخ می‌دهد. ۲- علامت بالشتک (Cushion Sign) و آن هنگامی است در برداشتن مخاط، هنگامی که لیپوم توسط فورسپس

گرچه این تومورها غالباً منفردند اما می‌توانند به صورت متعدد نیز حضور داشته باشند. لیپوم‌های معده پس از خروج، زرد و ادیپوز به نظر می‌رسند (۸).

نتیجه‌گیری

به‌رغم نادر بودن، لیپوم‌های معده باید در ارزیابی و تشخیص افتراقی توده‌های زیرمخاطی خونریزی دهنده معده مدنظر قرار گیرند. اندوسونوگرافی و سی‌تی‌اسکن به تشخیص اولیه این تومورها کمک می‌کند و تشخیص با برداشتن جراحی و بررسی پاتولوژی تأیید می‌شود.

وجود داشته باشد و یا علایم تهدید کننده حیات ایجاد شود. در تومورهای کوچک (اندازه کمتر از ۳ سانتی‌متر) و زیر مخاطی از برش اندوسکوپیک و در موارد توده‌های بزرگ و علامت‌دار، از برش جراحی استفاده می‌شود. اما به هر حال لیپوم‌های معده با سایر لیپوم‌ها متفاوتند و در بسیاری موارد، جراحی باز یا لاپاروسکوپیک درمان‌های انتخابی لیپوم معده می‌باشند (۸). ضایعات اینترامورال برای برداشتن موضعی لاپاروسکوپیک مناسب هستند. تومورهای واقع در دیواره قدامی معده به بهترین نحو قابل درمان با برداشتن لاپاروسکوپیک به روش بلند کردن ضایعه هستند (۹).

References

1. Azizi S, Kheirandish R, Namjoo AR. Occurrence of Infiltrative lipoma with Remarkable Abnormal Ulcers in a lamb-a case report. *Veterinarski Arhiv* 2011; 81(5): 683-90.
2. Thompson W, Kende A, Angel L. Imaging Characteristics of Gastric Lipomas in 16 Adult and Pediatric Patients. *AJR* 2003; 181: 981-5.
3. Heiken J.P, Forde K.A, Gold R.P. Computed Tomography as a Definitive Method for Diagnosing Gastrointestinal Lipomas. *Radiology* 1982; 142(2): 409-14.
4. Yamamoto T, Imakiire K, Hashiguchi S., Matsumoto J, Kadono J, Hamada N, et al. A Rare Case of Gastric Lipoma with Early Gastric Cancer. *Intern Med* 2004; 43(11): 1039-41.
5. Kapetanakis S, Papathanasiou J, Fiska A, Ververidis A, Dimitriou T, Hristov Z, et al. A 20-Year-old Man with Large Gastric Lipoma-Imaging, Clinical Symptoms, Pathological Findings and Surgical treatment. *Folia Med* 2010; 42(4): 67-70.
6. Ebrahimi N, Sotodemanesh R, Pashaei M. Gastric Lipoma - a case report. *Sid Arshiv* 2009; 13(3): 177-80.
7. Krasniqi A, Hoxha F, Bicaj BX, Hashani SI, Hasimja SM, Kelmendi SM, et al. Symptomatic subserosal gastric lipoma successfully treated with enucleation. *World J Gastroenterol* 2008; 14(38): 5930-32.
8. Sadio A, Peixoto P, Castanheira A, Cancela E, Ministro P, Casimiro C, et al. Gastric lipoma – an unusual cause of upper gastrointestinal bleeding. *Rev Esp Enferm Dig (Madrid)* 2010; 102(6): 398-400.
9. Yu HG, Ding YM, Tan S, Lu HS, Yu JP. A safe and efficient strategy for endoscopic resection of large, gastrointestinal lipoma. *Surg Endosc* 2007; 21(2): 265-9.

A Case Report of Gastrointestinal Bleeding Due to Gastric Lipoma

Zahedi M.J., M.D.^{1,2}, Darvish-Moghaddam S., M.D.,^{1,2*}, Aghaei-Afshar M., M.D.^{1,3}, Mangoli F., M.D.⁴

1. Associate Professor, Physiology Research Center, Kerman University of Medical Sciences, Kerman Iran
2. Department of Internal Medicine, Afzalipour School of Medicine, Kerman University of Medical Sciences, Kerman Iran
3. Assistant Professor, Department of Surgery, Afzalipour School of Medicine, Kerman University of Medical Sciences, Kerman Iran
4. General Practitioner, Kerman University of Medical Sciences, Kerman Iran

* Corresponding author; e-mail: sdmoghadam@kmu.ac.ir

(Received: 23 May 2012

Accepted: 26 Sep. 2012)

Abstract

Benign Gastric tumors are rare and generally account for less than 10% of all stomach tumors. Gastric lipoma is a rare tumor that constitutes approximately 3% of all benign tumors of the stomach and mainly is seen as a submucosal mass. Most gastric lipoma are asymptomatic and are found accidentally. Occasionally they can cause symptoms such as gastrointestinal bleeding, obstruction, abdominal pain and intussusception. CT scan and endoscopy are helpful in diagnosis. The main modality of treatment is surgery. Diagnosis is confirmed by histology.

In this article, a patient with weakness, fatigue, and melena complaints is presented. On gastric endoscopy a yellowish submucosal mass was seen in antrum. Abdominal CT scan disclosed a mass with fat density resembling lipoma. The patient underwent surgery and diagnosis of lipoma was confirmed by histology.

Although gastric lipoma is rare, it should be considered in the assessment and differential diagnosis of hemorrhagic submucosal masses in the stomach.

Keywords: Lipoma, Gastrointestinal bleeding

Journal of Kerman University of Medical Sciences, 2012; 19(6): 592-597