

گزارش یک مورد نادر پولیپ پیشابراه خلفی

علی کمالاتی*، نوشین نعمت‌الهی^۲

خلاصه

پولیپ پیشابراه یافته نادری در میان کودکان می‌باشد. پولیپ‌های فیبروپیتیلیال معمولاً در اولین دهه عمر تشخیص داده شده و به صورت اختلال در ادرار کردن، علائم انسدادی و تحریکی ادراری و یا هماچوری خود را نشان می‌دهند. این ضایعات می‌توانند با سایر اختلالات مادرزادی سیستم ادراری همراه باشند. تشخیص بر اساس سونوگرافی، سیستویورتروگرام حین ادرار کردن و سیستوسکوپی است. معمولاً این ضایعات خوش خیم و عود در آنها نادر می‌باشد. درمان توسط برداشتن به روش جراحی باز و یا اندوسکوپی به وسیله فولگوراسیون و یا لیزر صورت می‌گیرد. در این گزارش، تظاهرات، بررسی و درمان پولیپ پیشابراه خلفی در یک پسر بچه هشت ساله ذکر می‌شود.

واژه‌های کلیدی: پولیپ پیشابراه، سیستویورتروگرام حین ادرار کردن، کودکان

مقدمه

می‌شود. اغلب بیماران از احتباس ادراری، زور زدن هنگام دفع ادرار، فوریت در دفع ادرار، درد و سوزش ادراری و یا هماچوری شاکی هستند (۲). در اینجا تظاهرات، بررسی و درمان یک مورد از این اختلال نادر ذکر می‌شود.

پولیپ پیشابراه خلفی یک ناهنجاری نادر و غیر معمول در افراد مذکر می‌باشد (۱). این ضایعات اغلب از وروموتانوم منشأ گرفته و دارای یک محور فیبرو موسکولار بوده که توسط اپی‌تلیوم ترانزیشنال پوشیده

۱- استادیار اورولوژی، گروه اورولوژی، دانشکده پزشکی افضلی‌پور، دانشگاه علوم پزشکی کرمان ۲- پزشک عمومی، دانشگاه علوم پزشکی کرمان

* نویسنده مسؤول، آدرس پست الکترونیک: ali.kamالاتی@yahoo.com

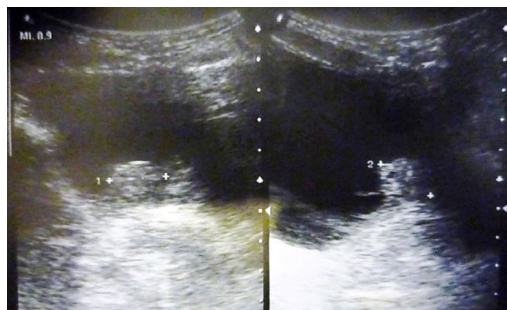
پذیرش مقاله: ۱۳۹۱/۹/۱۵

دریافت مقاله اصلاح شده: ۱۳۹۱/۸/۲۸

دریافت مقاله: ۱۳۹۱/۱/۱۵

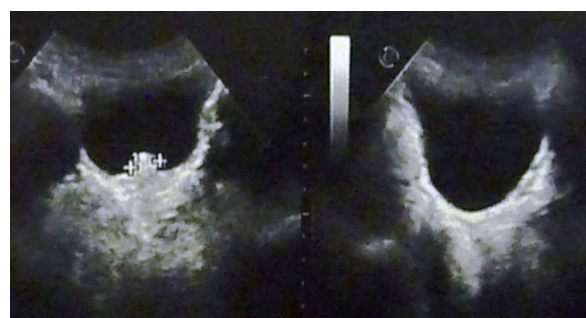
گزارش مورد

در سیستم گرافی حین ادرار کردن، جدار مثانه صاف و فاقد نقص پرشدگی بود و ریفلاکس وجود نداشت (شکل ۳: الف). به علت عدم توانایی بیمار در ادرار کردن و تخلیه قطره قطره ادرار، مسیر پیشابراه به خوبی مشخص نگردید ولی نقص پرشدگی در پیشابراه خلفی جلب نظر می‌کرد (شکل ۳: ب). بیمار تحت سیستم اسکوپ زیر بی‌هوشی قرار گرفت که در پیشابراه خلفی یک توده کاملاً بزرگ و برجسته که از ورومونتانوم منشأ گرفته و به درون گردن مثانه گسترش و باعث انسداد شده بود، مشاهده گردید. مخاط مثانه و سوراخ‌های حالب سالم بودند. توسط رزکتوسکوپ توده کاملاً فولگوره گردید و گردن مثانه باز شد. کاتتر مجرا به مدت ۲۴ ساعت گذاشته و روز پس از عمل خارج شد. بعد از عمل، بیمار به راحتی و بدون هیچ مشکلی قادر به ادرار کردن بود. در پی‌گیری ۵ ماه بعد بیمار هیچ‌گونه شکایتی از علائم ادراری نداشت.

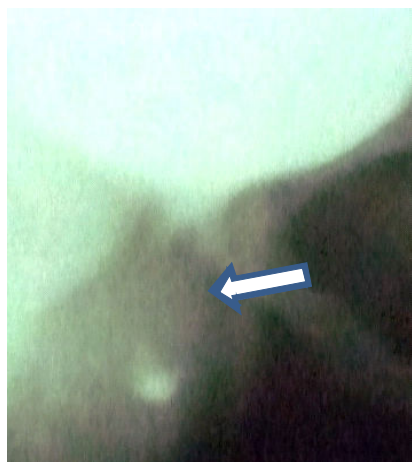


شکل ۲. سونوگرافی دقیق‌تر در مراجعه حاضر
توده توپر ۱۷×۱۹ میلی متری در قاعده مثانه و دهانه پیشابراه دیده می‌شود.

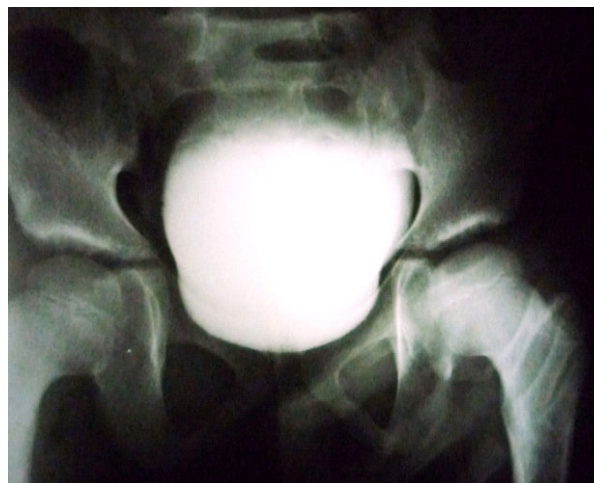بیمار پسر هشت ساله ای است که یک سال قبل از پذیرش فعلی به دلیل احتباس ادراری تحت کاتتریزاسیون مجرا قرار گرفته بود. پس از آن بیمار از سوزش و درد و زور زدن هنگام ادرار کردن، تکرر ادراری، کاهش جریان و قطره قطره ادرار کردن شاکی بوده ولی تب و لرز، درد پهلوها و علائم گوارشی نداشته است. حدود یک ماه قبل از پذیرش، بیمار دو نوبت دچار هماچوری واضح شده بود که به پزشک مراجعه و در سونوگرافی اولیه انجام شده کلیه‌ها طبیعی و توده اکوژن ۱۲/۴ میلی‌متری در داخل مثانه با شک احتمالی سنگ مثانه گزارش شده بود (شکل ۱). معاینه فیزیکی بیمار طبیعی بود. در بررسی‌های آزمایشگاهی به‌جز آنمی میکروکروم و میکروسیتز (Hb= ۹/۹g/dl، Hct=۳۱/۵، MCV=۷۵/۵ fL، MCH=۲۳/۷ pg، MCHC=۳۱/۶g/dl) و در آنالیز ادراری میکروهماچوری (RBC=۱۰-۱۲) و پیوری (WBC=۶-۸) نکته دیگری مشهود نبود. تست‌های عملکرد کلیوی طبیعی بودند. در سونوگرافی مجدد توده توپر ۱۷×۱۹ میلی‌متری در قاعده مثانه و دهانه پیشابراه گزارش گردید (شکل ۲).



شکل ۱. سونوگرافی اولیه، یک ماه قبل از پذیرش فعلی
توده اکوژن ۱۲/۴ میلی‌متری با تشخیص احتمالی سنگ در کف مثانه دیده می‌شود.



ب



الف

شکل ۳. سیستوگرافی حین ادرار کردن

الف: جدار مثانه صاف و فاقد نقص پرشدگی است و ریفلاکس وجود ندارد.

ب: به علت عدم توانایی بیمار در ادرار کردن و تخلیه قطره قطره ادرار، مسیر پیشابراه به خوبی مشخص نیست ولی نقص پرشدگی در پیشابراه خلفی جلب نظر می کند (فلش)

بحث

پولیپ پیشابراه اختلالی نادر در جنس مذکر است. شیوع واقعی آن مشخص نبوده ولی با بهبود روش های تشخیصی در طی ۲۰ سال اخیر، میزان شیوع گزارش شده رو به افزایش می باشد (۳). نیمی از بیمارانی که توسط Tsuzuki و همکاران گزارش شده اند بدون علامت بوده اند (۳). که این نکته نشانگر این است که پولیپ های فیرواپیتلیال با وجود نادر بودن، از آنچه که گزارش می شود شایع ترند. هنوز علت ایجاد پولیپ های پیشابراه مورد بحث و اختلاف نظر می باشد. علل مادرزادی، عفونی، تحریکی، تروماتیک و انسدادی مطرح شده اند (۴). وجود پولیپ های بزرگ در نوزادان و شیرخواران از احتمال مادرزادی بودن آنها بیشتر حمایت می کند (۵). ممکن است این ضایعات در اثر اشتباه تکاملی در روند invagination بافت غددی ناحیه داخلی پروستات ایجاد گردند (۲). مهم ترین تشخیص های افتراقی پولیپ های فیرواپیتلیال شامل لخته خون، دریچه پیشابراه خلفی، cystitis cystica et glandularis، سیستیت پاپیلاری

پولیپوئید، پاپیلومای یوروتلیال، پاپیلوم inverted و رابدومیوسارکوم مثانه می باشند (۳،۶). شکایات و علائم مهم کلینیکی شامل احتباس حاد ادراری، postvoid dribbling، عفونت سیستم ادراری، سوزش ادرار، تأخیر در شروع ادرار و فوریت ادراری، هماچوری ترمینال، عدم تخلیه کامل مثانه و شب ادراری می باشد (۱،۳،۶). این ضایعات می توانند بدون علامت بوده (۳،۵) و یا از درون پیشابراه به بیرون پرولاپس پیدا کنند (۷). حدود ۵۰ درصد بیماران دچار اختلالات همراه به ویژه ریفلاکس مثانه به حالب هستند (۱). سایر اختلالات شامل هیپوسپادیاس، هیدرونفروز یکطرفه (۵) و دیورتیکول مثانه می باشند. برخلاف دریچه های پیشابراه، پولیپ ها باعث تخریب سیستم ادراری نمی شوند (۶). پولیپ های ادراری از سن نوزادی تا ۷۰ سالگی گزارش شده اند (۳،۵)، اما سن متوسط بیماران ۸/۲۵ سال می باشد (۸). VCUg اغلب نشانگر یک نقص پرشدگی درون پیشابراه است (شکل ۳، ب). که محل آن ممکن است متغیر باشد (۴،۶،۹). این ضایعات را توسط سونوگرافی نیز

هیستوپاتولوژی، پولیپ‌های پیشابراه ماهیت خوش‌خیم داشته و شامل یک ساقه فیروز می‌باشند که توسط یوروتلیوم ترانزیشنال پوشیده شده‌اند. گاهی مناطقی از متاپلازی اسکواموس و اولسراسیون نیز دیده می‌شوند (۳). پولیپ‌های پیشابراه شایع نبوده و در افراد مذکر بیشتر دیده می‌شوند. شیوع واقعی آنها از میزانی که گزارش می‌شود ممکن است بیشتر باشد. این ضایعات باید در تشخیص افتراقی ضایعات انسدادی سیستم ادراری تحتانی در افراد مذکر مدنظر باشند.

می‌توان تشخیص داد (۹). تشخیص قطعی با انجام یورتروسیتوسکوپی مسجل می‌شود که می‌توان محل، شکل و اندازه پولیپ را مشاهده نمود (۶،۹). اقدامات رادیولوژیک بیشتر مانند CT- Scan و MRI در رد کردن سایر تشخیص‌ها مفید است (۲). درمان به وسیله رزکسیون آندوسکوپیک توسط الکتروکوتر، cold knife و یا لیزر اغلب موفقیت‌آمیز است و جراحی باز سیستمومی به ندرت لازم می‌شود (۱،۲،۶). تاکنون تنها یک مورد عود پولیپ پیشابراه خلفی گزارش شده است (۱۰). از نظر

References

1. De Castro R, Campobasso P, Belloli G, Pavanello P. Solitary polyp of posterior urethra in children: report on seventeen cases. *Eur J Pediatr Surg* 1993; 3(2): 92-6.
2. Walsh IK, Keane PF, Herron B. Benign urethral polyps. *Br J Urol* 1993; 72: 937-8.
3. Tsuzuki T, Epstein JI. Fibroepithelial polyp of the lower urinary tract in adults. *Am J Surg Pathol* 2005; 29(4): 460-6.
4. Downs RA. Congenital polyps of the prostatic urethra: A review of literature and report of two cases. *Br J Urol* 1970; 42(1): 76-85.
5. Tsuang W, Rapp DE, Feinstein KA, Orvieto MA, Close CE. Urethral polyp in asymptomatic male infant with prenatal hydronephrosis. *Urology* 2006; 67(5): 1085e9-e11.
6. Casale AJ. Posterior urethral valves and other urethral anomalies. In: Wein AJ, Kavoussi LR, Novick AC, Partin AW, Peters CA, (editors), *Campbell's urology*, Vol. 4, 10th ed., Philadelphia, W.B. Saunders, 2012; pp3389-407.
7. Lou ES, Kogan SJ, Newman H, Levitt SB. Prolapsing urethral polyp in child with hypospadias. *Urology* 1977; 9(4): 423-4.
8. Kimcke D, Lask D. Congenital polyp of the prostatic urethra. *J Urol* 1982; 127: 134.
9. Redman JF, Lightfoot ML. Congenital posterior urethral polyp in a boy. *Urology* 2003; 61(2): 460-1.
10. Frates RE, DeLuca FG. Urethral polyps in children. *Radiology* 1967; 89: 289-91.

Posterior Urethral Polyp: A Rare Case**Kamalati A., M.D.,^{*1} Nematollahi N., M.D.²**

1. Assistant Professor of Urology, Afzalipour School of Medicine, Kerman University of Medical Sciences, Kerman, Iran
2. General Practitioner, Kerman University of Medical Sciences, Kerman, Iran

* Corresponding author; e-mail: ali.kamalati@yahoo.com

(Received: 3 April 2012 Accepted: 5 Dec. 2012)

Abstract

Urethral polyps are a rare finding in children. Urethral fibroepithelial polyps are usually discovered in the first decade of life. They present with voiding dysfunction, obstructive and irritative urinary symptoms, and hematuria. They may be associated with other congenital urinary tract anomalies. Histopathologically, they are usually benign lesions with no tendency to recurrence and are treated by surgical ablation, fulguration or laser therapy. Diagnosis is made by sonography, voiding cystourethrogram and cystoscopy. In this report, a rare case of posterior urethral polyp in an eight-year old male child is presented.

Keywords: Urethral obstruction, Polyps, Child

Journal of Kerman University of Medical Sciences, 2013; 20(2): 203-207